RD651
868 D



"I give these Books
for the founding of a College in this Colony"

YALE·VNIVERSITY·
LIBRARY

Gift of
Dr. W. H. Carmalt
1912

TRANSFERRED TO
YALE MEDICAL LIBRARY

Digitized by the Internet Archive
in 2012 with funding from
Open Knowledge Commons and Yale University, Cushing/Whitney Medical Library

http://www.archive.org/details/traitdudiagnosti00desp

TRAITÉ

DU

DIAGNOSTIC DES TUMEURS

OUVRAGES DU MÊME AUTEUR

Du Diagnostic des tumeurs du testicule. Paris, 1861.

Traité de l'érysipèle. Paris, 1862.

De la hernie crurale. Paris, 1863

Du mode de formation des caillots fibrineux dans les anévrysmes. Paris, 1864.

Dictionnaire de thérapeutique médicale et chirurgicale (Bouchut et Desprès). Paris, 1866

Des tumeurs des muscles. Paris, 1866.

Du chancre phagédénique du rectum. Paris, 1868.

Paris. — Imprimerie de E. Martinet, rue Mignon, 2.

TRAITÉ DU DIAGNOSTIC

DES

MALADIES CHIRURGICALES

DIAGNOSTIC DES TUMEURS

PAR

ARMAND DESPRÉS

Professeur agrégé à la Faculté de médecine de Paris,
Chirurgien de l'hôpital de Lourcine,
Membre de la Société impériale de chirurgie et de la Société anatomique.

AVEC FIGURES INTERCALÉES DANS LE TEXTE

PARIS

ADRIEN DELAHAYE, LIBRAIRE-ÉDITEUR

PLACE DE L'ÉCOLE-DE-MÉDECINE

1868

Tous droits réservés

RD651
B66D

A

M. LE PROFESSEUR NÉLATON

MEMBRE DE L'INSTITUT

SÉNATEUR

A. DESPRÉS

15 octobre 1868

DU

DIAGNOSTIC DES TUMEURS

INTRODUCTION

L'antiquité, le moyen âge et le XVIIIe siècle nous ont transmis le mot *tumeur* comme une représentation typique d'une série de lésions dissemblables par leur origine et leur marche. Lorsque l'on a voulu se rendre un compte exact de ce terme perpétué dans le langage avec la ténacité d'une coutume, on a plus d'une fois hésité. Cependant telle est la puissance des œuvres de l'esprit humain, que même mal défini et très-discuté, le groupe des tumeurs naturellement formé est compris assez de chacun de nous, et le mot tumeur, même dans le sens le plus large, embrassant à la fois les tumeurs proprement dites et les tuméfactions, paraît encore raisonnable.

Que voulaient dire Hippocrate et les anciens lorsqu'ils appelaient certains maux ὄγκος et φῦμα? Le premier terme, signifiant grosseur, représentait pour eux tout ce qui se présentait sur un point quelconque du corps et était plus gros que nature, plus gros qu'une partie saine : ainsi les tumeurs profondes, les tuméfactions inflammatoires.

Le second terme signifiait rejeton, bourgeon, et il représentait tout ce qui bourgeonnait sur le corps et en particulier à la surface du corps : ainsi les verrues et les furoncles.

Les Latins ont eu le mot *tumor*, qui traduisait le mot ὄγκος, et négligeaient ce que les anciens avaient représenté par φῦμα, parce qu'ils n'y voyaient sans doute que la signification bouton. Nous avons francisé le mot *tumor* pour en faire tumeur et tuméfaction. Les étrangers ont aussi traduit le terme; le *Geschwulst* allemand et le *growth* anglais,

ont une signification identique; les Anglais ont quelque chose d'analogue à notre mot tuméfaction : *swelling*.

Certes, les Grecs, qui sont l'auteur du terme scientifique, au moins eu égard aux preuves écrites dans notre science, n'avaient pas prévu les difficultés de définition et de division qu'entraînerait plus tard ce qu'ils avaient désigné sous le nom de tumeurs. Obéissant aux instincts de tous les peuples neufs, ils procédaient dans leur langage scientifique comme dans leur langage religieux par des images, et ils représentaient les faits par des mots empruntés aux objets qu'ils étaient habitués à voir depuis longtemps et qui tombaient sous leurs sens (1).

Il est incontestable que les anciens avaient eu en vue de décrire le symptôme capital d'une lésion quand ils appelaient *tumor* tout ce qui ressemblait à une élévation ou une augmentation de volume d'un point. Nos devanciers ont-ils eu un autre but lorsqu'ils se servaient du mot tumeur? Non, certes. Et dans les livres du siècle dernier, les tumeurs, comme les plaies et les ulcères, sont des têtes de chapitres destinées à précéder les descriptions de tout ce qui n'est ni plaie ni ulcère, ni fistules, et en général toutes les maladies caractérisées par la présence d'une ou de plusieurs grosseurs, ou d'une tuméfaction plus ou moins étendue.

Vouloir donner aujourd'hui une bonne définition d'une image, c'est-a-dire d'une définition empirique, serait chose fort difficile. On ne définit pas une définition. Rejeter le terme tumeur n'est guère plus aisé; il en est de ce mot comme du mot inflammation; nous en avons besoin, ne serait-ce que pour parler un langage que l'usage a consacré, malgré les imperfections que d'âge en âge on a saisies dans des termes d'une acception aussi vaste. Si d'ailleurs, au point de vue de l'anatomie pathologique, on peut, pour un grand nombre de lésions, remplacer le mot tumeur par le terme pseudoplasme ou néoplasme, c'est-à-dire formation nouvelle, au point de vue descriptif, et surtout eu égard aux nécessités du diagnostic, au mot tumeur conservant le sens que lui a donné le bons sens des siècles, on ne saurait substituer rien de meilleur ni de plus juste. C'est, en effet, un mot

(1) L'image que les Grecs avaient choisie pour exprimer la tuméfaction était celle d'une colline : ἄγκος, poétique, et ἄγκων, signifiaient vallon, coude, angle ; de ἄγκος à ὄγκος, il n'y a qu'une voyelle changée, et ὄγκος veut dire colline aussi bien que tumeur. On saisit la relation : un vallon suppose des collines, et la transposition de sens est explicable ; comme le terme coude représente encore pour nous une saillie, ou un angle rentrant.

qui renferme déjà une appréciation du mal : sa limitation et son caractère d'isolement, ou sa différence avec le volume d'une partie saine.

Ceci posé, le mot tumeur reste pour nous une expression symptomatique légitime, désignant à nos yeux ou indiquant à notre toucher l'attribut le plus sensible d'une maladie, d'une maladie à tumeur : épanchement de sang, kyste, cancer ou corps étranger dans les tissus.

Dans un livre de diagnostic, nous sommes assurément à notre aise pour parler de la sorte, mais nous ne comprenons pas moins pour cela les hésitations de ceux qui, avec les documents anatomo-pathologiques actuels, traitent des tumeurs. Nous comprenons M. Virchow disant : « On a beau mettre quelqu'un à la torture pour lui faire dire ce que sont en réalité les tumeurs, je ne crois pas que l'on puisse trouver un seul homme qui soit en mesure de le dire », quoique l'excellente entrée en matière que Boyer a placée à la page 1 du deuxième volume de son *Traité des maladies chirurgicales* nous paraisse l'exacte mesure avec laquelle on puisse parler des tumeurs. On appelle *tumeur*, écrit ce chirurgien, dont on peut dire qu'il a eu le plus grand bon sens, toute éminence contre nature qui se forme dans une partie quelconque.

Les tumeurs sont des collections de matière anormale qui forment une éminence sur le corps ou une saillie dans une cavité naturelle en augmentant le volume d'une partie des tissus. C'est encore une collection de matière qui augmente la consistance d'un point d'un organe pendant que le reste conserve la consistance normale, ou s'atrophie. Cette explication, simple paraphrase de ce qui précède, ainsi posée, il reste à diviser, pour l'étude, les maladies qui se présentent avec de tels caractères. Ces maladies sont nombreuses et très-diverses. Les unes, comme l'a dit M. Broca, sont tout entières dans une tumeur, les autres sont caractérisées à un moment de leur évolution par l'augmentation de volume plus ou moins considérable d'une partie du corps. C'est dire qu'il faut distinguer d'abord deux groupes dans les tumeurs : la tuméfaction qui, comme la rougeur, est une des phases de l'inflammation, et les tumeurs proprement dites qui ont une évolution propre et un siége bien défini. Cette distinction cependant n'est pas absolument rigoureuse, car certaines tumeurs, telles que l'orchite et l'hydrocèle, ne sont que des tuméfactions, et si l'on doit considérer la tympanite, l'ascite, comme des tuméfactions de l'abdoment, il n'y a pas de raison pour méconnaître que l'hydrocèle est une

tuméfaction de la tunique vaginale. Mais comme les faits scientifiques peuvent être compris malgré de subtiles oppositions, il est facile d'établir que tuméfaction et tumeurs étant deux genres voisins, il y a des espèces intermédiaires. L'hydrocèle, les anévrysmes, les dilatations artérielles, seront plus circonscrits que les tuméfactions inflammatoires, et le seront moins que les tumeurs enkystées du tissu cellulaire et les tumeurs des glandes. D'ailleurs, l'hydrocèle peut être envisagée comme un kyste d'une bourse séreuse ou synoviale.

Ainsi donc deux groupes naturels, les tumeurs diffuses ou *tuméfactions*, et les tumeurs limitées ou *tumeurs* proprement dites : tels sont les deux genres que renferme le type tumeur.

Il ne faut pas parler des déplacements des os qui constituent des déformations, bien que la tête de l'humérus, par exemple, située dans la fosse sous-épineuse, forme une véritable tumeur ; comme en réalité à cette tumeur correspond un vide ailleurs, l'esprit se rend facilement compte de la distinction que l'on doit établir entre les déformations et les tumeurs.

PREMIÈRE PARTIE

DIAGNOSTIC DES TUMEURS EN GÉNÉRAL

CHAPITRE PREMIER.

DES TUMÉFACTIONS.

Les tuméfactions sont des lésions qui, à quelques exceptions près, ont pour caractères d'être passagères ou intermittentes, par opposition aux tumeurs qui, sauf les abcès chauds, tendent à devenir permanentes. Toutes les tuméfactions reconnaissent pour cause une lésion qui leur est antérieure, un état maladif du sang ou des lésions de conduits ou d'organes. Ainsi l'œdème des membres des albuminuriques révèle une altération du sang; ainsi l'ascite, qui est une tuméfaction de l'abdomen, est le plus souvent la conséquence d'une altération du foie ou d'une compression quelconque exercée sur un point de la continuité du système veineux abdominal; ainsi une inflammation existe avant d'apparaître sous forme de tuméfaction; ainsi un vaste épanchement sanguin qui distend tout un segment d'un membre suit la rupture d'un gros vaisseau veineux ou artériel. Au point de vue du diagnostic donc, les tuméfactions sont des complications ou des phases de maladies du sang, ou de lésions des canaux où circulent des produits liquides.

Les tuméfactions sont produites par des gaz de la sérosité ou du sang. Il y a quelques tuméfactions qui sont causées par des liquides enfermés dans des glandes ou dans des cavités closes.

Les premières sont les *emphysèmes;* les secondes, les *hydropisies* ou les *œdèmes;* les troisièmes, les épanchements de sang en nappe, et les

congestions : hypostase, hématomes, processus inflammatoires. Toutes ces tumeurs offrent une tendance à la diffusion, à moins qu'un nouveau travail ne s'accomplisse et qu'un kyste ne se forme, à moins que les produits n'aient été résorbés ou expulsés.

§ I. — Emphysèmes et tuméfactions gazeuses.

Les gaz accumulés dans un organe le distendent et lui donnent une consistance pâteuse ou élastique ; les gaz accumulés dans le tissu cellulaire constituent une tuméfaction pâteuse qu'il est facile de déformer, en produisant un bruit caractéristique qui est la crépitation emphysémateuse. Une percussion sur les parties tuméfiées par des gaz donne de la sonorité.

Les gaz accumulés dans les intestins et dans l'estomac causent le *météorisme* et la *tympanite*. Cet état existe seul, ou est le satellite de la péritonite ou des occlusions intestinales, et il se révèle par deux symptômes : les expulsions plus ou moins complètes des gaz intestinaux, et la sonorité exagérée de l'abdomen, très-distendu ou ballonné.

Les gaz introduits dans le tissu cellulaire à la suite d'un traumatisme constituent l'*emphysème*. Que des cellules pulmonaires aient été rompues pendant un effort de toux, ou que le poumon ait été blessé à travers une plaie de poitrine, ou que des mouvements aient été exécutés par les parties profondes au-dessous d'une plaie de la poitrine ou d'une plaie irrégulière des membres, le point de départ est toujours le même : un traumatisme, et la conséquence ne change pas. En effet, les symptômes de la complication emphysémateuse sont toujours une tuméfaction mal limitée, pâteuse, réductible, c'est-à-dire susceptible d'être déformée, donnant au doigt la sensation d'une crépitation fine, et coïncidant avec la présence de bulles d'air mêlées au sang qui coule d'une plaie, lorsque cette plaie a été l'origine de l'emphysème.

A. — Lorsque, à la suite d'une toux violente spasmodique, telle que celle de la coqueluche, on voit apparaître au cou une tuméfaction molle, pâteuse, sans changement de coloration à la peau, sonore à la percussion, faisant sentir au doigt qui la presse une sensation de crépitation fine et se laissant déformer, il n'y a pas d'erreur de diagnostic possible : il s'agit d'un *emphysème du cou* consécutif à la rupture de

quelques cellules pulmonaires; seulement, quand il y a emphysème du cou, il y a en même temps emphysème dans le médiastin antérieur, ce que l'on reconnaît à la sonorité exagérée de cette région.

B. — Quand une plaie a ouvert un espace intercostal, ou percé à la fois les parois abdominales et le diaphragme, si une tuméfaction pâteuse, sans coloration de la peau (excepté un peu de coloration ecchymotique autour de la plaie), existe, si elle s'étend en surface aux parties voisines en peu de temps, et si elle reste ensuite stationnaire en présentant toujours pour caractères la dépressibilité, la sonorité à la percussion, la crépitation fine pendant que l'on comprime ses parties saillantes, il s'agit d'un emphysème qui complique une plaie pénétrante de poitrine sans lésion du poumon.

C. — Lorsque, à la suite de fractures de côtes multiples ou d'une fracture de côte, telles que le poumon est blessé largement par un ou plusieurs fragments osseux, un emphysème existe, il présente les caractères qui ont été indiqués plus haut; mais il y a cette particularité, que l'emphysème tend à se généraliser au point que l'air puisse aller jusque dans le tissu cellulaire de l'orbite. Tous les grands emphysèmes viennent d'une blessure du poumon. Enfin, dans de pareils emphysèmes, il y a un pneumothorax qui est reconnu par la sonorité exagérée de la poitrine, excepté dans les cas où un gros vaisseau du poumon a été blessé et a versé dans les cavités pleurales un vaste épanchement sanguin qui prend la place de l'air.

Il arrive quelquefois qu'une piqûre du poumon donne lieu à un emphysème limité : c'est dans le cas où le poumon a été blessé pendant l'inspiration; l'instrument piquant atteint un lobule du poumon, l'ouvre, et alors il s'échappe de ce point, au moment de l'expiration, tout l'air que renfermait le lobule. Cet emphysème est limité; il y a au pourtour de la plaie de la poitrine une petite tuméfaction qui crépite sous la pression du doigt, et qui disparaît en deux ou trois jours, aussitôt que la piqûre du poumon a été oblitérée par un peu de sang. L'emphysème serait plus considérable si le poumon adhérait à la plèvre costale, suivant le professeur Richet, et si la plaie du poumon était plus étendue; mais il serait encore limité (1).

(1) Une opération de thoracocentèse a été suivie d'un emphysème généralisé C'était chez un tuberculeux, et il y avait eu un pneumothorax aussitôt après que le liquide de la pleurésie avait été évacué. Je cite ce fait exceptionnel pour confirmer cette proposition, que les emphysèmes généralisés viennent ordinairement de l'air des poumons. Voyez Baufort, *Thèse de Paris*, 1853.

D. — Quelquefois, à la suite d'une trachéotomie ou d'une plaie du cou, on voit survenir un emphysème du cou avec tous ses signes caractéristiques. Cela indique ou bien une piqûre de la trachée, ou bien une plaie du larynx. A. Paré, Desault, Palfin, Malgaigne, ont vu des faits du premier genre, et j'ai observé à l'hôpital des Enfants deux cas d'emphysème du cou suite de trachéotomies irrégulières : une piqûre de la trachée avait été faite en un autre point que celui où le conduit avait été incisé.

Mais si l'emphysème existe lorsqu'il y a une plaie du cou, il se montre aussi lorsqu'il n'y a eu que contusion. Ainsi des fractures du larynx avec déchirures de la muqueuse ont donné lieu à un emphysème. M. Cavasse a observé un malade chez lequel, à la suite d'une chute sur le cou, un emphysème profond existait dans la région et était la conséquence d'une fracture des cartilages du larynx. Tous ces emphysèmes ont été reconnus, et, lorsque la tuméfaction était profonde, elle était encore molle, dépressible, et donnait la sensation d'une crépitation fine. Ces emphysèmes, d'ailleurs, ne se sont pas généralisés, sauf dans un cas signalé par J. J. Canin.

E. — Il y a un emphysème dont une observation seule existe et est rapportée par M. Dolbeau : c'est un emphysème profond du cou consécutif à une déchirure du pharynx ; l'air qui passe dans le pharynx s'était insinué par la plaie dans le tissu cellulaire. Cette infiltration de l'air, pendant son passage à travers les voies aériennes, a été vue aussi aux joues par suite d'une plaie de la face interne de la joue. Un tel emphysème est néanmoins très-rare. Il n'en est pas de même des emphysèmes de l'orbite consécutifs à des ruptures du sac lacrymal ; il en existe un assez bon nombre rassemblés par Mackensie : la tuméfaction envahit les paupières, et elle offre tous les caractères de l'emphysème. Un seul point est capable d'arrêter le diagnostic du chirurgien : il peut se demander s'il y a emphysème avec ou sans lésion du sac lacrymal. Deux raisons l'éclairent toutefois : lorsque l'emphysème a pour origine une rupture du sac lacrymal, l'emphysème augmente quand les malades font un effort pour se moucher ; lorsque l'emphysème de l'orbite vient d'une blessure du poumon ou de la trachée, il faut qu'il se soit généralisé, et alors on retrouve sur le cou et à la tête les marques de la propagation de l'emphysème. Des emphysèmes consécutifs à une fracture du frontal, de l'apophyse mastoïde ou du maxillaire supérieur ont été observés : ce sont des lésions traumatiques qui mettent le plus souvent en communication le tissu cellu-

laire et les cavités annexées aux fosses nasales. Jamais la tuméfaction ne s'est étendue au loin, et elle n'a jamais laissé d'incertitudes aux chirurgiens.

F. — Les gaz qui sont contenus dans les intestins, sortant par une plaie de ces conduits et répandus dans l'abdomen, causent de l'emphysème. Morgagni, dans sa cinquante-quatrième lettre, a signalé un cas de ce genre, et M. Dolbeau a réuni trois autres faits analogues. Les intestins grêles, les côlons et le rectum, largement ouverts, avaient laissé échapper les gaz. Les emphysèmes observés dans ces conditions avaient peu d'étendue, sauf dans une observation publiée par M. Marjolin, où la tuméfaction avait envahi les parois antérieure et latérale de la poitrine.

La rupture des anses intestinales dans les hernies est suivie d'épanchement d'air, comme la gangrène d'un intestin hernié entraîne la présence de gaz dans le sac herniaire ; mais il n'y a pas un véritable emphysème. Cependant Jobert a signalé un cas d'emphysème du scrotum dû à la rupture d'une anse intestinale herniée. Sans aucun doute, le sac avait été également rompu ; sans cela l'infiltration de l'air dans le scrotum n'eût pas été possible.

L'emphysème causé par les gaz intestinaux ne diffère pas de l'emphysème causé par l'air ; il présente les mêmes signes.

G. — Les plaies des membres sont quelquefois compliquées d'emphysème. Cette question de l'existence de gaz dans les tissus a été l'objet de nombreuses controverses, et deux opinions ont été émises à cet égard à la Société de chirurgie : l'une attribuait la production de gaz à une exhalation du sang ; l'autre ne voyait dans l'emphysème traumatique qu'une introduction de l'air sollicitée par les mouvements musculaires. Cette dernière opinion, qui est celle de Velpeau, est plus rationnelle à mon sens, et les faits observés de nos jours la confirment. Une seule observation, celle qu'a rapportée Morel-Lavallée, est opposée à cette manière de voir. En effet, il a été observé que l'emphysème existait, sans plaie du tégument, chez un jeune homme choréique qui avait une fracture de la rotule. Suivant Morel-Lavallée, il s'agissait réellement d'emphysème, surtout à cause du passage de la crépitation du membre du côté sain au membre du côté malade sur le trajet des veines. L'observation est attaquable à ces points de vue, que l'on eût dû trouver de l'emphysème sur le scrotum, le pubis ou le périnée, et que, comme on avait songé à un épanchement sanguin peu étendu, on eût dû faire, ce qui était innocent, une ponction avec

une aiguille à acupuncture. D'ailleurs, cet emphysème n'était révélé que par de la crépitation fine, et il n'y avait pas de tuméfaction. Enfin, si c'était réellement de l'emphysème, il y aurait encore lieu de supposer qu'il y avait eu une petite plaie du tégument sur le genou, où il y avait une ecchymose, ainsi que sur le jarret.

L'emphysème traumatique des membres commence au niveau de la plaie et s'étend dans des directions variables, et de préférence le long du trajet des vaisseaux. Il n'y a pas grande tuméfaction; mais on trouve sur les points correspondant à l'infiltration de l'air une consistance élastique, et l'on y produit une crépitation fine en même temps qu'on affaisse la peau, que soulève légèrement l'épanchement d'air. Rarement l'emphysème s'étend après que l'on a appliqué un appareil : la tuméfaction se dissémine, et, lorsque la fracture n'est point compliquée gravement, lorsque l'inflammation n'atteint pas le foyer de la fracture, les choses rentrent vite dans l'ordre, l'emphysème n'a qu'une durée de trois à dix jours. Dans le cas contraire, l'emphysème persiste et s'augmente de gaz produits par l'inflammation gangréneuse des parties mortifiées au niveau de la fracture, et alors la tuméfaction augmente doublement, à cause de la présence de l'air et de l'inflammation.

II. — Il y a une autre espèce d'emphysème, c'est celui que l'on a désigné sous le nom de *pneumatocèle*, et qui existe au crâne et à la face en particulier, au niveau des sinus des fosses nasales ou des cellules mastoïdiennes. Une altération de nature inflammatoire chronique détruit les parois osseuses; la peau et le tissu cellulaire alors forment la paroi des sinus, la peau se laisse distendre, et une tuméfaction apparaît et tend à rester permanente. Cette lésion a été observée assez souvent.

Les pneumatocèles de la tête sont des tuméfactions limitées, pouvant varier de volume quand il entre ou sort de l'air dans la cavité nouvelle annexée au sinus. La peau qui recouvre l'épanchement d'air est lisse. Il y a une réductibilité plus ou moins évidente, et rarement de la crépitation, ce qui tient à ce que l'air est enfermé dans une seule loge, sous le périoste des os du crâne ou de la face. La sonorité à la percussion est le meilleur de tous les signes; quelquefois lorsque l'on a réduit en partie l'épanchement d'air, on sent les os du crâne présentant des irrégularités analogues aux bourrelets qui existent sur les os dans les céphalomatomes. Enfin quand le pneumatocèle est dû à l'ouverture des cellules mastoïdiennes, ou à l'ouverture des sinus

frontaux, en auscultant l'oreille ou la racine du nez, on entend, lorsque l'on fait souffler fortement les malades pendant qu'ils ferment leurs narines, un faible sifflement ou une sorte de râle crépitant.

Bibliographie. — Mackensie, Maladies des yeux, t. I, p. 245. — Laugier, Bulletin chirurgical, t. I, p. 56. — Cavasse, Des fractures du larynx (thèse, Paris, 1859). — Dolbeau, De l'emphysème traumatique, 1860 (concours pour l'agrégation). — Morel-Lavallée, Bulletin de la Société de chirurgie, 2e série, t. II, p. 302 et suivantes. — Boureau, De l'emphysème traumatique des membres (thèse, Paris, 1855). — Dupuytren, Clinique chirurgicale, t. II. — Gazette des hôpitaux, 1864, p. 189. Foucher et Després, Emphysème des paupières consécutif à une rupture du sac lacrymal. — Thomas, Du pneumatocèle du crâne (thèse de Paris, 1865).

§ II. — Hydropisies.

Les hydropisies supposent toujours un trouble de la circulation veineuse et de la circulation capillaire. Sans entrer ici dans des détails de physiologie pathologique, il faut dire néanmoins que la présence anormale de sérosité dans les tissus a lieu par suite de l'arrivée du sang par les artères en plus grande quantité qu'il s'en retourne par les veines, et cela surtout chez les sujets qui ont une altération plus ou moins grave du sang.

L'ascite, qui est l'hydropisie du péritoine, l'hydropéricarde, l'hydrocéphalie, qui sont du ressort de la pathologie médicale, ne doivent point nous arrêter ; disons seulement que dans l'ascite la tuméfaction du ventre est uniforme, que le liquide se déplace dans la cavité péritonéale et qu'il se porte toujours aux parties déclives, c'est-à-dire dans des positions variables suivant la situation où se trouve le malade en observation. L'hydrocéphalie congénitale ou acquise offre pour caractère un développement anormal de la tête et des troubles des sens, tels que cécité, nystagmus, paralysies sensorielles. A l'ophthalmoscope, on trouve de la congestion rétinienne et de l'infiltration séreuse de la papille. Les enfants atteints d'hydrocéphalie présentent des convulsions intermittentes.

Mais il y a, au contraire, des hydropisies articulaires qui sont du ressort de la chirurgie, et celles-là sont un peu différentes des

hydropisies, en ce qu'un traumatisme peut les produire. Ces hydropisies des articulations, ou *hydarthroses*, sont reconnues à une gêne dans les mouvements des articulations coïncidant avec une tuméfaction rappelant la forme de la synoviale, jusqu'aux limites de laquelle la tuméfaction s'étend. Suivant que l'articulation est plus ou moins recouverte par des muscles, suivant qu'il y a plus ou moins de liquide dans l'article, la fluctuation est plus ou moins évidente. Chaque articulation atteinte d'hydarthrose, du reste, offre des signes particuliers. Ainsi, la facilité d'obtenir le choc de la rotule contre les condyles du fémur quand on presse brusquement sur la rotule est le signe non équivoque de l'*hydarthrose du genou*. C'est sur le cou-de-pied que l'on doit chercher la fluctuation dans l'*hydarthrose de l'articulation tibio-tarsienne*. C'est sous le bord postérieur ou antérieur du deltoïde qu'on sentira la fluctuation dans les *hydarthroses scapulo-humérales*. Pour ce qui est de semblables lésions pour les petites articulations il n'y a rien à en dire : on les a supposées plus souvent qu'on ne les a diagnostiquées, et on les a le plus souvent traitées et sans dommage comme des rhumatismes. Les hydropisies des articulations débutent en général brusquement et se développent vite ; elles sont accompagnées de douleurs articulaires.

L'hydropisie du tissu cellulaire, ou *œdème*, est un symptôme ou plutôt un épiphénomène commun à plusieurs maladies : tantôt il indique que les veines principales de la région sont comprimées ; tantôt il est le signe révélateur d'une altération profonde des muscles ou du sang, telle que l'infection par la trichine ou l'albuminurie ; tantôt il indique un empoisonnement, tel que l'empoisonnement par le venin des serpents. Il n'existe pas d'œdème idiopathique.

Or, l'œdème étant un symptôme, il n'y a pas à en donner les signes, il ne faut qu'en donner les caractères.

L'*œdème* est une tuméfaction indolente, d'une consistance assez ferme, non élastique, se laissant déprimer par la pression, et conservant l'impression du doigt. Si l'on pique la peau avec une aiguille à acupuncture, il sort par la plaie une gouttelette de sérosité limpide quelquefois rosée, qui, analysée, donne en faible proportion, il est vrai, les mêmes parties constituantes que le sérum du sang : chlorure de sodium, albumine, phosphates alcalins, etc.

L'œdème ne peut être confondu avec aucune autre tuméfaction, si ce n'est l'emphysème ; mais la crépitation fine de l'emphysème est un signe distinctif qui ne permet pas d'erreur.

Un œdème étendu à la suite d'une contusion d'un membre, ou d'une chute, est le résultat de la compression exercée de dedans en dehors sur les veines par un épanchement de sang.

Un œdème étendu à tout un membre existe avec des varices enflammées, avec un anévrysme artérioso-veineux, avec une tumeur volumineuse comprimant des vaisseaux veineux et même lymphatiques. La ligature des veines est suivie d'œdème; les phlébites sont dans le même cas, et il y a un œdème de l'orbite qui est la conséquence immédiate de la phlébite de la veine ophthalmique dont il est même le meilleur symptôme. Enfin la fluxion dentaire est un œdème révélateur qui indique une inflammation du périoste des mâchoires, comme l'œdème du cou accompagne les adénites cervicales profondes qui suppurent. Cette énumération des conditions d'apparition de l'œdème montre quelle est la valeur diagnostique de cette tuméfaction. L'œdème uni à la congestion dans la tuméfaction inflammatoire se retrouve dans tous les cas où un foyer de suppuration menace de se faire jour à travers la peau.

Il y a un œdème blanc qui est le résultat de la cessation de la circulation des lymphatiques : ainsi l'œdème des bourses à la suite d'un bubon suppuré; l'œdème du pied à la suite d'une angioleucite du membre inférieur. Mais souvent l'œdème qui accompagne l'angioleucite ou l'érysipèle a une coloration rosée en quelques points.

Dans le cours de la variole confluente, il arrive un œdème blanc des pieds et des mains qui ne peut être en relation qu'avec une gêne de la circulation lymphatique. C'est, on le sait, au moment de la poussée des pustules qu'elle doit apparaître, dit-on, à titre de crise; dans ce moment, en effet, la peau est tellement surchargée de boutons, qu'on ne conçoit pas que la circulation lymphatique puisse se faire régulièrement.

Une tuméfaction chronique doit être rattachée à l'œdème: la *phlegmatia alba dolens*. Cette tuméfaction existe toutes les fois que les veines principales d'une région sont ou oblitérées ou comprimées, et en particulier quand la gêne de la circulation veineuse a été progressive, et s'est étendue peu à peu. Il y a phlegmatia alba dolens pendant la grossesse et à la suite des couches, à un membre inférieur ou aux deux membres inférieurs. On observe une phlegmatia alba dolens aux membres supérieurs lorsqu'une tumeur de l'aisselle du sein ou de la région thoracique comprime les veines axillaires et y détermine des coagulations. La lésion qui est encore appelée aujourd'hui phlébite

adhésive est la cause ordinaire des phlegmatia alba dolens, c'est-à-dire d'un œdème dur et douloureux.

La phlegmatia alba dolens est une tuméfaction uniforme d'une partie sans changement de coloration à la peau ; celle-ci néanmoins est luisante, chaude et tendue. La tuméfaction garde l'impression du doigt, et il y a une certaine douleur à la pression, plus forte quand on presse sur les vaisseaux, c'est-à-dire sur les points où l'on sent un cordon dur correspondant à une veine oblitérée par des caillots.

En résumé, l'œdème indique tantôt un obstacle à la circulation veineuse et une stase du sérum du sang dans les capillaires et les espaces intervasculaires ; tantôt une altération du sang, qui consiste dans la perte d'albumine et la diminution des globules ; tantôt une inflammation profonde qui ralentit la circulation dans les petites veines. Il consiste dans une tuméfaction des tissus par du sérum, et on le reconnaît à son indolence, à sa consistance peu ferme et à la dépressibilité qu'il offre, puisqu'il conserve l'empreinte des doigts qui l'ont pressé.

§ III. — Des épanchements sanguins.

Une artère, une veine ou plusieurs vaisseaux capillaires ouverts causent un épanchement de sang dans les tissus.

Épanchement de sang artériel. — Anévrysmes diffus.

Il y a plusieurs conditions dans lesquelles les artères peuvent être ouvertes. Une plaie d'artère, une mortification et une chute d'une partie de la paroi artérielle, une rupture sous-cutanée d'anévrysme, sont les causes des épanchements de sang ; je ne parle ici que pour mémoire de l'hémothorax et de l'hémopéricarde dus à la rupture ou aux plaies du cœur. La présence d'une grande quantité de sang épanché dans les tissus est une cause de fièvre plus ou moins légère. Lorsqu'une plaie a intéressé une grosse artère, le sang s'épanche jusqu'à ce que la résistance des tissus à la distension ait fait équilibre à la pression du sang dans les artères. La tuméfaction est donc assez considérable. Elle est proportionnée au calibre du vaisseau ouvert et à la largeur de l'ouverture de la plaie artérielle. Cette tuméfaction est sans changement de coloration à la peau, à moins que la distension de la peau ne soit extrême et que celle-ci ne soit sur le point de se

rompre ; et si une ecchymose existe, c'est au niveau de la plaie du tégument par où a passé le corps qui a blessé l'artère. Toutefois, les téguments sont plus foncés que du côté sain. Il n'y a point de douleurs autres qu'un sentiment de compression : la peau est tendue, luisante et dure ; rarement on observe de la fluctuation franche. La tuméfaction est animée de battements isochrones avec ceux du pouls. Rarement la tuméfaction est réductible. Enfin c'est à la suite d'un accident récent que cette lésion peut être observée, car l'épanchement de sang artériel se coagule, se limite et devient un anévrysme kystique qui présente d'autres caractères, ceux d'un kyste. Toutefois, il ne faut pas ignorer qu'à la suite de la chute d'eschares artérielles, plusieurs jours après une plaie par arme à feu, il arrive un épanchement de sang artériel semblable au précédent, à moins que le tronc de l'artère blessée ne soit oblitéré par un caillot.

Une plaie de petites artères complétement divisées, comme cela arrive dans les fractures avec division des muscles, cause un épanchement assez considérable, mais non pulsatile. En effet, les artérioles cessent de donner du sang par le fait de leur rétraction. La tuméfaction est plus limitée, d'une consistance pâteuse, car le sang se coagule vite. L'épanchement sanguin à la suite de ruptures des petites artères est un des accidents des *contusions.*

Lorsqu'un *anévrysme s'est rompu*, il y a une tuméfaction autour d'une tumeur, et elle est due à un épanchement de sang dans le tissu cellulaire. Alors, à la tension du tégument se joint quelquefois une ecchymose étendue, de la fluctuation quelquefois, et dans certains cas, de la rougeur inflammatoire. Ce sont les ruptures d'anévrysme du creux poplité qui présentent le plus souvent de telles complications. Il n'y a pas de battements dans ces épanchements.

Épanchement de sang veineux.

Les épanchements de sang veineux sont, en général, moins étendus que les épanchements de sang artériel, parce que le sang veineux offre une moindre pression que le sang artériel. Les types d'épanchement sanguin consécutif à une plaie des veines, sont le thrombus de la saignée et le thrombus de la vulve. L'un est dû à une plaie de la veine, l'autre à une rupture sous-cutanée de veines plus ou moins

variqueuses. Le *thrombus de la vulve* est une tuméfaction mal limitée, soulevant la peau du périnée et la muqueuse du vagin, elle succède à une sensation de déchirure éprouvée par la malade. Il y a des ecchymoses au périnée, la muqueuse du vagin est violacée ; les parties tuméfiées sont molles, fluctuantes; les malades y éprouvent une douleur assez vive. S'il y a du ténesme anal et de la rétention d'urine, on doit supposer que le sang s'est aussi épanché dans le tissu cellulaire du petit bassin. Une plaie de la vulve donnant lieu à une hémorrhagie abondante, chez une malade qui a senti sa vulve se tuméfier d'abord, indique une rupture d'un thrombus de la vulve.

Lorsque le thrombus ne se résorbe pas, si un point de la tuméfaction devient chaud, douloureux et tendu, si la fièvre augmente et s'il y a des frissons, on doit diagnostiquer une inflammation du foyer de l'hémorrhagie et une suppuration prochaine.

Il y a des épanchements de sang veineux dans les membres fracturés; ces épanchements sont diffus ou circonscrits : lorsqu'ils sont diffus, les membres sont uniformément gonflés, et il n'y a d'ecchymoses que près de la fracture au point correspondant de la peau; lorsqu'ils sont circonscrits, la tuméfaction est plus régulière, elle est fluctuante, peu ou point douloureuse, et lorsque le sang est coagulé, si l'on presse sur les points tuméfiés, on produit une crépitation particulière analogue à celle que l'on perçoit en pressant des grains d'amidon.

Les ruptures des veines sous-aponévrotiques ne donnent lieu à une ecchymose que quand l'aponévrose est rompue. Plusieurs jours après ce traumatisme cependant, on voit survenir une ecchymose assez loin du lieu où l'épanchement s'est effectué : ainsi, au voisinage du genou pour un épanchement de sang veineux à la cuisse, au poignet pour un épanchement de sang à l'avant-bras. Les épanchements de sang veineux sous-cutanés donnent lieu à de l'ecchymose; ainsi, une *varice rompue* cause une tuméfaction indolente avec ecchymose très-étendue.

Les bosses sanguines, suite de contusions, sont des tuméfactions arrondies, molles, un peu douloureuses au toucher, quelquefois fluctuantes, surtout lorsqu'elles sont situées sous une membrane résistante, telle que le périoste des os du crâne, ou sous une aponévrose résistante, telle que l'aponévrose du crâne. Seulement, la différence qui existe entre ces deux variétés de bosses sanguines, est la diffusion plus grande de la tuméfaction quand le sang est sous l'aponévrose.

Épanchements de sang hors des vaisseaux capillaires.

Les épanchements de sang dus aux petits vaisseaux ou aux vaisseaux capillaires sont limités ; ils causent une tuméfaction plus ou moins régulière, et sont généralement entourés d'un cercle de tissus plus durs. Ce sont les contusions avec attrition des tissus qui sont l'origine de l'épanchement. Aussi est-il ordinaire de voir ces collections de sang s'enflammer ou s'enkyster, et c'est ce qui constitue les abcès hématiques et les kystes sanguins que l'on trouvera plus loin.

Il y a des épanchements de sang spontanés, c'est-à-dire des épanchements dus à des ruptures spontanées de vaisseaux sous l'influence du moindre traumatisme, et chez les individus cachectiques, les scrofuleux, les hémophiles, les individus atteints de purpura et certains varioleux. On observe aussi chez les aliénés un épanchement de sang de ce genre tout particulier, il siége sous la peau de l'oreille qu'il décolle des cartilages. Quelquefois il forme un véritable kyste ; il en sera question plus loin.

Ces épanchements de sang sont plus ou moins limités, ils sont indolents, longtemps fluctuants. Ils apparaissent soudainement, et l'on observe souvent, ou l'on a observé, chez les malades qui en sont atteints, des hémorrhagies nasales, intestinales ou rénales.

Le lecteur trouvera plus loin, lorsqu'il sera parlé des tumeurs, les épanchements de sang qui ont lieu dans les kystes et les tumeurs.

Un épanchement de sang se montre chez le fœtus, entre les os du crâne et le périoste : le céphalématome. Cet épanchement est aux autres épanchements sanguins ce que le pneumatocèle est aux autres emphysèmes.

Le *céphalématome* forme une tuméfaction ovoïde, aplatie, sans changement de coloration à la peau, molle, fluctuante, indolente. Lorsque l'on peut la déprimer, on sent l'os au-dessous, et au pourtour de la grosseur, un bourrelet dur qui est dû à une saillie de matière osseuse au point où le périoste est décollé des os du crâne. Le céphalématome n'est point réductible, n'offre point de battements, il n'existe pas au niveau des fontanelles.

M. Marjolin a présenté à la Société de chirurgie un enfant de treize mois, que nous avons vu, et qui présentait sur le pariétal gauche un céphalématome traumatique, ou mieux une bosse sanguine énorme

qui s'était accrue rapidement. La tuméfaction était étendue à la moitié de la tête, il y avait un mouvement d'expansion isochrone aux battements du pouls, et M. Marjolin croyait entendre un bruit de souffle. La fluctuation était évidente. Probablement, comme la tumeur était venue à la suite d'une chute, il y avait une rupture d'artère et un *anévrysme* traumatique primitif. Le diagnostic, dans des cas semblables, ne devrait pas être douteux, surtout s'il n'y avait pas de transparence.

L'*hématocèle péri-utérine* est une tuméfaction siégeant dans le petit bassin et due à une hémorrhagie s'effectuant ou dans le cul-de-sac péritonéal, ou dans le tissu cellulaire des ligaments larges.

L'hématocèle péri-utérine est peu étendue lorsqu'elle existe dans le tissu cellulaire des ligaments larges, et est due, suivant M. Richet, à la rupture ou à la distension exagérée d'une varicocèle ovarienne. L'hématocèle qui siége dans le cul-de-sac utéro-rectal du péritoine est plus abondante.

Il y a quelquefois deux phases dans l'existence des hématocèles, une pendant laquelle le sang s'accumule dans le tissu cellulaire des ligaments larges ou dans le cul-de-sac péritonéal; une pendant laquelle le sang accumulé forme une tuméfaction dans le vagin. Toutes les hématocèles qui se résorbent manquent de la seconde phase.

Au début, ce sont des signes rationnels qui indiquent l'hématocèle. Ainsi une suppression brusque de l'écoulement menstruel à la suite d'un coït pendant les règles. Il y a des douleurs vives dans le petit bassin, le ventre se développe, est douloureux au toucher; de la fièvre, des nausées, apparaissent, la soif est vive; en un mot, il y a des signes de péritonite partielle ou pelvipéritonite; mais un caractère spécial existe quelquefois, c'est la pâleur de la face, surtout chez les malades qui ont habituellement des règles abondantes; cette pâleur est analogue à celle des personnes qui ont éprouvé des pertes de sang abondantes. Il y a du ténesme anal et vésical, et les malades ont la sensation d'une compression intérieure.

Lorsque le ventre est devenu moins douloureux, d'autres signes viennent confirmer le diagnostic; ce sont ceux qui sont tirés de la palpation du ventre et de la palpation unie au toucher vaginal.

Quand l'hémorrhagie est peu abondante, on sent le corps de l'utérus entouré par une tuméfaction irrégulière dans le petit bassin.

Si l'épanchement est abondant, on sent par le palper abdominal une tuméfaction irrégulière lobulée, ainsi que l'a établi le professeur

Nélaton, et dont le relief s'aperçoit à l'extérieur. L'utérus est remonté vers l'ombilic, le col paraît situé plus haut, en même temps on constate en arrière ou sur le côté du col une tuméfaction molle, quelquefois fluctuante, et souvent pâteuse lorsque le sang s'est coagulé. Quelquefois, en pressant sur l'hypogastre et en maintenant le doigt sur la tuméfaction rétro-utérine, on perçoit le flot. On a enfin une bonne notion des limites de la tumeur en pratiquant le toucher rectal. L'examen au spéculum a été fait; il a permis de constater que le col était généralement sain, et il a été possible de voir la muqueuse du vagin violacée, comme ecchymotique. Dans de telles conditions, certes, il faut admettre qu'il y avait une hématocèle extra-péritonéale.

Ce n'est pas tout de diagnostiquer l'hématocèle. Il y a ses complications que l'on doit reconnaître lorsqu'elles se présenteront : la péritonite et l'inflammation du foyer, c'est-à-dire l'enkystement de l'épanchement sanguin et la formation de pus. Les vomissements, le ballonnement du ventre, la douleur excessive et augmentée trois à quatre jours après le début de la maladie indiquent la péritonite. Le redoublement de fièvre, les frissons et les douleurs vives au périnée, au bas-ventre et dans les aines, indiqueront l'inflammation du foyer. J'ai eu un cas de ce genre : la malade souffrait tellement que pendant deux jours elle n'a cessé de crier.

Lorsque la tuméfaction apparaît dans le vagin, toute résorption étant impossible, on voit peu à peu la paroi recto-vaginale se distendre en présentant une fluctuation manifeste. Il y a un certain degré de réductibilité, peu de douleur au toucher et seulement du ténesme anal.

M. Spencer-Wells a observé une hématocèle rétro-utérine à la suite d'une opération d'ovariotomie; il n'y avait pour tout symptôme que du ballonnement du ventre, de la dilatation des pupilles, de l'assoupissement et de l'altération des traits; le chirurgien avait cru à l'existence d'une fièvre typhoïde, jusqu'à ce qu'il eût constaté une tumeur fluctuante du vagin par le toucher rectal et vaginal. Une ponction a été faite et a donné issue à du sang noir, puis plus tard le chirurgien a fait une contre-ouverture, passé un drain, et a évacué du sang et du pus.

Il a été vu des écoulements de sang noirâtres à la suite d'une époque de règles pénibles et après des signes d'inflammation du petit bassin. Ce phénomène est bon à connaître comme signe accessoire de certaines hématocèles. M. Letenneur (de Nantes) a établi sur un tel phénomène le diagnostic d'une hématocèle rétro-utérine.

Deux maladies peuvent être confondues avec l'hématocèle ; ce sont les phlegmons péri-utérins et les pelvi-péritonites enkystées qui ont tous deux des partisans exclusifs. Là où quelques-uns voient une légère hématocèle, d'autres trouvent un phlegmon péri-utérin, d'autres une pelvi-péritonite circonscrite. Mais la confusion n'existe que pour des maux localisés peu graves en général et qui sont révélés par des douleurs vives dans le bas-ventre, de la fièvre, et une tuméfaction sur les côtés de l'utérus. Quand il y a une tuméfaction à la vulve ou une tumeur vaginale, souvent des erreurs peuvent être commises ; mais il n'y a pas de dommage, même au point de vue du rigorisme du diagnostic. En effet, lorsque l'hématocèle arrive dans le vagin, il n'y a pas de travail de résorption possible, et si le liquide est parvenu jusque-là, c'est que le péritoine a déjà enkysté le sang épanché ou que le pus est mêlé au sang. Or, on sait ce que c'est qu'une formation de fausses membranes autour d'un épanchement de sang dans une séreuse. C'est le premier terme de l'inflammation ou d'une péritonite circonscrite.

Bibliographie. — Velpeau, De la contusion (thèse de concours, 1834). — Broca, Traité des anévrysmes. Paris, 1856. — Pierreson, De la variole hémorrhagique (thèse de Paris, 1861). — Marjolin, Bulletin de la Société de chirurgie, 1re série, t. VIII, p. 146. — Viguès, Hématocèle rétro-utérine (thèse de doctorat. Paris, 1850). — Prost, Hématocèle rétro-utérine (thèse de doctorat. Paris, 1854). — Voisin, Hématocèle rétro-utérine (thèse de doctorat. Paris, 1858). — Richet, Anatomie chirurgicale, p. 817. — Spencer-Wells, Disease of the ovaries, case CI, p. 261. London, 1865. Traduction, Hématocèle rétro-utérine, *Gaz. des hôp.*, 1865, p. 354. — Letenneur, De l'écoulement du sang par l'utérus dans l'hématocèle rétro-utérine, *Gaz. des hôp.*, 1865, p. 49. Voyez aussi Nonat, Des maladies de l'utérus. — Bernutz et Goupil, Clinique des maladies des femmes.

§ IV. — De la tuméfaction inflammatoire.

La tuméfaction inflammatoire a toujours pour origine un trouble de la circulation capillaire, ou bien le sang altéré est arrêté dans les vaisseaux, ou bien il y a à la fois œdème, suite de compressions veineuses, et arrêt du sang dans les capillaires. Les tuméfactions inflam-

matoires sont toujours accompagnées de frissons et de fièvre, et d'un embarras gastrique.

I. Lorsqu'une inflammation existe, l'organe enflammé augmente de volume peu de temps après qu'il est devenu douloureux, la partie devient plus chaude, et, l'inflammation continuant, la peau ou les tissus se tendent davantage. S'il s'agit du voisinage d'une plaie récente, la tuméfaction augmente autour des bords de la plaie boursouflés, de la sérosité louche s'écoule du fond de la blessure pendant deux ou trois jours, et de l'œdème existe aux limites de la tuméfaction inflammatoire; en somme, la tuméfaction inflammatoire est une augmentation de volume d'une partie, avec rougeur, chaleur et douleur; elle a de plus, comme l'œdème, la propriété de garder l'impression du doigt, avec cette particularité que là où le doigt a pressé, la coloration rouge disparaît.

Lorsqu'une inflammation entre en voie de guérison, il reste une induration et une tuméfaction rouge tirant un peu sur le violet, chaude, mais peu douloureuse : c'est ce que l'on appelle le gonflement inflammatoire; peu à peu la rougeur disparaît, l'œdème persiste encore quelquefois, et lorsqu'il est très-manifeste, comme dans le phlegmon diffus en voie de guérison, il y a ce que Vidal (de Cassis) appelle l'œdème de retour.

La tuméfaction inflammatoire indique : 1° un phlegmon simple ou diffus, avec cette différence que le premier s'accompagne d'une augmentation assez considérable, quoique limitée, des parties, tandis que dans le phlegmon diffus il n'y a qu'une tension de la peau avec un peu d'œdème; 2° une adénite lymphatique; 3° l'inflammation d'une glande; 4° l'inflammation d'un muscle ou d'un os.

A. — La tuméfaction phlegmoneuse est dure, rouge, chaude, douloureuse; elle garde peu l'impression du doigt, mais elle pâlit sous l'influence de la pression exercée. Au quatrième jour, la tension augmente, quoique la tuméfaction diminue, et il y a de la fluctuation qui indique un abcès. Lorsque le phlegmon est diffus, la tuméfaction est uniforme et s'étend à une grande surface; elle gagne peu à peu en étendue chaque jour. La peau conserve l'impression du doigt et pâlit sous la pression; la coloration du tégument est plutôt rosée que rouge, et ce n'est que quand l'inflammation se localise que la coloration devient d'un rouge vineux. Souvent l'inflammation d'une bourse séreuse à la suite d'une plaie devient la source d'un phlegmon diffus; on reconnaît l'origine du phlegmon et sa nature en considérant son

point de départ. Lorsque le phlegmon se termine par gangrène, on voit au milieu de la rougeur des plaques blanches, grises ou noirâtres, suivant le pansement appliqué : blanches, si le pansement était humide; noires, si le pansement était sec. Enfin quelquefois il se forme des abcès qu'on reconnaît à un ramollissement du tégument et à une fluctuation franche. La mollesse de ces abcès est due à ce qu'ils contiennent, au milieu d'une petite quantité de liquide, des lambeaux de tissu cellulaire gangrené.

B. — Il y a une tuméfaction du cou qui est presque toujours mortelle, et qui a pour siége tout le tissu cellulaire profond du cou. J'ai vu un exemple de phlegmon de ce genre, et les *Bulletins de la Société anatomique* font mention d'une semblable maladie. Voici quel était l'état du malade :

« Gêne considérable de la respiration, deux accès de suffocation, voix éteinte, coloration violacée des lèvres et de la peau du visage, insensibilité; il existe au cou, dans la région sous-hyoïdienne, un gonflement considérable de toute cette région ; ce gonflement a pour limites latérales les sterno-mastoïdiens. Œdème dur et coloration rouge peu marquée au niveau du gonflement. Le cou paraît très-large, et la tête semble reposer sur la région sous-hyoïdienne; pas de fluctuation annonçant un foyer distinct. Le malade expectore avec difficulté une quantité considérable de sérosité spumeuse blanchâtre. » En pratiquant la trachéotomie chez ce malade, on a vu sortir du pus lors de l'incision de l'aponévrose profonde du cou.

Ces lésions ont été vues depuis longtemps, et c'est ce qu'on trouve dans les livres sous le nom de *goître aigu*. En Allemagne, Blosberg et Ludwig ont décrit quelques cas analogues sous le nom de *cynanche typhodes* et *pseudoerysipelas substendinosum colli ;* mais les faits qui ont été suivis de guérison, parmi ceux qui sont signalés par ces auteurs, semblent être des adénites cervicales profondes.

C. — Lorsqu'une adénite existe, il y a d'abord un gonflement de la glande lymphatique qui a été, à un moment donné, douloureuse; puis une tuméfaction apparaît, elle entoure tout le ganglion ; la peau, à ce niveau, devient chaude, tendue, douloureuse, et ne garde pas l'impression du doigt; mais lorsque la peau devient un peu rouge, et quand elle garde l'impression du doigt, cela indique qu'il y a du pus, et c'est à ce signe bien plus qu'à la fluctuation que le chirurgien reconnaît la circonscription du pus en foyer. Si plusieurs ganglions sont malades, comme cela arrive quelquefois, les mêmes phéno-

mènes sont observés. Lorsque le ganglion est, comme au cou, voisin d'un conduit, la tuméfaction inflammatoire exerce une compression sur l'œsophage ou la trachée, ce qui entraîne de la dyspnée et de la dysphagie. Toutes les fois qu'il y a une adénite, on peut toujours trouver la lésion des tissus qui a préexisté à l'adénite, et qui l'a causée par propagation de l'inflammation : ainsi un mal de dent, une angine, une plaie non soignée, un ulcère virulent, tel qu'un chancre.

D. — Parmi les inflammations glandulaires qui causent une tuméfaction considérable, il en est plusieurs qui doivent être citées ici : l'inflammation de la glande thyroïde et celle de la parotide; puis les tuméfactions inflammatoires de la glande mammaire et du testicule.

1° La glande thyroïde est le siége d'une inflammation qui l'atteint en totalité ou partiellement; dans le premier cas, il s'agit d'une thyroïdite congestive, d'une inflammation analogue à l'épididymite, ne suppurant que très-exceptionnellement, et se montrant à la suite d'un refroidissement chez des femmes encore jeunes et à une époque des règles. J'ai vu trois fois cette maladie à l'hôpital de Lourcine dans le cours de trois années. Bauchet a réuni quelques exemples de cette maladie, et il a même vu une thyroïdite chez un homme.

Les signes de l'inflammation du corps thyroïde sont : l'augmentation de volume de l'organe, qui peut atteindre le volume du poing; la douleur à la pression et pendant les mouvements du cou, la déglutition même cause des douleurs. Il n'y a point de tuméfaction du tissu cellulaire sous-cutané, pas d'empâtement de la région. On voit bien que le mal est localisé dans la glande thyroïde, car la tuméfaction occupe la place de cette glande, et elle suit la trachée pendant les mouvements de déglutition. La gêne de la respiration est peu considérable quand l'organe est peu tuméfié; cependant M. Lebert a vu une thyroïdite causer la mort par asphyxie. Il y a quelquefois de la fièvre; s'il se forme du pus, des frissons et tout le cortége de la suppuration se montrent; la peau alors se tend, devient œdémateuse et rouge, et l'on ne tarde pas à trouver de la fluctuation dans un point circonscrit. Le siége de la tuméfaction, ses limites, la possibilité de sentir la tumeur et de constater ses adhérences à la trachée sont des signes univoques qui empêchent de confondre la thyroïdite avec le phlegmon profond du cou et les adénites cervicales profondes.

Dans le cas où la tumeur serait très-volumineuse, il serait probable qu'il y aurait une thyroïdite dans un goître ou un épanchement sanguin dans un goître. En interrogeant les antécédents des malades, on

trouverait tout de suite la nature du mal. Il n'y a pas d'ailleurs de distinction à établir dans les deux cas entre la thyroïdite non suppurée et l'épanchement de sang, car l'un et l'autre mal sont identiques. Il n'y a pas, en effet, d'épanchement sanguin dans le corps thyroïde sans un certain degré d'inflammation; seulement, quand l'épanchement sanguin est très-abondant, il existe d'emblée de la fluctuation.

2° Les signes de l'inflammation de la parotide sont une tuméfaction diffuse s'étendant de l'oreille à la bouche et de l'arcade zygomatique à la partie supérieure du cou. La peau est chaude, tendue, rouge; mais il n'y a point de fluctuation. Quelquefois on voit sourdre du pus par l'orifice buccal du conduit de Stenon (Piorry). C'est dans le cours d'une maladie grave, d'une stomatite, que l'on voit apparaître cette maladie, et c'est une inflammation dite critique.

Les oreillons, que l'on a voulu séparer des parotides, n'en diffèrent pas sensiblement au point de vue du diagnostic; seulement ils existent chez les enfants, chez les individus atteints d'orchites, et ces inflammations alternent.

Lorsque les parotidites et les oreillons suppurent, la tuméfaction augmente, se ramollit en plusieurs points, et l'on a alors les signes des abcès chauds.

3° Une tuméfaction de la mamelle toute spéciale est parfois le fait de la rétention du lait dans les conduits galactophores et les acini glandulaires, et de l'inflammation subaiguë du tissu cellulaire de la mamelle. Dans d'autres circonstances, c'est une congestion au moment des règles, passagère comme l'époque cataméniale. C'est encore là une de ces inflammations glandulaires qui ne suppurent pas souvent. Les seins sont douloureux au toucher, tendus et durs; en quelques points on sent une fausse fluctuation qui est due à la dilatation de conduits galactophores par du lait. On verra, au chapitre des tumeurs du sein, que cette tuméfaction peut se limiter et donner naissance, ici à un abcès, là à un kyste galactophore.

4° L'orchite est une tuméfaction du testicule; mais ce que l'on désigne le plus souvent sous le nom d'orchite est une épididymite avec ou sans vaginalite. Cette inflammation naît à la suite d'une blennorrhagie ou d'une violence portée sur les bourses ou le cordon. Elle existe en même temps que des oreillons. Enfin elle se montre à la suite de manœuvres exercées sur l'urèthre ou le col de la vessie.

L'*épididymite simple* est reconnue à une douleur vive promptement apparue, à une rougeur plus ou moins vive des bourses, et à une

tuméfaction plus ou moins considérable de l'épididyme induré conservant la forme et la direction de l'épididyme; la bourse du côté malade est tuméfiée, et cela tient à ce qu'il y a toujours un peu de liquide épanché dans la tunique vaginale.

L'*orchite* s'annonce par une douleur spontanée plus vive que celle de l'épididymite : la fièvre est plus considérable; le testicule est uniformément gonflé, il est augmenté de volume et est douloureux au contact. La peau du scrotum est un peu rouge, surtout s'il y a de la vaginalite en même temps que l'orchite. S'il y a eu une épididymite, on retrouve en arrière la tuméfaction douloureuse qui correspond à l'épididyme malade. En général, quand l'orchite succède à une blennorrhagie, il y a épididymite et orchite; à la suite d'un traumatisme, il peut y avoir orchite simple. L'orchite peut suppurer; dans ce cas, un point de l'organe devient plus mou, la peau adhère aux parties profondes, rougit, et une petite tumeur fluctuante apparaît. Si on l'ouvre, on voit sortir une petite quantité de pus et des filaments ténus, grisâtres, que J. P. Petit a reconnus pour les tubes séminifères. Quelquefois les bords de l'ouverture végètent et donnent lieu à une variété de fongus bénin du testicule : ce sont de gros bourgeons charnus qui forment ce fongus.

La *vaginalite*, dont le type est l'état inflammatoire qui succède à l'injection iodée, est caractérisée par une douleur d'une intensité variable. Le scrotum est tuméfié. Il y a un œdème inflammatoire du scrotum sans fluctuation. Si l'on fait une ponction exploratrice, il sort de la sérosité louche, purulente. Quand la maladie a duré quelques jours, en pressant les bourses on sent une crépitation fine, analogue à celle que l'on produit en froissant de l'amidon entre les doigts.

La vaginalite a été vue dans le cours de la variole (Béraud) et chez un enfant atteint de fièvre grave (Curling).

E. — Lorsqu'un muscle est enflammé, il durcit et devient douloureux. Cet état constitue une tuméfaction légère que l'on reconnaît à son siége et par la comparaison avec les parties saines du côté opposé aux muscles malades. Si une tuméfaction douloureuse avec rougeur a une direction allongée sur le trajet connu du muscle sterno-mastoïdien, si en même temps les mouvements de rotation de la tête sont très-douloureux, le diagnostic myosite du sterno-mastoïdien doit être posé. L'inflammation des coulisses tendineuses, rare d'emblée, fréquente après l'inflammation de plaies des tendons, est reconnue par

la direction de la tuméfaction, qui est parallèle au trajet connu d'un tendon, par une difficulté des mouvements auxquels préside le tendon, enfin par des abcès qui ne tardent pas à se former.

Le *psoïtis* n'est point toujours facile à diagnostiquer à son début, à cause de la situation du muscle psoas dans l'abdomen, où il est caché par les anses intestinales. Cependant, la rétraction de la cuisse, une douleur très-vive quand on cherche à étendre le membre ; puis une dureté profonde, longeant la colonne lombaire, constatée par le palper abdominal ; puis de la fièvre et de fortes coliques, indiqueront l'inflammation du muscle psoas.

F. — L'ostéomyélite et la périostite causent une tuméfaction assez considérable. Le périoste et le tissu cellulaire voisin sont le siége d'une turgescence. On reconnaît ces lésions toutes voisines — puisque dans tous les cas le périoste seul se tuméfie d'abord — à de l'œdème des parties, limité à un segment d'un membre et à une tuméfaction profonde : il semble que l'os soit augmenté de volume. Il y a de la fièvre, quelquefois du délire et un état typhoïde. Il est arrivé souvent que l'on a constaté d'abord l'état général, et que l'on a reconnu l'ostéomyélite et l'ostéite seulement quand un abcès sous-périostite a été évident.

Il y a une tuméfaction des os qui est due à deux causes principales : la nécrose centrale des os, et les abcès des os.

Au début les deux affections ont beaucoup de caractères communs, car la tuméfaction est due à une ostéite condensante plus ou moins étendue : la douleur souvent exagérée pendant la nuit, la difficulté des mouvements qui exigent de la force, la rougeur passagère du tégument pendant les accès de douleurs qui se présentent à de certains moments. Jusqu'au jour où il se forme des abcès, le diagnostic est incertain. En présence d'une tuméfaction osseuse à marche chronique, on peut arriver cependant au diagnostic, en considérant la marche du mal et le siége de la tuméfaction. Si le mal occupe une extrémité d'un os long, il est probable, si l'affection remonte à de longues années, qu'il s'agit d'un abcès chronique des os, et si la tuméfaction siége sur le corps de l'os, la nécrose est le mal le plus admissible.

A la mâchoire inférieure il y a une nécrose due à l'emploi du phosphore, et qui, d'après les recherches de MM. Lorinser et U. Trélat, occupe le corps de la mâchoire, et s'annonce par une tuméfaction du corps de l'os et une gingivite concomitante. La peau œdématiée con-

serve sa couleur normale sur l'os tuméfié, et, dans les premiers temps au moins, les douleurs ne sont point vives. Le métier du malade, la durée de son mal, sont les meilleurs moyens de diagnostic.

G. — Les phlegmons profonds ne sont pas, comme les phlegmons extérieurs, caractérisés par l'ensemble des symptômes typiques : rougeur, chaleur et tuméfaction. Une douleur profonde, de l'empâtement de la région, des troubles fonctionnels variables et des symptômes généraux, révèlent seuls le mal à son début.

Quatre phlegmons profonds forment des tuméfactions intra-abdominales : le phlegmon périnéphrétique, le phlegmon de la fosse iliaque, le phlegmon des ligaments larges ou phlegmon péri-utérin, et le phlegmon profond de la paroi abdominale.

1° Le phlegmon périnéphrétique est rarement reconnu à son début, surtout s'il s'agit d'une inflammation consécutive à une maladie du rein, néphrite ou calculs du rein. Il y a quelques douleurs de rein vagues, puis des symptômes inflammatoires plus francs et une douleur à la pression dans la région lombaire. Mais la tuméfaction est peu marquée; il y a de l'empâtement profond sur les côtes de la colonne vertébrale. Quand le pus tend à se faire jour au dehors, en arrière ou en bas, il y a une tuméfaction à la région lombaire, dure, chaude, tendue, et quelquefois fluctuante, douloureuse au toucher, et qui correspond exactement à la région du rein, et tout autour il y a de l'œdème de la région lombaire; ou bien le pus descend dans la fosse iliaque, et l'on a tous les signes d'un abcès de la fosse iliaque.

Quand le phlegmon a suppuré, on peut sentir la fluctuation en pressant d'une part sur les flancs, et de l'autre sur la région lombaire.

Il faut savoir que certains phlegmons périnéphrétiques peuvent persister pendant plusieurs semaines avant que le pus ne puisse être constaté. Il arrive même que certains malades éprouvent une amélioration passagère, que la fièvre tombe pendant qu'une tuméfaction apparaît à la région lombaire. Il n'est pas rare qu'il y ait des troubles de la sécrétion urinaire, en même temps que la tuméfaction apparaît, et ceci existe quand une néphrite a été la cause du phlegmon périnéphrétique.

Lorsqu'on sait qu'un malade a eu autrefois des maladies du rein, le diagnostic du phlegmon périnéphrétique est très-facilité. Une hydronéphrose ne saurait être confondue avec un phlegmon périnéphrétique, parce qu'une tumeur existe sans fièvre, sans douleurs à la

pression dans le premier cas, tandis que dans le second les malaises, les douleurs de rein et la fièvre sont antérieurs à toute tuméfaction. La néphrite et la pyélite causent des troubles de l'urine qui n'existent pas au même degré dans le phlegmon périnéphrétique. Ce serait encore là au début du mal un moyen de diagnostic différentiel.

2° Le phlegmon de la fosse iliaque suit les couches ou est le résultat de l'irritation du tissu cellulaire de la fosse iliaque par l'accumulation de matières dans le gros intestin. Il est aussi dû à une inflammation du muscle psoas iliaque ou à une périostite de l'os des iles. Enfin il peut être l'extension d'un phlegmon des ligaments larges ou d'un phlegmon périnéphrétique. Toutes les plaies et fractures de la région du bassin peuvent causer un phlegmon périnéphrétique.

La tuméfaction des abcès de la fosse iliaque est un empâtement profond de la région inguinale, quelquefois allongé si un psoïtis est le point de départ du phlegmon. Les battements de l'artère iliaque externe deviennent plus sensibles, car l'artère est un peu soulevée par la tuméfaction; en même temps il y a des frissons, de la fièvre, quelquefois des vomissements; la peau est chaude. Plus tard il y a un peu de péritonite circonscrite ou généralisée, et le ventre se ballonne. Divers symptômes concomitants sont observés : si le phlegmon est lié à un psoïtis, il y a rétraction du membre inférieur, qui est en demi-flexion sur le bassin. Si le phlegmon est une extension d'un phlegmon des ligaments larges, on trouve, en touchant par le vagin, l'utérus fixe, immobilisé et douloureux au toucher, et il y a un empâtement autour de l'organe. Si un phlegmon périnéphrétique existe et s'est étendu à la fosse iliaque, on constate dans les antécédents du malade les signes de cette inflammation, et l'on retrouve des accidents antérieurs du côté des voies urinaires.

Si le phlegmon abcédé vient à s'ouvrir dans l'aine ou dans le vagin, il y a une tuméfaction limitée qui offre les caractères d'un abcès de la paroi abdominale ou du vagin. Si le pus se fait jour dans un viscère, on reconnaît cette complication à l'affaiblissement du malade et à l'expulsion de pus avec l'urine, les matières fécales ou les mucosités vaginales.

3° Le phlegmon des ligaments larges, ou *périmétrite* de Scanzoni, se montre à la suite de l'accouchement, après des frissons, des coliques, un état fébrile grave et une douleur violente dans le bas-ventre, sans tuméfaction de l'abdomen; puis la tuméfaction apparaît. Ce n'est, à proprement parler, qu'un empâtement tout autour de l'utérus; plus

tard, cet empâtement se localise, et l'on sent une tuméfaction sur les côtés de l'utérus. Cet organe est douloureux au toucher, et le palper abdominal fait naître une douleur lorsqu'on presse sur l'utérus. Il y a du ténesme anal et vésical; lorsque les malades ont des gaz, elles éprouvent des douleurs pendant leur passage au niveau des points enflammés. La fluctuation (quand le phlegmon suppure) apparaît assez tôt dans les neuf jours qui suivent l'apparition de la tumeur. La fluctuation manque quand le pus s'est frayé une voie à travers les parois de la vessie ou de l'utérus, ce que l'on reconnaît à des écoulements purulents par l'urèthre et à des écoulements abondants par le col de l'utérus.

Il y a une induration péri-utérine qui semble être le résultat d'un ancien phlegmon péri-utérin terminé par résolution. On la reconnaît à une dureté ligneuse et à des symptômes antérieurs d'inflammation des ligaments larges.

4° Le *phlegmon des ligaments larges* hors l'état de grossesse est caractérisé par une tuméfaction irrégulière; l'utérus est immobile, entouré de parties dures, chaudes, douloureuses au toucher, et dans lesquels on sent battre les artères. Des douleurs lancinantes apparaissent; en même temps il y a de la fièvre, une douleur au bas-ventre s'irradiant dans les aines et dans les cuisses, et même jusqu'à la région sacrée. Comme le phlegmon des ligaments larges hors l'état de grossesse ne suppure presque jamais (ce phlegmon est celui que M. Nonat a étudié sous le nom de *phlegmon péri-utérin*), il reste pendant plusieurs semaines stationnaire et offre des alternatives de mieux et de pire qui sont accompagnées de rechutes de l'état fébrile.

Une induration persiste quelquefois assez longtemps après qu'un phlegmon péri-utérin est entré en résolution. M. Gosselin a plusieurs fois constaté cette induration.

Ces inflammations péri-utérines ou des ligaments larges sont ordinairement le résultat d'une ovarite suite de vaginite et de métrite, de l'inflammation d'un plexus veineux variqueux, d'une angioleucite utérine non terminée par suppuration, enfin d'une pelvipéritonite ou d'une hématocèle peu étendue.

Le diagnostic différentiel de ces lésions au début, avant la complication inflammatoire dans le tissu cellulaire des ligaments larges, offre de nombreuses difficultés. L'âge peu avancé des malades, une vaginité avec métrite, des varices des grandes lèvres, l'apparition du mal à une époque de règles, doivent conduire à diagnostiquer une ovarite, une hématocèle ou une pelvipéritonite. Lorsqu'il y a eu

des manœuvres abortives, une phlébite et une angioleucite utérine peuvent être soupçonnées. Mais lorsqu'il y a tumeur péri-utérine non fluctuante, sans réaction inflammatoire vive et sans coliques, il y a phlegmon péri-utérin, et aucune incertitude n'est possible.

S'il y a une tuméfaction en arrière de l'utérus et une fluctuation évidente, il est possible que ce soit une hématocèle, surtout si le mal a débuté depuis moins d'un mois, au moment des règles, après un coït, et s'il y a une tuméfaction appréciable, par le palper abdominal, dans le petit bassin; mais si ce dernier signe manque, si la tuméfaction est douloureuse et est bien limitée à la partie postérieure de l'utérus et du vagin, ce doit être un abcès suite d'une hématocèle enkystée ou d'une péritonite enkystée du cul-de-sac utéro-rectal.

5° La tuméfaction dans les *phlegmons de la paroi abdominale* est sensible si le phlegmon est sous-cutané; mais s'il est sous-péritonéal, soit que le pus se soit formé d'emblée sous le péritoine, soit que ce pus vienne d'un phlegmon des ligaments larges, il existe un peu de tuméfaction, la paroi abdominale semble plus épaisse, elle est douloureuse, la sonorité de l'abdomen a diminué. Ce n'est que quand le pus tend à se faire jour près de l'aine que l'on voit apparaître d'abord de l'œdème, puis de la rougeur. Mais il est un bon signe qui aide à préciser le siége de la tuméfaction : c'est l'impossibilité où sont les malades de se redresser à cause de douleurs vives dans la paroi abdominale, et, quand la tuméfaction existe dans la peau et le tissu cellulaire, on peut s'assurer que le mal est superficiel par l'absence de ce signe. D'ailleurs, si la tuméfaction est profonde, elle ne peut être aussi bien mobilisée qu'une tuméfaction superficielle pendant la contraction des muscles abdominaux. Des symptômes généraux, de la fièvre, des frissons et des vomissements accompagnent les abcès profonds de la paroi abdominale, et cela tient assurément à une sub-inflammation du péritoine au niveau du phlegmon.

II. *Adhérences péritonéales avec oblitérations de l'intestin.* — Quelques malades présentant les symptômes d'un étranglement interne et d'une péritonite offrent quelquefois une tuméfaction diffuse, mais limitée cependant, et que l'on peut prendre pour tout autre chose que des paquets d'intestins agglutinés entre eux et étranglés par des brides anciennes ou de formation datant de plusieurs mois. Il a été présenté à la Société anatomique un cas de ce genre (1). Le mal avait débuté,

(1) *Bull. Soc. anat.*, t. IX, 2e série, p. 162.

peu après les règles, par des coliques violentes, puis il y avait eu des vomissements et de la fièvre, et le ventre s'était ballonné ; une tumeur fluctuante avait été reconnue, et l'on y avait pratiqué une ponction exploratrice qui avait donné issue à des matières fécaloïdes. La mort étant arrivée au douzième jour, on avait trouvé une masse d'anses intestinales accolées entre elles et circonscrivant des foyers purulents, ce qui avait pu donner la sensation de la fluctuation. Ces cas ne sont pas très-rares quand il y a un volvulus ou une invagination compliquée de péritonite à marche lente. Les invaginations sans péritonite sont rarement révélées par une tumeur abdominale. J'ai vu un cas, dans un service de l'Hôtel-Dieu, où une invagination de l'intestin grêle et du cæcum dans le côlon ne s'était révélée par aucune tumeur abdominale et par aucun signe de péritonite. La malade avait été considérée par M. Nonat comme atteinte d'entérite chronique, à cause de la diarrhée persistante.

I. — Le panaris est un vieux mot qui désigne cinq inflammations diverses, dont le résultat est la tuméfaction du doigt.

Le *panaris cutané*, ou *tourniole*, ou *onyxis latéral*, est caractérisé par de la tension, des douleurs vives; de la chaleur et une tuméfaction au bout du doigt qui cause de la fièvre et de l'insomnie; l'épiderme se décolle au bout de vingt-quatre à trente-six heures, et est soulevé par du pus, pendant que le derme alentour est rouge et tuméfié.

Le *panaris sous-cutané*, ou phlegmon des doigts, s'annonce par une douleur vive au point où a existé une écorchure ou une contusion, puis le doigt se tuméfie, devient chaud, douloureux à la moindre pression. La douleur est si vive que les malades ne peuvent reposer. Au bout de deux jours, à partir du début, il y a un point plus gonflé que le reste du doigt, plus douloureux : c'est là qu'il se forme du pus. Il ne faut pas compter que l'on sentira bien la fluctuation, car la douleur excessive empêche de prolonger les recherches ; mais cette douleur même est l'indice du siége du pus. Quelquefois le derme se perfore, et le pus arrive à se faire jour sous l'épiderme, qu'il décolle : il y a alors ce qu'on appelle *abcès en bouton de chemise*. Quand on voit l'épiderme soulevé par du pus au niveau de la deuxième ou de la première phalange, et quand le panaris a duré plusieurs jours, il est probable qu'il y a abcès en bouton de chemise.

Le *panaris des gaînes tendineuses* complique souvent le panaris sous-cutané, et réciproquement. Dans ce cas, le doigt est tendu, peu rouge, excepté sur la face dorsale. La tuméfaction est peu considérable, mais

il y a des douleurs vives; ce qu'il y a de particulier, c'est que la phalangette du doigt reste intacte ou peu douloureuse. La main se tuméfie surtout quand l'inflammation occupe le pouce ou le petit doigt : alors on voit quelquefois l'avant-bras se tuméfier et rougir, car les fusées purulentes remontent facilement de la main à l'avant-bras. Un état fébrile et tout le cortége de l'inflammation accompagnent tous ces panaris.

Le *panaris périostique* s'annonce par un gonflement douloureux du doigt limité à une phalange, et des douleurs vives, mais moins fortes cependant que celles du panaris de la gaîne des tendons. Plus tard, on observe un empâtement dur et rouge, et un abcès se forme, s'ouvre seul, ou est ouvert, reste fistuleux, ce qui permet de sentir l'os à nu avec un stylet.

A la pulpe des doigts, le panaris, ou phlegmon sous-cutané, amène toujours, lorsque l'ouverture est faite trop tard, une nécrose de la phalangette, c'est-à-dire une ostéo-périostite suite de la propagation de l'inflammation, et l'on peut diagnostiquer à coup sûr un panaris périostique ou osseux si le mal dure depuis plus de six jours et est limité à la pulpe du doigt.

Le *panaris anthracoïde*, ou anthrax des doigts, se montre sur leur face dorsale, et naît autour des follicules pileux, suivant M. Richet. Il y a une tumeur rouge, violacée, acuminée sur le doigt tuméfié; des douleurs assez vives existent, et l'affection a une marche lente et non envahissante.

Les *panaris multiples* indiquent un état d'embarras gastrique; le panaris isolé est en général en relation avec un traumatisme non soigné. Ces deux considérations ne doivent pas être négligées pour le diagnostic.

La *tumeur blanche* des articulations des doigts est très-facile à distinguer des panaris. En effet, la marche du panaris est très-rapide, et, pour une durée égale, les différences sont si marquées qu'il n'y a pas d'erreur possible. La tumeur blanche débute par des douleurs pendant les mouvements du doigt, du gonflement sans rougeur de la peau, et cet état dure quelquefois des semaines avant qu'il y ait une rougeur capable de simuler un panaris.

Ce que l'on a désigné sous le nom de *panaris scrofuleux* est une ostéo-périostite, un spina-ventosa, qui débute par un gonflement dur d'une phalange, puis de la rougeur et enfin un véritable abcès.

J. — La tuméfaction dans les *tumeurs blanches* des grandes articu-

lations n'apparaît que longtemps après le début du mal. D'abord existent des douleurs articulaires, de la difficulté dans les mouvements; puis on voit autour de l'articulation un gonflement uniforme, sans changement de couleur, à la peau un œdème dont l'étendue est variable. Si l'articulation n'est pas environnée d'une couche épaisse de muscles, on retrouve dans la tuméfaction la forme exagérée de la synoviale. Cela s'observe surtout quand on retire un appareil compresseur que l'on a placé pour guérir la tumeur blanche, l'œdème diffus a disparu, et il ne reste plus que la tuméfaction de la synoviale, s'il s'agit d'une synovite fongueuse, ou une extrémité osseuse tuméfiée si les os ont été primitivement malades. Plus tard, les surfaces articulaires se déplacent, et l'on constate des irrégularités dans la tuméfaction; des points durs correspondant à une éminence osseuse, développée au delà des limites qui appartiennent à la saillie osseuse normale correspondante du côté sain. Ce signe sert à établir le diagnostic entre l'ostéite péri-articulaire et la synovite fongueuse. D'autres fois, et plus tard encore, des abcès se forment, les uns au-dessus ou au-dessous d'une articulation, les autres au niveau des points les plus tuméfiés de la synoviale. Ces abcès offrent plus ou moins de fluctuation, ceux qui sont des abcès ossifluents ou abcès par congestion ne présentent pas de changement de coloration à la peau et sont fluctuants; ceux, au contraire, qui sont des abcès articulaires, ont des parois épaisses, fongueuses, et la fluctuation qu'ils présentent est très-douteuse, à cause de l'état fongueux de la synoviale.

Il est important de savoir si les surfaces articulaires sont malades. Pour cela on prend à pleine main les os, et l'on cherche à faire exécuter des mouvements forcés : si, dans ces explorations, on sent un frottement sec, il est évident que les surfaces articulaires sont dénudées.

Lorsqu'il y a arthrite suppurée au début d'une tumeur blanche, la tuméfaction est considérable, la peau est œdémateuse, rouge, des douleurs vives et un état général fébrile grave existent en même temps que la tuméfaction. Le rhumatisme mono-articulaire est le type de cette arthrite.

L'*arthrite sèche* ne se montre avec le caractère tuméfaction que longtemps après son début; alors on sent des nodosités irrégulières qui déforment l'articulation et qui, lorsqu'elles sont grosses et libres dans l'articulation, donnent naissance à un bruit de collision qu'on

obtient en pressant sur l'article. A ce moment, il n'est pas rare qu'une hydarthrose existe, et alors on trouve de la fluctuation sur les parties tuméfiées.

K. — L'inflammation aiguë des gaînes synoviales hors l'état de plaie cause une légère tuméfaction avec rougeur de la peau. Cette tuméfaction est tout à fait analogue à celle qui a lieu lorsqu'une fusée purulente suit une gaîne d'un tendon, seulement le retentissement sur la santé générale est beaucoup moins prononcé. Le type des lésions de ce genre est la ténosite crépitante que l'on observe au poignet.

Dans cette maladie, il y a une tuméfaction avec rougeur s'étendant suivant le trajet des tendons des radiaux externes, et produisant, sous la main qui les explore, une crépitation fine lorsque les muscles radiaux externes se contractent pendant la flexion et l'extension du poignet.

L'inflammation chronique des gaînes synoviales est à leur inflammation aiguë ce que la synovite fongueuse est à l'arthrite. C'est dans les gaînes tendineuses des extenseurs et des fléchisseurs des doigts, dans celles des péroniers latéraux du jambier postérieur et du fléchisseur commun des orteils, que l'inflammation chronique a été vue le plus de fois.

Cette affection ne se présente pas d'abord avec le caractère d'une tuméfaction. Il y a de la douleur dans les mouvements et un peu d'empâtement. Plus tard, la tuméfaction apparaît : elle a une forme variable, allongée, quelquefois en bissac, si un anneau fibreux des aponévroses existe au point où la synoviale est malade, au poignet et à la base des doigts, par exemple. Les masses fongueuses qui constituent la tuméfaction peuvent s'étendre ; on voit, par exemple, la gaîne des péroniers latéraux se porter en arrière vers le tendon d'Achille.

Ces tuméfactions sont mobiles sous la peau, mais si l'on fait contracter le muscle du tendon qu'elles environnent, la tumeur devient plus fixe. Enfin, quand le mal est ancien, le tégument prend une coloration violacée par suite d'adhérences avec la gaîne tendineuse ; des abcès se forment, et ils offrent cette particularité qu'ils apparaissent plusieurs à la fois et ressemblent à des furoncles.

II. La tuméfaction inflammatoire *érysipélateuse* se présente sous deux formes : ou bien il y a un œdème rouge luisant gardant l'impression du doigt, étant douloureux, ou bien il y a une élévation irrégulière

rouge, un peu dure, ne gardant pas l'impression du doigt, et présentant cette différence avec le phlegmon diffus, que la surface rouge est grenue et assez semblable à une peau d'orange; le pourtour de cette tuméfaction est irrégulier, plus saillant que le reste de la rougeur, et il est lié quelquefois à des cordons rouges qui ne sont autres que des vaisseaux lymphatiques enflammés consécutivement à l'inflammation des capillaires lymphatiques; ce sont les érysipèles de la face qui présentent le plus souvent la première variété de tuméfaction; les érysipèles des membres offrent d'ordinaire la seconde.

Toujours l'érysipèle est en rapport avec une lésion locale qui a été l'origine de l'inflammation, une plaie non soignée, des boutons non pansés ou même une brûlure, une piqûre de sangsue et un simple refroidissement; seulement, en même temps, les individus ont été soumis à une cause d'affaiblissement: un embarras gastrique altérant leur santé générale, il est plus facile que l'inflammation se développe autour d'un point déjà malade, et ceci est vrai pour l'érysipèle comme pour le phlegmon et la pneumonie. Or, une tuméfaction ayant les caractères de l'érysipèle et existant autour d'une plaie, le diagnostic ne saurait être douteux.

L'*érysipèle du cuir chevelu* passe souvent inaperçu tant qu'il reste limité au cuir chevelu. Cela tient à ce que l'on n'est pas prévenu; lorsqu'un malade a de la fièvre, un peu de délire, la tête sensible, quelques douleurs sous les mâchoires, il faut regarder si les ganglions maxillaires ne sont pas engorgés et douloureux. S'ils le sont, et si le cuir chevelu est douloureux au toucher, un peu œdémateux, et garde l'impression du doigt, il y a érysipèle du cuir chevelu. Chez les malades chauves, l'érysipèle du cuir chevelu ne diffère pas de l'érysipèle de la face. En cherchant bien, du reste, on trouve toujours sur le cuir chevelu une plaie non soignée qui a été l'origine de l'érysipèle.

L'érysipèle ambulant est aussi facile à diagnostiquer. En effet, ce sont des tuméfactions érysipélateuses qui se succèdent. Seulement, aux dernières poussées, la tuméfaction devient moins sensible, le bourrelet ou liséré périphérique est moins accusé, et c'est ce qui faisait dire à M. Grisolle que, quand le liséré périphérique de l'érysipèle était accusé, cela indiquait que de nouvelles poussées étaient imminentes.

Il y a une inflammation de la peau qui n'est ni l'érysipèle ni le phlegmon diffus, c'est la *cutite*. Toutes les dartres et les éruptions cutanées sont des cutites. Mais il y a aussi des inflammations étendues

de la peau, autour des ulcères et chez certains individus atteints de piqûres d'os ou de piqûres anatomiques. La peau est rouge, chaude, tendue, luisante quelquefois, souvent rugueuse et recouverte de quelques phlyctènes ou de vésicules ; la peau semble plus dure au toucher et elle est douloureuse. Sauf le cas d'ulcère enflammé, la cutite existe le plus souvent en même temps qu'un léger érysipèle et qu'un phlegmon diffus.

A l'érysipèle et à la cutite, deux tuméfactions chroniques correspondent :

L'éléphantiasis et la sclérodermie ou sclérose de la peau.

De l'éléphantiasis.

L'*éléphantiasis des Arabes,* maladie glandulaire des Barbades (Hendy), perical et andrum (Kæmpfer), pachydermie (Fuchs), bucnemia (Masan Good), est une hypertrophie de la peau et du tissu cellulaire.

Alard avait supposé que les maladies des vaisseaux absorbants en était l'origine ; cette opinion, après avoir été condamnée, a été remise en honneur de nos jours par M. Virchow en particulier. E. Godard, sans être absolu, n'a pas méconnu que les vaisseaux lymphatiques oblitérés jouaient un rôle dans la production de l'éléphantiasis. Mais l'un et l'autre croient que l'oblitération des veines sont pour quelque chose dans la production de la sclérose des parties profondes. E. Godard même cherchait avec persistance, chez les malades de Damiette, un cordon dur sur le trajet des veines au moment des poussées inflammatoires du début de l'éléphantiasis. Mais il n'est pas nécessaire qu'il y ait des oblitérations veineuses au début, pour que plus tard, le tissu cellulaire, les muscles et même le tissu cellulaire profond, deviennent infiltrés et fibreux. Quand le réseau lymphatique cesse de prendre les matériaux qu'ont apportés les artères, les veines suppléent les lymphatiques ; mais il y a un trop-plein, c'est lui qui cause l'infiltration et la transformation fibreuse du tissu cellulaire, et comme il n'y a pas de terme à ce défaut d'équilibre entre l'apport et la reprise, l'engorgement persiste. Des capillaires sanguins sont à leur tour oblitérés, sans compter les veines sous-cutanées qui sont emprisonnées et resserrées dans le tissu cellulaire épaissi. Alors véritablement la propagation et la perpétuation du mal sont bien le résultat de la perte ou de l'oblitération des vaisseaux absorbants veineux ou lymphatiques.

L'éléphantiasis se présente endémiquement dans certains pays où les individus marchent les jambes nues et se nourrissent de poissons salés (E. Godard). En Égypte, l'opération de l'hydrocèle est quelquefois suivi d'éléphantiasis des bourses comme l'infibulation chez les femmes peut être le point de départ de l'éléphantiasis des grandes lèvres. Dans nos climats, l'éléphantiasis arrive après des maladies des ganglions lymphatiques, ou des ulcérations qui ont détruit une zone de peau autour d'une jambe, par exemple.

L'éléphantiasis a été vu aux bras, aux jambes, aux bourses et aux grandes lèvres, très-rarement au tronc (une partie toujours couverte), si ce n'est à la partie inférieure de l'abdomen et au sein.

L'éléphantiasis, au début, est un érysipèle (1) avec fièvre, nausées, courbature, inappétence et douleurs locales vives. Lorsque l'inflammation est passée, il reste de l'œdème qui disparaît peu à peu. Mais de nouvelles poussées apparaissent, se succèdent à des intervalles irréguliers et se renouvellent après la marche. Entre les poussées érysipélateuses, les parties présentent un œdème un peu dur, mais qui disparaît par la compression. La peau toutefois semble plus épaisse. Lorsque l'éléphantiasis est confirmé, les poussées d'érysipèle sont rares, de moins en moins fortes. Mais l'œdème augmente, il devient plus dur. A ce moment, la maladie se montre avec les caractères que représentent les figures 1 et 2.

Les membres sont augmentés de volume du double ou du triple; tantôt il y a des gros plis du tégument comme sur la figure 2, tantôt le gonflement est très-uniforme. Lorsque le mal est ancien, on voit l'épiderme s'épaissir et former des croûtes, et sous ces croûtes, le derme s'ulcère; dans d'autres cas, l'intervalle des gros plis s'ulcère, laisse suinter de la sérosité et du pus qui ont une odeur fade et nauséabonde. La peau a perdu sa sensibilité. Quand les malades font une marche forcée, les membres deviennent rouges et douloureux.

L'éléphantiasis du scrotum et de la verge procèdent aussi par poussées, puis la peau s'épaissit en conservant son aspect rayé, seulement les plis cutanés s'hypertrophient en proportion de l'augmentation du volume des bourses, et ils offrent, çà et là, des croûtes, des petits ulcères ou des petites tumeurs grosses comme des lentilles et qui ne sont autres que des dilatations de vaisseaux lymphatiques. En même

(1) Alard cependant rapporte l'histoire, connue à son époque, d'un carrier qui eut un éléphantiasis des jambes sans poussées érysipélateuses appréciables.

temps que la peau s'hypertrophie, il y a un épanchement dans la tunique vaginale. Alard et E. Godard l'avaient déjà signalé. Il n'y a point de douleurs, et cet éléphantiasis est, comme les autres, compatible avec une bonne santé générale. L'éléphantiasis de la vulve ne diffère pas de celui des bourses, si ce n'est que le frottement exercé

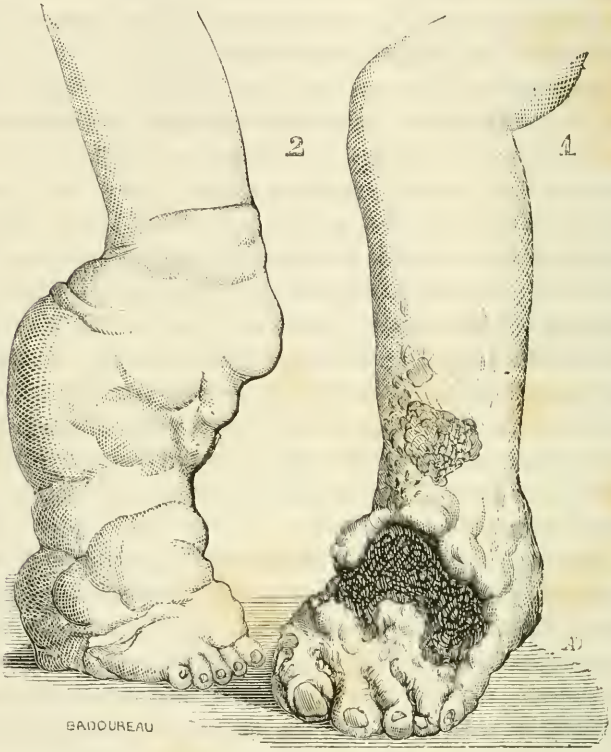

Fig. 1. Éléphantiasis consécutif à un ancien ulcère de la jambe.
Fig. 2. Éléphantiasis des Arabes, observé en Égypte par Ernest Godard, et d'après un de ses dessins.

par les grandes lèvres l'une contre l'autre cause des excoriations précoces. Les deux éléphantiasis gagnent du côté du ventre.

L'éléphantiasis de la face, dont Alard a représenté dans ses planches un remarquable exemple, débute, après une poussée érysipélateuse, comme un œdème, soit aux paupières, soit aux joues. Ces parties restent tuméfiées, puis durcissent, et après de longues années la peau de la face devient épaisse et se replie sous forme de rides monstrueuses qui tombent les unes sur les autres. La sensibilité de la peau est

considérablement diminuée, ce qui est tout à fait caractéristique.

On a observé, en France, un certain nombre d'éléphantiasis chez des individus qui n'étaient point sortis de ce pays. On a vu un éléphantiasis aux pieds au-dessous de vieux ulcères, des éléphantiasis de la vulve après des ulcères phagédéniques, et c'est ce que M. Huguier a appelé improprement esthiomène de la vulve; des éléphantiasis des membres inférieurs et des bourses ne sont pas exceptionnels; enfin, il y a un cas, peut-être unique, qui a été communiqué à la Société de chirurgie : c'est l'éléphantiasis borné aux doigts.

L'éléphantiasis autour des vieux ulcères, dont la figure 1 représente un type, est une induration de la peau du pied présentant des mamelons, des excoriations et des croûtes, et quelquefois un ulcère serpigineux à bords durs et dont le fond est fongueux et laisse suinter une sérosité plus ou moins fétide. Lorsque le mal est moins ancien, il est constitué par un œdème mou d'abord, dur ensuite. Rarement le mal procède par des poussées. On observe cette lésion surtout chez les malades qui ont eu des ulcères étendus et qui ont envahi tout le pourtour des jambes. La cicatrice formant un lien circulaire autour du membre, la circulation en retour est gênée, et l'on comprend qu'il puisse y avoir éléphantiasis au-dessous de la cicatrice.

Lorsqu'un chancre phagédénique, ce que l'on appelle un chancre chronique, a envahi les grandes et les petites lèvres, il existe parfois une hypertrophie de la peau et de la muqueuse. Ces parties sont augmentées de volume, violacées ou grisâtres et dures; les plis, à peine appréciables sur les vulves saines, deviennent considérables : ils forment ce que l'on a désigné sous le nom de condylomes. De temps en temps, aux époques des règles, il y a des poussées érysipélateuses qui restent limitées aux portions des téguments atteintes d'éléphantiasis. Des ulcérations superficielles sous des croûtes grisâtres existent sur les éléphantiasis vulvaires anciens. La maladie offre ce caractère qu'elle ne tend pas à gagner au loin comme les éléphantiasis de la vulve exotique; seulement quand le chancre phagédénique a envahi l'anus et le rectum, il y a autour de l'anus des condylomes infiltrés, qui ne sont autres que des hypertrophies éléphantiasiques, il n'est pas rare de voir des fistules au milieu des fongosités.

Les éléphantiasis des membres inférieurs et du scrotum, dans nos contrées, se présentent en général chez des individus qui ont vécu dans des lieux humides ou chez lesquels une suppuration étendue a détruit les ganglions inguinaux. Il n'est pas démontré que certains

faits insolites de *phlegmatia alba dolens*, suite de couches, ne soient pas des éléphantiasis. Comme les éléphantiasis exotiques, les éléphantiasis de nos climats procèdent par des poussées érysipélateuses, à la suite desquelles un gonflement persiste; puis, après des poussées successives, les parties deviennent dures et l'hypertrophie se confirme.

M. Verneuil a présenté, cette année, à la Société de chirurgie, un malade atteint d'éléphantiasis, que j'avais vu, au mois de juillet 1864, à l'hôpital Beaujon. Ce malade n'avait alors qu'un éléphantiasis du scrotum, qui était survenu après des bubons suppurés de l'aine gauche. Aujourd'hui, il a un éléphantiasis du scrotum, des deux cuisses et des deux jambes; le mal est plus considérable sur le

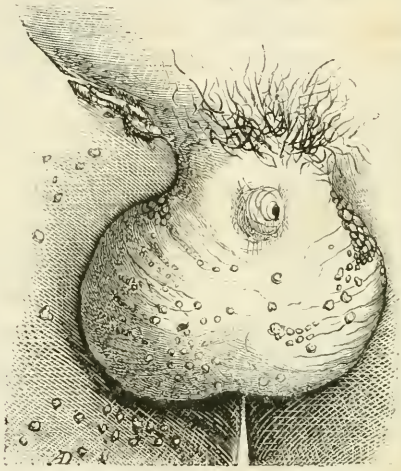

FIG. 3. — Éléphantiasis du scrotum, avec varices lymphatiques capillaires; quelques-unes des varices sont disséminées et d'autres sont disposées en groupes. (Le malade qui fait l'objet de ce dessin a été présenté à la Société de chirurgie en 1867.)

membre inférieur gauche. Chaque fois que ce malade marche, il a une poussée inflammatoire; les parties rougissent, deviennent douloureuses, le malade a de la fièvre et vomit; les accidents durent vingt-quatre heures et cessent par le repos. Au dire du malade, le vomissement le soulage. La jambe du côté gauche est double du volume normal, la peau est épaisse, dure et un peu granuleuse; elle présente, en outre, de petites tumeurs, dans lesquelles M. Verneuil a reconnu des varices lymphatiques; celles-ci existent sur le scrotum et sur la peau de la cuisse (fig. 3).

L'éléphantiasis, on le voit, peut donc être accompagné de varices

lymphatiques. Ceci est connu en fait, sinon en théorie, en Angleterre et en Allemagne.

Alard, le premier, en 1824, a dit que « les fluides qui forment la plus grande partie des tumeurs observées sur la peau provenaient des lymphatiques, puisqu'on les en voyait encore gorgés après la mort ». C'était admettre la dilatation des vaisseaux lymphatiques. Teichmann (de Leipzig) a constaté, en Allemagne, la dilatation des vaisseaux lymphatiques, en 1861; V. Carter et Karr Jackson ont observé, en Angleterre, des faits d'éléphantiasiques du scrotum et de la cuisse qui étaient recouverts de petites tumeurs contenant de la lymphe. Cette forme d'éléphantiasis est plus commune que l'on ne croit. Löwig, et Fuchs surtout, qui a décrit une pachydermie lactifluente, et Hofer, ont observé des particularités analogues sur des scrotums éléphantiasiques (*in* Virchow, *Traité des tumeurs*, vol. I, p. 320, trad. franç.). On trouve, dans la *Lancette* (1835, vol. XXVIII), sous le titre de *Sécrétion du lait par le scrotum*, un fait d'éléphantiasis accompagné de petites tumeurs sécrétant un liquide tout à fait analogue à de la lymphe. Un des dessins de E. Godard représente exactement un scrotum éléphantiasique couvert de varices lymphatiques. Enfin, le malade que nous avons vu M. Verneuil et moi, et qui a pu être mieux examiné, présentait de petites tumeurs grosses comme des lentilles ou des têtes d'épingles; elles grossissaient, se rompaient et donnaient issue à un liquide blanc, limpide, qui se coagulait. J'ai examiné ce liquide au microscope, et il présentait des globules blancs abondants. Cet examen est conforme à un autre examen fait à Londres, à propos du malade de M. Karr Jackson. Enfin, le récent ouvrage de M. Hardy sur les maladies de la peau renferme la photographie d'un malade qui a des varices lymphatiques sur le scrotum éléphantiasique. Ces varices sont situées près du pli de l'aine, là où se trouvent les troncs des lymphatiques qui se rendent dans les ganglions de l'aine.

Les varices lymphatiques sur les parties atteintes d'éléphantiasis sont des dilatations ampullaires, des varices sacciformes, si l'on peut ainsi dire, et l'on ne voit point de réseaux analogues à ceux que M. Gubler a rencontrés sur des parties non hypertrophiées, et que M. Verneuil a appelés les varices superficielles des réseaux.

Avant de terminer ce qui a trait à l'éléphantiasis, il faut parler de cette affection singulière des doigts, observée par Mirault (d'Angers) et qui a été discutée à la Société de chirurgie, par M. Verneuil,

en 1863. Mirault (d'Angers) avait cru qu'il s'agissait d'un éléphantiasis des Arabes. M. Verneuil avait cru à une affection arthritique. M. P. Horteloup a été d'avis que la maladie était une sclérodermie. Ce fait exceptionnel ne peut être jugé d'une manière définitive. Il y a, toutefois, quelques bonnes raisons pour admettre sa nature éléphantiasique (fig. 4).

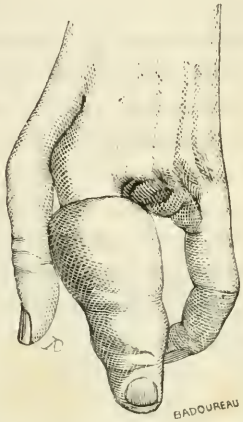

Fig. 4. — Doigt éléphantiasique de Marie Aubry. — Les trois doigts manquants ont été amputés pour une affection semblable. (La main moulée existe dans la collection de la Société de chirurgie.)

En premier lieu, le mal a eu une évolution très-longue : deux doigts ont mis trois et cinq ans à arriver à un état qui a nécessité l'amputation ; lorsque le mal a eu une marche plus rapide, c'est quand un doigt voisin d'un doigt déjà malade a été pris. En second lieu, le dernier doigt atteint a été guéri par quatre incisions parallèles à l'axe du doigt, et que l'on a fait suppurer. Or, il est de notoriété qu'en Egypte, d'après E. Godard, l'*hommous*, c'est-à-dire un large cautère que l'on fait suppurer, est un moyen d'arrêter la marche de l'éléphantiasis. C'est encore la limite nette du mal, comme cela se voit chez les malades représentés par Alard et E. Godard. Sont-ce là des engelures suivies d'hypertrophie du derme, puis d'éléphantiasis? On ne sait, et le plus sage est de rester dans le doute. Voici dans quel état étaient les doigts :

L'annulaire droit était beaucoup plus volumineux qu'à l'état normal ; il avait la forme d'un cône. La phalange unguéale n'avait subi qu'une faible augmentation. Le volume avait presque doublé au niveau de la seconde phalange, mais les dimensions étaient encore

exagérées dans les deux tiers inférieurs de la première; le gonflement cessait au niveau d'un sillon perpendiculaire à l'axe du doigt, sillon qui se confondait du côté de la face palmaire avec le pli métacarpo-phalangien, et qui du côté de sa face dorsale se trouvait à un travers de doigt au-dessous de l'articulation métacarpo-phalangienne. Cette rainure étroite figurait un étranglement très-serré, tel qu'aurait pu l'occasionner un anneau métallique ou une ligature solide. Son fond était occupé par une ulcération linéaire d'assez mauvais aspect, ayant détruit toute l'épaisseur du derme, et reposant par son fond sur les tendons fléchisseurs et lombricaux, qu'on voyait distinctement à nu. A l'apparition de ce dernier symptôme, les douleurs étaient devenues encore plus intenses : elles étaient brûlantes, excessives, ne laissaient de repos ni jour ni nuit. La santé générale avait fini par s'altérer. Le mal avait commencé par des douleurs qui s'étendaient à tout le bras, puis il était survenu de la rougeur et du gonflement; le doigt, quoique douloureux au toucher, n'offrait pas les signes d'une inflammation vive. Au bout d'un an, il avait doublé de volume et changé de forme.

Pour compléter les signes de ce mal, il faut prendre encore dans l'observation de M. Mirault quelques détails. A la suite de l'amputation des doigts, les plaies se sont transformées en ulcères. Il y a eu des ulcères aux bras sans gonflement de la peau; enfin, pendant le développement de la tuméfaction, les ganglions sus-épitrochléens ont été engorgés et douloureux.

Tel est, en résumé, le tableau de la maladie; mais le lecteur trouvera son profit à se reporter au remarquable travail que M. Verneuil a publié à ce sujet dans la *Gazette hebdomadaire* en 1863.

Alard et M. Virchow ont fait rentrer dans l'éléphantiasis plusieurs lésions qui peuvent en être rapprochées, eu égard à leurs résultats ultimes, la transformation fibreuse des tissus. Ces lésions ne doivent être signalées que pour mémoire : la sclérose de la peau, la *phlegmatia alba dolens* ou leucophlegmasie (Alard appelait ces maladies comme de son temps, des dépôts laiteux, les engorgements suite de couches), le rhumatisme goutteux et les tumeurs blanches des articulations. M. Virchow a noté dans son énumération les engorgements inflammatoires autour des os malades et les tumeurs blanches. Le même auteur ajoute encore l'hypertrophie de la mamelle, des végétations infiltrées de la vulve, la maladie exotique connue dans l'Inde sous le nom de *pied de Madura*, et qui semble être un éléphantiasis

ulcéreux. Comme l'a dit Alard, ce sont bien là des lésions causées par le défaut d'action des vaisseaux absorbants; mais l'éléphantiasis de la peau est assez distinct des lésions des organes dépourvus d'un réseau lymphatique complet pour qu'il ne soit pas utile, surtout au point de vue du diagnostic, de parler à la fois des synovites fongueuses et de l'éléphantiasis. Il y a toutefois une tuméfaction consécutive aux tumeurs blanches suppurées que l'on doit signaler.

Longtemps après la guérison de tumeurs blanches, on voit quelquefois la peau sinon tendue, soulevée par une masse de tissus mous et tout à fait analogue à ce qui existe dans l'éléphantiasis des pays chauds. La partie hypertrophiée ressemble à ces gros mamelons représentés sur la figure 2. C'est, en un mot, la permanence de l'œdème qui accompagne la période inflammatoire des tumeurs blanches. La peau reste saine; elle n'offre pas d'ulcérations. On trouve seulement en divers points les traces des fistules qui ont persisté pendant la guérison de la tumeur blanche.

Mais le *sclérème* ou *sclérodermie* doit être rapproché de l'éléphantiasis. Bien que l'endurcissement du tissu cellulaire ne soit pas, à proprement parler, une tuméfaction, il en sera néanmoins question, puisqu'il s'agit d'un changement de consistance de la peau.

De la sclérodermie.

Quelle que soit la théorie de la sclérodermie que l'on adopte, cette maladie reste néanmoins à titre de type, et se révèle par des signes particuliers, quelquefois douteux, mais toujours différents de ceux d'autres maladies connues.

Dans la sclérodermie, la peau est dure comme du parchemin, elle prend l'aspect de la surface d'une statue de marbre ou de cire. La coloration du tégument est variable; elle peut changer, elle peut être jaunâtre, grise, parsemée de taches brunes ou rouges; ou même brune, comme l'a observé M. Putégnat. C'est dans la moitié supérieure du tronc que l'on observe le plus souvent le sclérème des adultes. On l'a vu néanmoins à la face, aux doigts, à la verge, aux bourses, et même sur la muqueuse de la langue. C'est aux membres qu'apparaît le sclérème des nouveau-nés.

Les indurations de la peau se montrent le plus souvent par plaques et sous forme de traînées. Les plis de la peau disparaissent et gênent les mouvements; à la face la rigidité de la peau ôte

toute expression; la peau est refroidie. La santé générale n'est pas altérée, à moins que le sclérème ne soit survenu, comme cela arrive pour les enfants, sur des êtres cachectiques, ou chez certaines femmes dartreuses. Chez les adultes, la sclérodermie se montre quelquefois après une cessation subite de la transpiration, ou chez des individus exposés à des variations de température extrêmes. Il faut savoir aussi que le sclérème persiste pendant longtemps et que la lésion reste quelquefois stationnaire. Le sclérème, sclérome ou sclérodermie, ne peut être confondu avec aucune maladie. Si les indurations de la peau qui résultent d'un psoriasis dépourvu de squames peuvent en imposer, en questionnant le malade on arrive vite au diagnostic, en considérant le début, la guérison et les récidives du psoriasis.

Quelques femmes, au moment de leurs règles, ont ce qu'elles appellent *les doigts morts :* la peau est blanche, dure et froide, sans qu'il y ait de douleurs; il y a sclérème passager. Le mal cesse seul au bout de douze ou vingt-quatre heures. Il n'y a donc pas d'erreurs de diagnostic à redouter. Quelques faits de ce genre, que j'ai observés à l'hôpital de Lourcine, me porteraient à penser que ce sclérème est une diminution de la circulation dans la peau due à la vacuité d'un réseau de capillaires auxquels une artériole principale ne fournit plus. La peau alors tendrait à sécher après une perte insensible de l'eau contenue dans les tissus, disparue par l'évaporation. M. Raynaud a appelé cet état une syncope locale. Je me range tout à fait à son opinion pour les *doigts morts.*

§ V. — Tuméfactions diverses.

Il y a des tuméfactions causées par les liquides enfermés normalement dans un réservoir glandulaire, ou dans des canaux glandulaires, ou bien dans une cavité close, telle que le péritoine et le crâne.

A. — La *galactocèle*, ou épanchement de lait dans le tissu cellulaire de la mamelle en dehors de toute inflammation, est une tuméfaction partielle de la mamelle allongée et partant du mamelon, en suivant un des rayons de la mamelle.

La tuméfaction est fluctuante; il y a de la douleur pendant l'allaitement. Hors cela il n'existe pas de douleur à la pression. Quelquefois l'épanchement de lait augmente : la mamelle est alors tendue, et il

existe un engorgement douloureux du sein. Plus tard, lorsqu'il y a eu inflammation, on sent des indurations autour d'un point fluctuant. Enfin la suppuration, quoique très-rare, peut apparaître surtout lorsqu'il y a eu gerçure au mamelon, et l'on a alors affaire à un abcès du sein dans un foyer laiteux.

B. — L'*infiltration d'urine* suit très-souvent une rupture ou une plaie de la vessie; elle arrive quelquefois après une plaie de la portion prostatique ou musculeuse de l'urèthre. Dans le premier cas, l'infiltration urineuse occupe une très-grande surface en peu de temps; dans le second cas, l'épanchement est limité; l'infiltration d'urine qui s'effectue en abondance cause un phlegmon diffus. L'infiltration d'urine qui suit les ruptures de l'urèthre, au contraire, ne cause que des abcès, c'est-à-dire qu'un phlegmon circonscrit.

On reconnaît une infiltration du premier genre à une plaie au voisinage de la vessie ou du rein qui laisse écouler ou qui a laissé écouler de l'urine, et quand peu d'heures après la production de la plaie on voit survenir une rougeur vive des parties voisines de la plaie, en même temps qu'il y a des frissons et de la fièvre, le diagnostic n'est point douteux. S'il coule peu d'urine par les voies naturelles, cela constitue un bon signe de plus.

Dans les autres conditions, l'infiltration d'urine est ordinairement une terminaison d'anciennes affections des voies urinaires, cystite chronique, fistules prostatiques, tubercules de la prostate, cancer de l'utérus et de la vessie; elle indique une solution de continuité de la vessie. L'urine alors s'échappe et arrive incessamment dans le tissu cellulaire sous la peau du périnée, de l'abdomen et des cuisses. Le tissu cellulaire, au contact de l'urine, se sphacèle, et la peau devient rouge, luisante, œdémateuse; elle garde l'impression du doigt; les malades ont des frissons, de la fièvre, des envies de vomir; ils urinent peu et ont des sueurs abondantes; ils exhalent quelquefois une odeur urineuse. Le diagnostic, dans ces cas, n'offre aucune difficulté. A moins qu'on ne voit les malades tout à fait au début, lorsque les hommes, par exemple, n'ont encore que les bourses tuméfiées, on pourrait croire à un phlegmon des bourses; mais comme le malade a déjà quelque maladie des voies urinaires lorsqu'une infiltration urineuse apparaît, il est possible de préciser la nature du mal en interrogeant les antécédents. Si, du reste, on attend, on ne tarde pas à voir le mal gagner avec rapidité.

Il est une infiltration urineuse limitée que l'on observe assez sou-

vent chez les hommes, c'est celle qui est le résultat de la rupture d'une dilatation de l'urèthre en arrière d'un rétrécissement. Presque toujours la rupture a lieu au niveau du bulbe, et une tuméfaction plus ou moins considérable occupe le périnée en avant de l'anus; la peau est peu rouge, mais elle est franchement œdémateuse, et s'élève uniformément sur la ligne médiane. Il y a de la douleur locale, de la fièvre et une rétention plus ou moins complète d'urine, suivant l'état du rétrécissement. Quelques malades ont des épreintes et du ténesme anal. Cette tuméfaction ne s'étend pas au loin, comme dans les cas d'infiltration urineuse suite de rupture de la vessie. Il arrive même quelquefois que la tuméfaction diminue pendant qu'un point devient fluctuant et fait une saillie au périnée; on doit diagnostiquer alors un abcès peu étendu où s'est limité l'épanchement d'urine. Quand la rupture de l'urèthre est en avant du bulbe, les infiltrations d'urine ne causent que des petits abcès de ce genre.

C. — Le liquide céphalo-rachidien sorti du crâne à travers une fracture forme à l'extérieur une tumeur analogue aux bosses sanguines sous-péricrâniennes. M. Marjolin a présenté à la Société de chirurgie le fait d'un enfant qui, à la suite d'une chute, a eu des convulsions et du strabisme, puis une petite tumeur sur la région temporo-pariétale gauche, qui ne tarda pas à acquérir le volume du poing et à présenter plusieurs lobes égaux; un bruit de souffle était entendu vaguement; il y avait des battements. Une ponction a été faite; il est sorti de la sérosité, que l'on a reconnue être le liquide céphalo-rachidien. Après la ponction, le liquide s'était reproduit. Cette tumeur était transparente. Il a été montré un exemple de ce genre à la Société anatomique cette année (1), et contre toute attente il n'y avait ni battements, ni transparence. Cependant, à l'autopsie, on a trouvé une fente du pariétal droit, et le liquide contenu était bien du liquide céphalo-rachidien. Si dans un cas semblable la réduction pouvait être obtenue, même au prix de signes de compression cérébrale, le diagnostic ne présenterait pas de difficulté. Il resterait seulement à rechercher si l'enfant n'avait pas depuis la naissance une tumeur du crâne, et quel accident aurait pu causer une fracture du crâne.

D. — On rencontre quelquefois chez les hydropiques une tuméfaction de l'ombilic; cette élévation n'est autre chose que la distension

(1) Choyau, *Tumeur du crâne formé par le liquide céphalo-rachidien* (*Bull. de la Soc. anat.*, 1867).

de la cicatrice ombilicale par le liquide de l'ascite; la peau amincie est transparente, et la tuméfaction est réductible et se reproduit immédiatement. A de tels signes il est aisé de reconnaître le mal. Velpeau ponctionnait sur ce point les ascites quand il y avait une semblable saillie de la cicatrice ombilicale.

E. — A la naissance, lorsque la communication entre la séreuse abdominale et la séreuse testiculaire persiste, le liquide péritonéal descend dans les bourses et casue l'*hydrocèle congénitale.* On reconnaît cette maladie à sa brusque apparition peu après la naissance, à la transparence de la tuméfaction des bourses, et à la réductibilité plus ou moins prompte du liquide dans l'abdomen.

Sur les hernieux, il n'est pas rare de voir une hydrocèle dans un sac herniaire ; cette hydrocèle se réduit comme l'hydrocèle congénitale, mais l'oblitération de la hernie peut transformer l'hydrocèle en un véritable kyste susceptible d'éprouver toutes les inflammations et modifications de texture de tous les kystes.

F. — Morel-Lavallée a décrit une variété de lésion traumatique, qu'il a appelée *hydrocèle traumatique.* La tuméfaction survient après un coup ou un froissement ; elle est susceptible de se résorber.

On reconnaît cette tuméfaction à son indolence, à sa mollesse et à la fluctuation qu'elle présente. Parfois il y a de la transparence. Un épanchement sanguin seul pourrait être confondu avec l'hydrocèle traumatique ; mais un épanchement de sang aussi superficiel que l'est l'hydrocèle traumatique s'accompagne d'ecchymose ; si le sang est coagulé, il y a une crépitation sanguine due à la collision des caillots, et il n'existe pas de transparence. Il n'y a là rien de commun à l'épanchement sanguin et à l'hydrocèle traumatique. C'est sur la région lombaire que l'hydrocèle traumatique a été le plus souvent observée.

Bibliographie. — Phlegmon large du cou (*Bull. Soc. anat.*, 1865, 2e série, t. X, p. 12). — Bauchet, De la thyroïdite (*Gaz. hebd.*, 1857). — Chassaignac, Traité de la suppuration. — Hallé, Du phlegmon périnéphrétique (thèse de Paris, 1863). — Petithan, Phlegmon de la paroi abdominale (*Gaz. hebd.*, 1860, p. 188). — Paul, Anatomie de la région hypogastrique (*Bull. Soc. anat.*, 1862, 2e série, t. VII, p. 318). — Bidard, Inflammation des gaînes synoviales (thèse de Paris, 1858). — Béraud, Orchite varioleuse (*Arch. gén. de méd.*, mai 1859). — Bernutz et Goupil, Clinique sur les maladies des

femmes, t. II : *De la pelvipéritonite.* — BAUCHET, Du panaris. Paris, 1859. — A. DESPRÉS, Traité de l'érysipèle. Paris, 1863. — ALARD, Des maladies des vaisseaux absorbants. Paris, 1824. — VIRCHOW, Traité des tumeurs, traduct. franç., t. I, 13e leçon. — E. GODARD, Égypte et Palestine, *Éléphantiasis.* Paris, 1867. — KARR JACKSON, Tumeur fibro-aréolaire de la cuisse avec varices lymphatiques (*Trans. de la Soc. path. de Lond.*, vol. XVII). — VERNEUIL, Varices lymphatiques (*Bull. Soc. de chirurg.*, 1867). — VERNEUIL, Affection singulière des doigts (*Gaz. hebd.*, 1863, p. 113). — HARDY, Clinique iconographique des maladies de la peau. — HORTELOUP, De la sclérodermie, *th.* Paris, 1865. — MARJOLIN, Tumeur de la voûte crânienne (*Bull. Soc. de chirurgie*, 2e série, t. III, p. 512 et 530). — Tumeur formée par le liquide céphalo-rachidien (*Bull. Soc. anat.*, 1867). — Voyez aussi les traités classiques : BOYER, Traité des maladies chirurgicales. — BÉRARD et DENONVILLIERS, Compendium de chirurgie. — Les traités de chirurgie de NÉLATON, VIDAL (de Cassis) et FOLLIN; VELPEAU, Clinique chirurgicale, *Angioleucite.*

CHAPITRE II.

DES TUMEURS PROPREMENT DITES.

Les tumeurs proprement dites, celles auxquelles on peut attribuer un caractère d'individualité, comme le dit M. Virchow, celles que l'on a appelées des productions de formation nouvelle, d'après Bichat, Laennec et Dupuytren (*néoplasme* ou néoplasie, pseudoplasme), sont des augmentations de volume limitées à un point d'un organe, à un organe même. L'idée de la limitation, de l'individualité, pour classer les tumeurs, appartient à Abernethy, et M. Ch. Robin y a ajouté très-heureusement l'attribution de permanence. De la sorte, on peut aujourd'hui bien grouper, et sans confusion, toute une série de maladies qui résident tout entières, au moins pendant la première phase de leur existence, dans une augmentation de volume des tissus limitée et tendant à devenir permanente.

Mais lorsqu'il faut diviser ces tumeurs pour l'étude, les difficultés sont très-grandes, et il suffit, pour en juger, de considérer les classifications sans nombre qui, même de nos jours, partagent, je ne dirai pas les écoles, mais bien les hommes mêmes du même pays. Chaque auteur a sa division. Les uns se fondent sur l'analogie ou la différence entre le tissu d'une tumeur et les tissus normaux; les autres divisent les tumeurs d'après la nature de leur contenu, et c'est le moyen d'être le plus complet; d'autres, enfin, font de la croissance plus ou moins rapide du mal, de son retentissement sur l'économie, le critérium de leurs catégories de tumeurs.

Voici, du reste, quelques divisions des tumeurs les plus modernes; elles sont un perfectionnement des divisions anciennes de Laennec, Müller et Lebert, perfectionnement dû à une meilleure étude des tissus morbides depuis trente ans. Mais elles ont, comme toutes choses

même scientifiques, un côté imparfait. On sent combien d'efforts il faut faire pour tout placer dans de pareilles cases ; on saisit comment les auteurs ont été obligés de négliger, celui-ci les kystes des conduits glandulaires, celui-là les corps étrangers, un autre les ectasies.

La division de M. Virchow repose sur l'histologie et le développement des tumeurs. On y retrouve, comme dans celle de M. Robin, l'anatomie pathologique comme base ; mais il y a un artifice de division. C'est une classe de tumeurs complexes, destinée à contenir tout ce qui ne peut être compris dans le cadre.

M. Virchow étudie :

1° Les tumeurs développées aux dépens du sang.

2° Les tumeurs développées aux dépens de substances sécrétoires, tumeurs par dilatation ou par rétention.

3° Tumeurs dues à un développement par voie de prolifération des tissus, excroissances pseudoplasmes, tumeurs proliférantes, subdivisées en tumeurs *histioïdes* composées d'un tissu analogue à un tissu du corps ; *organoïdes*, ressemblant à un organe ; *tératoïdes*, monstruosités, inclusion fœtale, hétéropie plastique de Lebert.

4° Tumeurs complexes telles que les ectasies.

M. Billroth établit quatre groupes de tumeurs :

1° Tumeurs à croissance très-lente, qui peuvent exister toute la vie sans être infectieuses. Elles sont guérissables par l'extirpation, et sont solitaires ou multiples; cependant cette dernière manifestation n'est pas fréquente (ce sont principalement ces tumeurs que l'on appelle bénignes).

2° Tumeurs dont la croissance se fait avec une rapidité très-variable. Elles montrent une grande tendance à récidiver sur place, elles deviennent rarement infectieuses, mais se présentent souvent à l'état multiple (sarcomes et adénomes).

3° Tumeurs à croissance rapide, qui sont toujours infectieuses. Non-seulement elles ont une grande tendance à récidiver sur place, mais elles entraînent aussi très-souvent dans le mouvement morbide les ganglions lymphatiques les plus rapprochés. Beaucoup de tumeurs de même nature se montrent peu à peu dans les divers organes (carcinomes).

4° Tumeurs à croissance rapide et ayant des propriétés très-infectieuses. Des tumeurs secondaires très-molles se montrent souvent en grand nombre et simultanément dans les différentes parties du corps (cancers médullaires).

Ni les kystes, ni les parasites, ni les corps étrangers, ne trouveraient place dans cette classification, et c'est à dessin que l'auteur les a omis. La classification de M. Broca a également éliminé un certain nombre de tumeurs. De la sorte, il est nécessaire de faire une classification pour les besoins de ce livre. Comme les abcès forment un type de tumeurs, un premier groupe est indiqué, celui des tumeurs composées par des produits morts destinés à être éliminés. Les kystes, collections de liquide, isolés et qui tendent à rester permanents ou à grossir, forment une seconde catégorie de tumeurs bien tranchées et voisines les unes des autres. Les tumeurs hypertrophiques simples, les tumeurs hypertrophiques glandulaires, les cancers, les parasites, les corps étrangers et les déplacements d'organe sont d'autres têtes de groupes naturelles. Certes, eu égard aux lois philosophiques, il faudrait un cadre plus étroit, mais celui qui suit sera suffisant pour le diagnostic.

1° Tumeurs formées par des produits morts destinés à être éliminés, susceptibles de causer par leur résorption une infection dite purulente ou putride. *Type :* abcès.

2° Tumeurs formées par des lésions de conduits (oblitération ou dilatation) ou par des lésions des tissus, congénitales ou accidentelles, constituées par une poche adventice et un contenu variable. *Type :* kyste.

3° Tumeurs causées par une organisation des produits de l'inflammation ou par un exsudat ou prolifération organisable. *Type :* hypertrophie et ossification.

4° Tumeurs causées par le développement anormal et parasitaire de tissus ou d'éléments nouveaux ou embryonnaires, incapables de s'organiser d'une manière définitive, susceptibles de se reproduire, de se généraliser. *Type :* cancer.

5° Tumeurs formées par des animaux parasites. *Type :* hydatides.

6° Tumeurs formées par des corps étrangers. *Type :* calcul, corps étrangers venus du dehors.

7° Tumeurs formées par des déplacements d'organe. *Type :* hernies.

Bibliographie. — Laennec, Essai sur l'anatomie pathologique, lu à l'École de médecine (Journal de Boyer, Corvisart et Leroux, t. IX, p. 360). — Abernethy, An attempt to form a classification of tumours. London, 1804. — Virchow, Traité des tumeurs, traduct. franç. — Ch. Robin, Dict. de Nysten, art. Tumeur. — Broca, Traité des tumeurs, t. I. — Billroth, Pathologie chirurgicale générale.

§ I. — Tumeurs causées par des produits morts destinés à être éliminés et susceptibles d'être résorbés en partie et de causer une infection purulente ou putride.

Ces tumeurs comprennent les abcès et les tumeurs virulentes.

Tous les abcès sont renfermés dans cette classe de tumeurs : abcès chauds, abcès froids, abcès par congestion, abcès stercoraux et abcès hématiques. Les abcès qui se développent dans les autres tumeurs, les kystes suppurés, seront étudiés à l'occasion de ces dernières tumeurs.

Le pus, composé de globules rouges et de leucocytes morts ou de détritus de toute nature mêlé à des leucocytes, à des détritus tuberculeux, est un liquide mort, un liquide étranger à l'économie, qui ne peut être repris et élaboré de nouveau pour fournir des matériaux à la nutrition. Il se réunit en un ou en plusieurs foyers, et forme, dans les divers points du corps, des tumeurs plus ou moins arrondies, quelquefois bilobées, et qui, suivant l'épaisseur des couches qui les recouvrent, offrent de la mollesse ou de la dureté, plus une consistance particulière sur laquelle la pression exerce une modification caractéristique que l'on appelle la fluctuation.

La fluctuation est le fait de la déformation de la collection de liquide, et de la tendance de celui-ci à récupérer sa forme primitive ; la fausse fluctuation des tumeurs de consistance gélatineuse et de consistance molle comme les lipomes, est due à des phénomènes analogues. Mais comme une poche remplie de liquide est plus facilement déformée qu'une masse molle, la fluctuation vraie des abcès est le type le plus parfait d'un phénomène dont la dépressibilité des lipomes est une simple ébauche.

On perçoit la fluctuation de deux manières, soit en appliquant les deux mains sur la tumeur, soit en y appliquant un seul doigt. En général, l'application des deux mains donne des résultats plus certains. Mais il est des parties ou la fluctuation ne peut être perçue de cette manière; ainsi dans le pharynx, dans le vagin, un seul doigt peut explorer une tumeur purulente.

Lorsqu'on applique les deux mains sur une petite tumeur, on obtient la fluctuation en plaçant sur la tumeur la pulpe des doigts de la main gauche, tandis que l'on presse au côté opposé avec la pulpe

des doigts de la main droite; la main gauche perçoit la transmission de la pression exercée par la main droite. Si la tumeur est très-volumineuse, on peut, comme dans le cas d'ascite, placer une main à plat sur la tumeur et percuter légèrement avec un doigt un autre point de la tumeur ; l'ondulation du liquide mis en mouvement par la pression se transmet à la main. Cette manière de produire la fluctuation s'appelle produire le flot. Enfin, quand la tumeur est saillante sur le tégument, on peut saisir sa base entre les doigts de la main gauche, et presser sur le point culminant de l'abcès avec un doigt de la main droite; on sent alors à la base de la tumeur un soulèvement, et lorsque le doigt cesse de presser il reçoit un choc en retour. Il suffit quelquefois de presser seulement avec le doigt pour percevoir ce choc et avoir la notion de la fluctuation. Bien des chirurgiens expérimentés ne la trouvent pas autrement.

Lorsqu'un seul doigt peut parvenir sur la tumeur, on place l'index sur le point le plus saillant de la tumeur, on presse et l'on cesse de presser alternativement; pendant son repos, le doigt reçoit le choc en retour du liquide qu'il a refoulé pendant son action.

Tous les abcès profonds que l'on ne peut atteindre n'offrent pas la possibilité de constater la fluctuation, et si l'on n'avait d'autres moyens, la plupart du temps on méconnaîtrait ces lésions. Mais en remontant, d'une part, au début du mal, à des signes antérieurs de douleur, de compression sur des organes voisins, à des entraves révélatrices accusées du côté des fonctions d'un organe, d'un conduit ou d'un nerf; en considérant la marche relativement rapide des accidents, et l'augmentation progressive de la douleur, on arrive assez promptement au diagnostic. Dans les cas très-douteux, et où il faut prendre rapidement un parti, on est autorisé, surtout quand la tumeur ne présente aucune apparence de battements, à pratiquer une ponction exploratrice, avec un trocart capillaire.

Quand les abcès profonds menacent de se faire jour à l'extérieur, le diagnostic n'offre aucune difficulté, on retrouve l'œdème du tégument, la fluctuation et la douleur caractéristique.

Les abcès chauds phlegmoneux, suite d'un phlegmon autour d'une plaie, suite de l'inflammation autour d'un vaisseau lymphatique, d'un ganglion lymphatique ou d'une glande malade, suite d'une inflammation autour d'un corps étranger, comme les kystes enflammés et suppurés, s'annoncent par une tumeur rouge, chaude, tendue, douloureuse spontanément et au toucher, et une fluctuation franche

chez un individu offrant les phénomènes généraux de l'inflammation. Mais ce qui est très-important à connaître, c'est l'œdème de la peau au point le plus saillant de la tumeur, lorsque l'abcès est formé depuis peu, et une rougeur violacée de la peau amincie, lorsque l'abcès existe depuis plusieurs jours et est sur le point de s'ouvrir seul. Les abcès chauds profonds ne sont révélés que par une tumeur plus ou moins étendue, molle, fluctuante et douloureuse. Quand on recherche la fluctuation, il faut avoir soin de se mettre en garde contre des erreurs que pourraient causer des masses musculaires. Pour cela, lorsqu'on a trouvé la fluctuation, il faut la chercher de nouveau et dans tous les sens, particulièrement aux membres. On doit placer les mains en suivant l'axe des membres et non en suivant le sens transversal des gros muscles. Enfin, les malades qui ont des abcès ont de la fièvre, des frissons erratiques et des douleurs spontanées.

Les abcès de toute nature situés au voisinage des cavités naturelles où il passe de l'air ou des gaz peuvent renfermer des gaz en plus ou moins grande quantité, ce qui fait que quelques abcès au lieu de fluctuation donnent de la sonorité exagérée, et c'est ce que j'ai vu il y a quelque temps. Il s'agissait d'un abcès froid de la région inguinale causé par une périostite de l'os des iles. Les abcès chauds à la marge de l'anus sont ceux qui renferment le plus souvent des gaz, et cela en l'absence même de toute communication avec le rectum. C'est ce que Velpeau a bien décrit en parlant des abcès fétides.

Les abcès froids sont une phase des gommes scrofuleuses ou syphilitiques ramollies, des périostites et ostéites chroniques; ils existent aussi autour d'autres tumeurs, telles que l'adénite chronique. Ces abcès, lentement formés, tendent peu à fuser comme les abcès chauds; ils amincissent et décollent la peau dans une étendue assez peu considérable.

Les *abcès froids* sont de bonne heure fluctuants. S'il s'agit d'une gomme, la peau devient violacée en peu de temps; s'il s'agit d'une adénite chronique suppurée, on sent autour du point fluctuant un bourrelet induré, qui est la trace de l'induration inflammatoire autour du point primitivement malade; s'il s'agit d'une périostite, on sent un gonflement périphérique tout autour de l'abcès, et au pourtour de l'os quand celui-ci est superficiel.

Les *abcès par congestion* sont des abcès froids, qui ont pour origine une lésion osseuse. Lorsque l'abcès se forme très-près du point malade et se manifeste promptement à l'extérieur, l'abcès est, comme l'a dit Gerdy, un abcès circonvoisin, et offre plusieurs des caractères des

abcès chauds. Mais quand les vertèbres sont malades ou quand l'os iliaque à sa face interne est malade, le pus se trouve naturellement circonscrit par le périoste qui lui forme une enveloppe, et la poche purulente, ainsi constituée, s'étend au loin pour venir se montrer sous les téguments à une distance quelquefois très-éloignée du siége de la lésion osseuse.

Les abcès par congestion, suite de carie vertébrale, qui siégent dans le cou, se développent en avant, du côté du pharynx, ou sur les côtés, entre les muscles scalènes, en suivant les troncs nerveux qui forment le plexus brachial. Les abcès qui font saillie du côté du pharynx sont peu gênants, ils ne causent pas d'accès de suffocation, et l'on n'arrive à les diagnostiquer que par accident, quand les malades se plaignent d'avoir de la difficulté pour avaler; mais si une arthrite cervicale existe, s'il y a déjà de la déformation de la colonne vertébrale, il y a un élément de diagnostic certain, surtout si le doigt porté sur la tumeur pharyngienne a constaté de la fluctuation.

Les abcès par congestion, consécutifs à une altération des vertèbres dorsales ou lombaires, sont rarement reconnus avant qu'il y ait une gibbosité dorsale et surtout avant que les poches purulentes soient descendues le long de la colonne vertébrale, soit en dehors, soit en dedans de la gaîne du psoas; encore y aurait-il lieu de faire des distinctions. En effet, si la gibbosité est angulaire, il y a lieu de croire que les os sont malades et qu'il peut y avoir des abcès par congestion; si la gibbosité est arrondie, il est probable que les disques intervertébraux sont seuls malades et que les abcès manquent. Si le pus est dans le psoas, il y a quelquefois de la gêne d'un membre inférieur. Mais quand la poche est libre, on la peut déplacer en explorant l'abdomen et n'avoir pas une notion bien précise de son existence. C'est le plus souvent quand la poche purulente est dans le psoas que l'on peut diagnostiquer l'abcès par congestion. Quand l'abcès est arrivé à l'extérieur par un des anneaux inguinaux ou cruraux, ou par la grande échancrure sciatique, on trouve des caractères tranchés qui permettent de poser un diagnostic précis.

Il y alors une tumeur arrondie ou bilobée, molle, fluctuante, offrant ceci de particulier qu'elle présente un certain degré de réductibilité, qu'elle est indolente et que la peau a conservé sa couleur et sa chaleur normales. Si l'on fait une ponction exploratrice, il sort du pus verdâtre plus ou moins épais, ou du pus séreux mêlé de grumeaux blancs.

Abcès hématiques.

Les abcès hématiques sont des abcès intermédiaires entre les abcès chauds et les abcès froids, surtout les abcès qui se développent autour d'un foyer hémorrhagique. Les abcès hématiques dus à ce qu'un épanchement de sang s'est formé dans un abcès chaud ne sont que des abcès chauds compliqués.

Les abcès hématiques sont reconnus par la marche du mal, par le souvenir de l'existence d'un épanchement de sang, autour duquel est survenu de la douleur, de la chaleur et de la rougeur. L'empâtement de la région et un point mou et fluctuant au centre de l'empâtement sont le meilleur indice de la suppuration; l'apparition de fièvre et de frissons erratiques indiquent le retentissement de la suppuration sur la santé générale.

Abcès formé autour de corps étrangers introduits dans les tissus.

Sous le nom de corps étrangers, pour l'intelligence de ce paragraphe, il faut comprendre les corps venus du dehors, des parties mortes ou des produits qui tendent à sortir au dehors, comme des matières fécales, des esquilles osseuses; il faut comprendre aussi les vers intestinaux qui, sortis du tube digestif, forment de véritables corps étrangers dans le péritoine, dans le tissu cellulaire.

Le type le plus fréquent des abcès stercoraux est l'abcès qui existe quand une hernie enflammée ou étranglée a été gangrenée. Deux cas peuvent se présenter : ou bien la hernie est étranglée ou irréductible depuis plusieurs jours, ou bien la hernie a été opérée et réduite, et l'intestin ouvert dans la cavité abdominale a versé des matières intestinales qui se sont enkystées et ont formé un abcès. M. Chapplain a communiqué un exemple de cette lésion à la Société de chirurgie en 1859. Après un empâtement limité d'une partie de la paroi abdominale, on voit survenir un point rouge violacé, un abcès chaud, en un mot, mou et sonore à la percussion ; le souvenir des lésions antérieures peut seul permettre d'établir un diagnostic précis. Les abcès de la paroi abdominale, au voisinage des anneaux qui ont le caractère des abcès chauds, doivent toujours tenir en éveil l'attention des

chirurgiens, lorsqu'il est évident qu'il n'y a eu aucune lésion du tégument susceptible de provoquer une adénite. Lorsque le mal ne persiste que depuis plusieurs jours ou deux semaines au plus, on doit soupçonner un abcès stercoral ; mais comme ceux-ci sont rares en dehors des conditions de hernies, la recherche des antécédents du malade éclairera surtout le chirurgien.

Partout où il y a des hernies, il a été vu des abcès stercoraux.

Autour du rectum, il y a des abcès qui sont de véritables abcès stercoraux, leur diagnostic n'est pas absolument nécessaire; que l'on reconnaisse l'abcès, et cela suffit. En principe, on peut dire cependant que les grands abcès existant depuis plusieurs jours communiquent avec le rectum, et qu'ils renferment des gaz toujours et des matières fécales quelquefois.

Un abcès de la fosse iliaque ouvert dans le gros intestin devient un abcès stercoral lorsque des matières passent dans la cavité de l'abcès chaud ou froid qui siége dans la fosse iliaque ou dans un point voisin de l'intestin. Mais cela est rare ; si, en effet, des gaz peuvent passer de l'intestin dans le foyer de l'abcès, les matières ont plus de difficulté.

Chez les individus qui ont eu autrefois une plaie par arme à feu, on voit survenir, dix ans quelquefois après la blessure, des abcès au voisinage de la cicatrice. Ces abcès se développent rapidement et offrent les caractères des abcès chauds et, quand ils sont ouverts, ils donnent issue à du pus et à un séquestre. Lorsqu'une balle ou un éclat de bois sont restés dans la plaie, ils sortent parfois au moyen d'un abcès. En général, lorsque ce fait a lieu, l'abcès se montre plus ou moins loin de la cicatrice, en vertu de la migration habituelle des corps étrangers dans les plaies. La cicatrice ancienne de la plaie, un gonflement plus ou moins prononcé des os ou des parties profondes survenu brusquement indiquent suffisamment la nature de l'abcès chaud. Les abcès formés autour d'un morceau de verre ne diffèrent pas des précédents.

De quelques abcès spéciaux.

Il y a des abcès des parois thoraciques sur lesquels il convient d'insister, ce sont les abcès suite de pleurésie. Un chirurgien militaire, M. Leplat, en a rassemblé quelques exemples il y a quelques années. On en connaissait d'autres depuis longtemps et chez les phthisiques.

Ce sont les pleurésies chroniques des tuberculeux qui offrent le moins rarement cette complication. On voit survenir un point fluctuant dans un espace intercostal, ou une tuméfaction sous un des muscles pectoraux ou dans le creux sus-claviculaire, puis la fluctuation devient manifeste; et il est ordinaire qu'il y ait des gaz dans l'abcès, ce qui permet d'entendre du gargouillement dans la tumeur et d'y constater de la sonorité; mais c'est seulement quand l'abcès est à la partie supérieure de la poitrine que cela s'entend. M. Briquet, pendant la discussion sur la thoracocentèse, a rappelé un fait insolite ayant trait aux abcès des parois thoraciques. Un malade avait été soumis à la thoracocentèse ; un élève, en voulant déboucher la canule de Reybard laissée à demeure, avait laissé tomber dans la cavité thoracique un stylet. Quelques jours après, un abcès était survenu au niveau des derniers espaces intercostaux du côté où avait été pratiquée la thoracocentèse ; l'abcès ouvert, le stylet avait été retrouvé sortant avec le pus.

Cet exemple n'est pas unique. Une balle logée dans la poitrine a pu ressortir avec le pus d'un abcès, ainsi que l'a vu Larrey. Enfin, dans les plaies de poitrine par armes à feu, il n'est pas rare de voir la plaie réunie par une suture être soulevée par un abcès qui, en s'ouvrant, désunit la suture, et ceci a lieu surtout quand quelques débris de vêtements ou une bourre sont restés dans la poitrine. Tous ces abcès offrent les caractères des abcès chauds, rapidité de développement, rougeur, chaleur et fluctuation.

Les signes d'une tuberculisation, la connaissance d'une plaie pénétrante de poitrine dans les antécédents du malade complètent le diagnostic.

Les *abcès sous-périostiques* ont un début insidieux, à moins que l'os malade ne soit très-superficiel ; dans ce cas, il y a de la douleur et de l'œdème du tégument. L'œdème et l'empâtement existent quelquefois avec les abcès sous-périostiques des os de la cuisse et du bras; mais ils sont alors limités à une portion du membre, ainsi que l'a établi M. Chassaignac, et la peau présente des marbrures.

Les symptômes généraux de la périostite sont très-graves, surtout chez les enfants, et lorsque le mal est au voisinage d'une articulation et est accompagné d'ostéomyélite ou d'une ostéite épiphysaire. Tels sont les cas cités par MM. Kloose, Gosselin et Schutzemberger. M. Chassaignac a décrit les accidents généraux sous le titre de

typhus des os, et quelques auteurs ont dit qu'il précédait les signes locaux.

On ne saurait admettre cette dénomination avec ce qu'elle paraît avoir d'absolu, parce que, dans les observations que l'on a invoquées, il se peut que l'on n'ait pas bien cherché l'abcès situé profondément. L'abcès sous-périostique marche lentement, et l'on ne peut constater de bonne heure la fluctuation, l'empâtement et la douleur, mais l'œdème des téguments et une légère rougeur sont les indices les plus certains de l'abcès dans les quatre ou six premiers jours de son existence. Les phénomènes généraux sont des signes rationnels précieux qui confirment le diagnostic. Mais il faut bien songer qu'il est important d'être sur ses gardes quand un enfant a des symptômes typhoïdes survenus brusquement et une douleur dans un membre.

Au début, on ne saurait confondre l'abcès sous-périostique avec des douleurs rhumatismales, à cause de la fièvre et quelquefois du gonflement douloureux d'une extrémité osseuse; le rhumatisme articulaire aigu simule les abcès sous-périostiques voisins des articulations; mais il faut se rappeler que, dans le rhumatisme, le moindre mouvement de l'articulation est douloureux et qu'une articulation est rarement prise seule.

L'ostéomyélite coexiste souvent avec la périostite, on ne la reconnaît pas d'emblée; cependant, lorsque des symptômes généraux graves et une douleur excessive dans un membre sans symptômes locaux existent, une ostéomyélite commençante doit être diagnostiquée.

Les *abcès tuberculeux* sont des abcès qui ne diffèrent pas des abcès froids. Sous le nom d'abcès strumeux, on désigne des abcès froids qui se montrent chez les scrofuleux, soit sous le périoste, soit dans des ganglions engorgés depuis longtemps. Le caractère propre de ces collections de matière purulente est de se ramollir lentement et de présenter de la rougeur de la peau bien avant que la fluctuation ne soit évidente. Aussi ces lésions ont-elles été appelées heureusement par M. Bazin des gommes scrofuleuses.

Il est d'autres abcès tuberculeux, ceux qui résultent de la suppuration de tumeur tuberculeuse du testicule et de l'épididyme ou de la prostate. La loi générale du développement des tubercules ne fait pas ici défaut, surtout pour les tubercules de l'épididyme et de la prostate. Des indurations existent sur l'épididyme ; elles en occupent la queue ou la tête, elles sont petites et dures, et la peau n'est point

adhérente. En même temps, il y a quelquefois des indurations semblables sur le trajet du cordon et dans les vésicules séminales et la prostate, ce qui est constaté facilement par le toucher rectal. Plus tard, les tubercules se développent, se ramollissent, la peau adhère à la tumeur, et il y a un petit abcès froid.

Les tubercules du corps du testicule sont le plus souvent restés inaperçus jusqu'au moment où il s'est formé des tubercules ailleurs, dans la prostate par exemple, ou dans les poumons.

Tumeurs virulentes.

Les tumeurs virulentes sont les tumeurs charbonneuses, syphilitiques et morveuses.

La *pustule maligne* s'annonce d'abord par une petite rougeur accompagnée de démangeaisons, sur laquelle apparaissent de petites vésicules en cercle autour d'un point noir qui est une eschare limitée. Puis la peau se tuméfie, devient dure, l'eschare s'agrandit, toutes les parties voisines deviennent œdémateuses ; enfin des phénomènes généraux apparaissent, et une vaste eschare commence à se détacher. Les phénomènes généraux, assez rares aujourd'hui, sont de la fièvre rémittente, avec frissons et sueurs, des vomissements et une diarrhée colliquative, du coma et des vertiges. C'est vers le cinquième jour que ces accidents apparaissent dans les cas graves. La pustule maligne ne peut être confondue avec une piqûre de puce que le premier jour ; plus tard, elle ne peut être prise que pour un anthrax, mais dans celui-ci, si l'on pique avec une aiguille le centre de la tumeur, il sort du pus, et si l'on pique le point noir de la pustule maligne, il ne sort que de la sérosité ou du sang (Raimbert).

Le *charbon* est un phlegmon gangréneux ou une pustule maligne se présentant d'emblée avec les caractères de la dernière période de cette lésion chez un individu présentant des accidents généraux graves, analogues à ceux de la pustule maligne. Quelquefois l'intoxication est si prononcée que les malades ont déjà un ictère. Il y a de la tendance aux syncopes, une prostration profonde.

Des traînées d'angioleucite et des adénites compliquent quelquefois le charbon et la pustule maligne. C'est dans les campagnes que l'on doit toujours soupçonner le plus volontiers les tumeurs charbonneuses; et lorsque le mal siége sur une partie découverte chez un

individu qui peut avoir eu des rapports avec des animaux ou avoir touché des débris d'animaux, on doit soupçonner une pustule maligne.

Il y a à la face un *œdème malin des paupières* qui est une variété de pustule maligne. Le mal est constitué par un œdème dur, sur lequel les malades ressentent des démangeaisons. Les paupières ne tardent pas à former deux bourrelets durs. La conjonctive est boursouflée et ecchymosée. Il y a des cuissons, puis la peau se recouvre de phlyctènes et de plaques gangréneuses. Quelquefois, dès le troisième jour, apparaissent des phénomènes généraux semblables à ceux qu'on observe dans la pustule maligne. Cependant, à en juger par les ectropions cicatriciels qui les suivent et que nous voyons dans les hôpitaux, on peut dire que les œdèmes malins des paupières compromettent peu la vie des malades.

L'*anthrax* est une tumeur rouge, violacée, douloureuse, offrant une mollesse pâteuse, mais sans fluctuation, présentant à son pourtour des indurations de volume et d'étendue variables et correspondant à des phlébites peu étendues. A une période plus avancée, la tumeur se recouvre de plusieurs vésicules blanchâtres, pleines de pus, au-dessous desquelles existent des plaques gangréneuses et des perforations de la peau. Plus tard, une assez grande quantité de peau se mortifie, et du pus et des lambeaux de tissu cellulo-graisseux mortifiés sortent par les ouvertures. Les parties voisines de l'anthrax sont douloureuses; quelquefois elles présentent des traînées phlébitiques ou angioleuciques. Quelquefois l'anthrax suppure vite et forme un véritable abcès, d'autres fois il est entouré d'un phlegmon diffus ou d'un érysipèle. Tantôt tous les accidents se bornent au mal local, tantôt les malades ont des frissons, des sueurs profuses, des vomissements, de la diarrhée, du délire, tombent dans le coma et meurent en peu de temps. L'anthrax s'observe souvent chez les glycosuriques. Il siége de préférence sur les parties dont la peau ou le derme est épais et pourvu de poils.

Les furoncles sont de petits anthrax se présentant quelquefois en plus ou moins grand nombre. Ils sont alors liés à un état général, un embarras gastrique. On voit quelquefois ces tumeurs naître sur la plaie d'un vésicatoire volant. Peut-être faut-il voir là une vérification exceptionnelle de la théorie de M. Richet, qui place le siége du furoncle dans les follicules pileux.

Le *chancre induré* que l'on a observé jusqu'ici dans tous les points

du corps est une écorchure enflammée, une plaie virulente enflammée, où la suppuration est très-rare. Le mal débute par une rougeur autour d'une excoriation qui est recouverte d'une croûte ; la croûte tombe, et au-dessous d'elle on voit le derme à nu reposant sur une masse dure, irrégulièrement arrondie et constituée par le derme seul. La peau est en effet mobile sur les parties profondes, excepté aux lèvres et sur les paupières, où la tuméfaction gagne sur les muqueuses. Vu le peu d'épaisseur des parties sur les muqueuses, aux orifices naturels, le chancre induré est toujours plus petit proportionnellement, excepté quand la peau a été primitivement affectée sur le bord libre de l'orifice. En même temps qu'un chancre induré, il y a des engorgements dans les ganglions correspondants. Il est rare que l'ulcération d'un chancre induré soit profonde, à moins qu'une nouvelle inflammation ne se développe sur le chancre ; à moins qu'il n'existe ce que M. Rollet appelle le chancre mixte. Toutefois, on a vu une ulcération phagédénique sur un chancre induré, ce qui l'a fait prendre pour un cancroïde. Chez certains sujets affaiblis, cette complication existe, et on la reconnaît en tenant compte de l'état général qui est toujours assez bon chez les malades qui n'ont qu'un chancre. D'ailleurs le cancroïde ulcéré ne forme pas de tumeur comme le chancre induré, même ulcéré ; puis lorsque l'on place des cataplasmes sur un chancre, il y a une amélioration notable que ne présente pas un cancroïde.

Lorsque le chancre induré est récent, aucune erreur de diagnostic ne peut être faite si l'on considère l'apparition rapide du mal ; mais quand le chancre existe à la face depuis un mois ou deux, quand des cautérisations ont été faites sur la tumeur et sans être suivies de pansements indispensables, on peut être trompé. Dans ce cas, il faut considérer que les cancroïdes ont toujours été longtemps constitués par un petit bouton qui s'est accru insensiblement, tandis que le chancre arrive en très-peu de temps à sa période d'état ; de six à quinze jours suffisent, puis le mal reste stationnaire pendant que les engorgements ganglionnaires diminuent ou restent stationnaires.

On peut méconnaître un chancre induré et le prendre pour une autre lésion quand les malades sont en puissance de syphilides secondaires, si l'on ne tient compte que des théories de la syphilis, mais si l'on recherche les caractères anatomiques du mal, une erreur ne peut être commise. J'ai vu un exemple de chancre induré de la lèvre qui s'est développé sous mes yeux, chez une femme en puissance de pla-

que muqueuse. L'observation a été publiée par M. Michaud, interne du service (1).

Gommes. — Les gommes sont des tumeurs inflammatoires chroniques, développées dans tous les points où il y a du tissu cellulaire et des vaisseaux. On peut les considérer comme des dépôts métastatiques syphilitiques. On en a observé dans les viscères vasculaires tels que le poumon et le foie, dans les articulations, dans le tissu cellulaire et dans la peau. Ces tumeurs correspondent aux derniers stades d'élimination de la syphilis. Bien des gommes avortent, mais la majorité suit l'évolution d'un abcès chronique, avec cette différence que, au lieu de pus, il y a dans la tumeur une matière gélatineuse en apparence et qui n'est autre chose qu'une eschare infiltrée de globules, de pus, d'éléments dits embryoplastiques ou de cytoblastions, comme l'a dit M. Robin ; et lorsque la gomme existe depuis longtemps, son contenu devient analogue à un sirop épais ou à de la gomme ramollie, d'où le nom de gomme donné à ces lésions.

A. Une gomme sous-cutanée est indolente ou peu douloureuse ; elle se présente sous la forme d'une tumeur arrondie qui prend bientôt une coloration rouge violacé. Il n'y a pas de fluctuation franche, mais une fausse fluctuation, et la douleur à la pression est médiocre. Elle n'est entourée d'aucune lésion de voisinage ; elle existe sous cette forme pendant quinze jours ou trois semaines, puis la peau se sphacèle sur le point le plus culminant de la gomme, et un cercle éliminateur apparaît autour d'une eschare qui s'étend à une profondeur assez considérable. Certaines gommes de la peau cependant s'arrêtent et disparaissent comme les boutons d'érythème noueux ; il y a une desquamation épidermique, une tache brune du derme, et tout rentre dans l'ordre. Une gomme du tissu cellulaire est toujours plus volumineuse qu'une gomme de la peau, et elle existe souvent plusieurs jours sans que la peau change de couleur. Quand cette disposition se présente, la gomme alors suit la marche qui vient d'être dite. Les gommes de la peau et du tissu cellulaire ulcérées peuvent devenir phagédéniques et causer de grands ulcères.

B. Les gommes des articulations ne restent pas longtemps à l'état de simple gomme ; une synovite fongueuse la suit, et on a alors une véritable tumeur blanche, ce que M. Richet a appelé la tumeur blanche syphilitique.

(1) *Union méd.*, 1867, t. III, p. 535.

C. Les gommes des muscles sont au moins aussi rares que les gommes des articulations ; elles ont été vues dans les muscles des membres et dans ceux de la langue.

Pendant leur période d'état, les *gommes de la langue* sont caractérisées par une tumeur plus ou moins arrondie, irrégulièrement bilobée, quelquefois présentant, sur sa partie la plus saillante, une couleur plus foncée que celle de la muqueuse linguale, ce qui est dû à une desquamation de l'épithélium de la muqueuse. La tumeur est molle, indolente, et offre au doigt la sensation de la pulpe d'une cerise mûre.

Les gommes des muscles longs tels que le soléaire, le biceps et le sterno-mastoïdien, sont caractérisées par des tumeurs ovoïdes ou allongées occupant le muscle et mobiles avec lui. Lorsque le muscle se contracte, la tumeur devient plus fixe, mais elle paraît faire corps avec lui ; dans le relâchement musculaire, la tumeur devient très-mobile. Si l'on joint à ce caractère la connaissance d'antécédents syphilitiques chez le malade, le diagnostic est fait. Une ponction exploratrice telle que l'a pratiquée M. Giraldès ne donnerait pas une plus grande certitude, car il n'est sorti de la tumeur, dans cette exploration, qu'une sérosité louche.

Quelquefois la tumeur s'abcède ; elle adhère à la peau et celle-ci rougit. Alors on pourrait penser qu'il s'agit d'un de ces abcès froids des muscles que Linhart dit avoir vu en Allemagne et que l'on voit peu chez nous. Mais l'incertitude où nous sommes à cet égard est dissipée par une appréciation de M. Virchow. L'auteur dit en effet : « J'ai certainement vu chez les syphilitiques des abcès des muscles qui, selon toute probabilité, appartiennent à la forme des tumeurs gommeuses et caséeuses. »

D. Les *gommes du voile du palais* sont d'un volume variable ; celles qui siégent au-dessus des amygdales sont petites et passent quelquefois inaperçues ; celles qui siégent sur le voile du palais sont plus volumineuses. Le voile est tuméfié d'un rouge vif, dur, peu douloureux, la fluctuation est très-douteuse ; en même temps les malades sont enchifrenés, leur voix est nasonnée, la respiration est un peu gênée, et la tuméfaction du voile du palais cause quelques envies de vomir. Lorsqu'il y a en même temps que la gomme un peu de pharyngite, les douleurs de tête et de la gorge sont très-marquées, et la tumeur est douloureuse au toucher. On ne peut guère confondre une gomme du voile du palais qu'avec un abcès des amygdales ; mais celui-ci est

toujours plus sur un côté que la gomme, dont la tendance est toujours d'envahir le voile du palais. En deux jours un abcès du voile du palais arrive à la suppuration, tandis qu'une gomme reste stationnaire plusieurs jours. Le diagnostic de toutes les gommes est singulièrement facilité quand on obtient des renseignements précis sur les antécédents. Toutefois, il est des malades qui ont eu sans le remarquer des accidents syphilitiques bénins. C'est dans ces cas que la marche de la gomme et ses caractères anatomiques étant peu accusés, le diagnostic pourra reposer sur l'efficacité du traitement qui réussit le mieux à guérir les gommes bien reconnues.

Les *abcès morveux* comme les bubons de la peste ne présentent rien de particulier qui les distingue des abcès chauds. Seulement ils existent rarement seuls ; il y a d'autres lésions en même temps, plusieurs abcès à la fois, et l'on trouve chez les malades un état général excessivement grave et des antécédents qui ne permettent pas de doute.

Bibliographie. — Chapplain, Anus contre nature (*Bull. de la Soc. de chir.*, 1859, p. 331, t. X, 1re série). — Couvreur, Des abcès hématiques (thèse de Paris, 1861). — Velpeau, Des abcès fétides (*Clin. chir.*, 1841, t. III, p. 371). — Chevillon, Symptomatologie des abcès en général (*Presse méd.*, 1837, p. 438). — E. Cruveilhier, Des abcès des os (thèse de Paris, 1866). — Briquet, Abcès des parois de la poitrine (discours sur la thoracocentèse, *Bull. acad. de méd.*, 1865). — Larrey, Mémoire de chirurgie militaire, t. IV. — Voisin, Abcès des parois de la poitrine (*Rev. méd.*, 1831). — Forget, Abcès des parois de la poitrine (*Bull. de méd.*, 1845). — Pour les tumeurs syphilitiques des muscles, consultez : Bouisson, Tribut à la chirurgie, t. I, p. 541. — Nélaton, *Gaz. des hôp.*, 1851, p. 349. — A. Desprès, Des tumeurs des muscles. Paris, 1866. — A. Wagner, Beitrag zur Kenntniss der Beziehungen zwischen dem Meliturie und dem Carfunkel. Virchow's Arch., t. XII, p. 40.

Tubercules et mélanoses.

La tuberculose et la mélanose sont deux maladies voisines qui ont ensemble l'affinité qu'ont entre elles les pyohémies aiguës et chroniques, infections purulentes et morveuses.

Si, dans les dernières maladies, ce sont des leucocytes et des granulations ou noyaux de tissu conjonctif qui causent tous les désor-

dres, dans la seconde ce sont des débris de leucocytes ou de globules rouges qui constituent le mal. Le sang transporte ces débris et les conduit dans les viscères vasculaires tels que la rate, le foie et le poumon. Ces organes alors présentent des abcès, des foyers qui détruisent le tissu sain ou s'y substituent et arrêtent les fonctions de la respiration et de l'hématose.

Depuis que dans ces derniers temps la pneumonie caséeuse a été séparée de la tuberculisation pulmonaire, il est resté bien peu de chose pour cette tuberculisation en dehors de la scrofule, de la syphilis pulmonaire et des métastases tuberculeuses, consécutives à des lésions chroniques dites tuberculeuses des os ou des organes génitaux.

La théorie des embolies, calquée sur la théorie des abcès métastatiques, permet de bien préciser le mode de formation de toutes ces lésions tuberculeuses mélaniques ou purulentes, dans les viscères et les éruptions cutanées de la scrofule, de la morve et de la syphilis. Les dépôts tuberculeux sont évidents. Il en est de même des infarctus syphilitiques de la peau, du foie et du poumon; les infarctus mélaniques sont plus semblables que les autres infarctus aux abcès métastatiques, et comme ceux-ci ils existent aussi souvent dans le foie que dans le poumon par le transport et le dépôt de sang mélanique; même à travers des réseaux capillaires.

De la sorte, pus, tubercules, mélanoses locaux, engendrent des maladies générales, où le sang est altéré par des débris de globules morts, malades ou décomposés qui, répandus partout, causent ici des abcès, là des tubercules, là des foyers mélaniques, ici des tubercules scrofuleux de la peau, en même temps que des lésions pulmonaires.

Le lecteur a vu au chapitre Abcès ce qui a trait aux abcès tuberculeux, aux collections purulentes, aux gommes de la syphilis. Il retrouvera au chapitre du diagnostic, dans les régions, les lésions telles que les tubercules du testicule et les tubercules de l'utérus. Comme aperçu général, on peut dire cependant que les tubercules ont une marche lente, qu'ils passent par deux périodes, une période d'induration et une de suppuration, et que quand le tissu pulmonaire n'est point détruit secondairement, quand une inflammation violente, ou des obstacles mécaniques n'existent point pour arrêter certaines fonctions, la santé générale n'est pas très-gravement altérée.

Mais il ne faut pas oublier que deux antécédents très-importants aident singulièrement au diagnostic des tubercules : des antécédents tuberculeux dans la famille du malade, ou bien de la misère, ou des pri-

vations, ou bien encore une habitation dans un lieu froid et humide. Quant à la contagion dont il est question aujourd'hui, on y pourra peut-être songer quand on aura trouvé des tubercules du testicule ou de l'utérus transmis à d'autres êtres sous forme de tubercules pulmonaires, et réciproquement.

Mélanose. — La mélanose peut être partielle ou générale; la mélanose partielle existe sur les membres qui présentent une ou deux tumeurs petites, molles et noirâtres, plus ou moins fluctuantes, plus un ou plusieurs ganglions engorgés aux points où se rendent les vaisseaux lymphatiques de la région où siégent les petites tumeurs mélaniques.

Il y a même des observations où toute la mélanose est localisée tantôt dans un ou deux ganglions, tantôt dans une portion de la muqueuse, soit labiale, soit anale. Là la tumeur est enkystée et la propagation de la mélanose est arrêtée.

Une tumeur mélanique de la peau est en général petite et a une coloration noire; elle est dure, et quand elle est plus volumineuse elle est fluctuante; rarement il y a des ganglions engorgés quand la tumeur est petite. Les mélanoses ne causent pas de douleurs. Ces tumeurs peuvent s'ulcérer; on aperçoit alors une ulcération à bords irréguliers, noirs, fongueux quelquefois, mais ne végétant point comme les bords d'un cancroïde; le fond de l'ulcère est noir, granuleux, et laisse écouler une sanie noirâtre.

La mélanose généralisée est assez rare; cependant on en compte déjà d'assez nombreux exemples. Non-seulement les ganglions, mais encore le tissu cellulaire sous-cutané, les viscères et les os peuvent être remplis de matière noire. Les tumeurs sont irrégulières, plus ou moins molles et laissent voir à travers la peau leur coloration noirâtre (fig. 5).

M. B. Anger a rapporté l'histoire d'une malade dont les tumeurs multipliées promptement sur le corps avaient la grosseur, la forme et la couleur de grains de cassis. En même temps qu'il y a des mélanoses multiples, le poumon est plus ou moins rempli de tumeurs analogues qui se ramollissent et causent de véritables cavernes. On reconnaît cet état aux signes habituels de la phthisie pulmonaire, et l'on précise la nature des cavernes en considérant la qualité des crachats. Dans le cas de mélanose pulmonaire, il y a une expectoration muqueuse renfermant des stries noires et un liquide brun. Quelquefois les crachats renferment des masses noirâtres molles. Bayle con-

naissait des faits analogues à ceux qui ont été étudiés aujourd'hui, puisqu'il décrivait une phthisie mélanique. Il ne faudrait pas confondre pourtant la mélanose du poumon avec la phthisie des charbonniers. L'examen microscopique des crachats est ici nécessaire ; les molécules de charbon seront facilement reconnues.

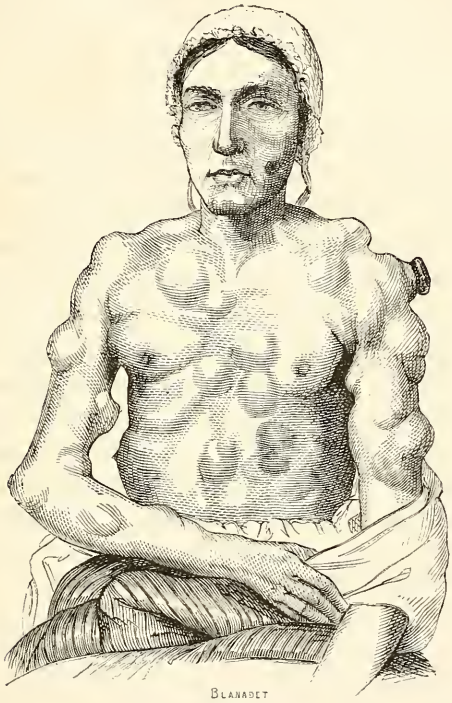

Fig. 5. — Mélanose généralisée. Les tumeurs sont dessinées un peu plus grosses qu'elles n'étaient.

La généralisation de la mélanose se fait plus vite que la généralisation des tubercules et des syphilides viscérales en particulier. Comparée au cancer, elle est aussi plus précoce ; on pourrait presque dire que la généralisation de la mélanose est une métastase comme la métastase purulente.

Mackensie cite une observation où la généralisation d'une mélanose de l'œil, sans production cancéreuse évidente, s'était effectuée en quatre mois. Comme dans le cas signalé par B. Anger, il y avait une multitude de tumeurs sous-cutanées, dures ou molles, et qui avaient une coloration bleuâtre. Le foie était le siége principal de la

métastase viscérale de la mélanose, les os eux-mêmes étaient en quelques points infiltrés de matière mélanique.

Bibliographie. — TROUSSEAU et LEBLANC, De la mélanose (Arch. de méd., 1828. 1re série, t. XVII, p. 165). — MACKENSIE, Traité des maladies des yeux, obs. 472, t. II. — VIRCHOW, Die pathologischen Pigmente. Arch. für path. Anat., 1847, vol. I. — B. ANGER et WORTHINGTON, Mélanomes. Paris, 1866.

§ II. — Tumeurs formées par des dilatations ou des oblitérations de conduits naturels, ou formées de toutes pièces dans les tissus et contenant des produits normaux, altérés ou modifiés plus ou moins promptement. — Kystes. — Dilatations vasculaires.

Les trois types caractérisés de kystes sont les kystes congénitaux et kystes proligères, les kystes glandulaires, les kystes vasculaires et les kystes sanguins.

On compte encore les kystes à entozoaires et les corps étrangers enkystés solides ou liquides, enfin les kystes formés par des adhérences anormales dans les cavités séreuses. Les kystes à entozoaires sont de véritables kystes à s'en tenir à l'expression rigoureuse du terme, mais ils seront mieux étudiés à l'article TUMEURS PARASITAIRES. Les corps étrangers enkystés ne sont, le plus souvent, que des corps métalliques, et l'idée de kystes n'est pas très-acceptable pour le contenu et l'enveloppe celluleuse qui le circonscrit après un travail irritatif ou inflammatoire. Les kystes formés dans les articulations, dans le péritoine et dans les plèvres et dans les bourses séreuses sont de véritables kystes au contraire dont on peut faire une quatrième classe.

Les kystes dont le volume, le siége, les parois et le contenu peuvent varier à l'infini sont des tumeurs à une ou plusieurs loges généralement tendues, fluctuantes plus ou moins franchement, existant longtemps et peut-être toute la vie sans altérer la santé générale des individus et ne causant la mort que par des complications locales.

Des kystes congénitaux.

Les kystes congénitaux que l'on a jusqu'ici observés sont des kystes sébacés ou des kystes contenant des os, des poils, ou des kystes séreux développés au moment de la naissance en vertu d'une erreur de formation. Parmi ceux-ci, il faut signaler les kystes dus à l'absence d'un conduit, tels que les uretères, alors le rein est transformé en un kyste multiloculaire. Le nombre de ces kystes est peu grand, et ils seront décrits dans la deuxième partie de ce livre. Rien de général ne peut être dit en effet sur leur compte, à part le fait de leur congénitalité.

Les kystes congénitaux qu'on observe le plus souvent après les tumeurs érectiles, sont les kystes congénitaux du cou, du dos et du périnée, qui paraissent être des excès de développement ou des vices de développement entraînant l'oblitération d'un conduit glandulaire, par exemple, ou des tumeurs formées autour des débris de fœtus inclus. Je ne parle pas des méningocèles ou des spina bifida, qui sont des hernies congénitales avec arrêt de développement et qu'on retrouvera, à propos des hernies ; enfin, sous le nom de kystes proligères ou de kystes dermoïdes, on signale des kystes congénitaux sébacés contenant des poils, de la peau et quelquefois des dents. Le diagnostic du plus grand nombre de ces kystes sera fait avec le diagnostic des tumeurs dans les régions.

Les kystes congénitaux les plus communs sont ceux du cou ; ils sont multiloculaires, à loges régulières et quelquefois symétriques, ainsi que cela se voit sur une pièce de la Société anatomique. Ils sont fluctuants, transparents, la peau qui les recouvre est saine. Lorsque la distension de la poche est extrême, la coloration du tégument est un peu violacée. Quelquefois la transparence est douteuse, ainsi que cela ressort d'une observation présentée à la Société de chirurgie par M. Giraldès. Mais la tumeur est alors franchement fluctuante, et elle a augmenté lentement depuis le moment de la naissance. Les kystes congénitaux du cou multiloculaires s'étendent en surface quelquefois depuis l'apophyse mastoïde jusqu'au sternum. On sent dans leur intérieur des points durs, irréguliers, et qui sont produits par les points d'intersection de kystes. Il résulte de la discussion qui a eu lieu à la Société de chirurgie en 1859, que le diagnostic différentiel

entre les tumeurs et les inclusions fœtales repose sur la constatation de la transparence.

En fait de kystes congénitaux du périnée, le plus remarquable sans contredit est celui qui a été observé à la Société anatomique et à la Société de chirurgie en 1867. Un kyste volumineux siégeait au périnée; il offrait des bosselures fluctuantes; il avait repoussé l'anus en avant. Cette tumeur n'offrait pas trace de réductibilité. On a trouvé qu'elle renfermait des kystes nombreux avec des cloisons hypertrophiées; toutes sortes d'éléments anatomiques existaient dans la tumeur. L'enfant n'a pas vécu, de sorte qu'il s'agit ici d'une tumeur singulière dont on n'a pas eu à faire le diagnostic (1).

Parmi les kystes congénitaux, on connaît la tumeur lacrymale congénitale observée par M. Dolbeau; les grenouillettes congénitales ou hygroma-cystiques du cou décrites par Radenbach et Otto-Gilles. Ces derniers kystes peuvent être rapprochés des kystes congénitaux dont il a été question plus haut. Le diagnostic d'ailleurs est facile; le siége des tumeurs et leur congénitalité ainsi que la transparence et le défaut de réductibilité ne laissent pas longtemps dans l'incertitude.

Parmi les kystes et dilatations vasculaires congénitales, il y a une espèce de tumeur qui peut siéger partout. C'est l'espèce *tumeur érectile*, constituée par une dilatation des capillaires et une multiplication de ces vaisseaux. Cette lésion a été appelée angionome ou angiectasie par Græfe.

Il y a des tumeurs érectiles capillaires et des tumeurs érectiles veineuses; les premières occupent généralement la peau, les muqueuses ou les orifices muqueux, les secondes sont sous-cutanées.

Parmi les tumeurs érectiles de la peau, il en est qui sont de simples taches présentant une coloration rouge ou rouge vineux, et une légère élévation au-dessus du derme. Des tumeurs plus grosses sont observées aux lèvres et à la langue; elles sont rouges violacées, irrégulières, lobulées, quelquefois leur coloration tire sur le violet, et elles deviennent turgescentes pendant les efforts et les cris. Il y a des battements isochrones à ceux du pouls et quelquefois un bruit de souffle doux. La pression réduit en grande partie et souvent en totalité la tumeur. La tumeur s'est développée lentement depuis la naissance; elle est indolente.

Il se passe des transformations dans ces tumeurs lorsqu'on les a

(1) Depaul, *Bulletin de la Société de chirurgie*, 2e série, t. VIII, p. 301.

abandonnées à elles-mêmes; tantôt elles se flétrissent, et il reste à leur place un pli cutané, irrégulier, flasque. D'autres fois, à la suite d'une rupture partielle, il y a une inflammation de la tumeur, et celle-ci devient dure et n'offre plus que des battements imperceptibles. Enfin, il a été présenté, à la Société anatomique, une tumeur pédiculée qui formait un véritable polype de la peau, et dans l'intérieur duquel il y avait des restes non douteux de tissu érectile. Cette tumeur, existant à partir de la naissance et ayant présenté des battements autrefois, avait pu être reconnue par M. Nélaton.

Les tumeurs érectiles sous-cutanées sont souvent d'un diagnostic difficile, surtout lorsqu'elles siégent profondément dans le fond de l'orbite par exemple, ou dans le creux axillaire. Cependant il est deux symptômes qui, si on les recherche bien, doivent éclairer tout à fait le chirurgien. La turgescence de la tumeur pendant les efforts et la réductibilité. Au reste, les autres tumeurs érectiles sous-cutanées sont assez régulières et offrent des battements, mais le bruit de souffle y est très-douteux. La congénitalité peut n'être pas évidente, pour plusieurs raisons, c'est que d'abord les parents remarquent la tumeur seulement quand elle est arrivée à constituer une déformation ; c'est que les tumeurs érectiles sous-cutanées, très-petites d'abord, s'accroissent lentement, mais régulièrement, et que l'on prend leur accroissement pour leur formation.

Holmes et Bickersteth ont vu des kystes développés dans d'anciennes tumeurs érectiles abandonnées à elles-mêmes. La chose est admissible, puisque l'on a vu des tumeurs érectiles entièrement oblitérées ; il se peut que l'oblitération étant incomplète, quelques vaisseaux deviennent de véritables kystes, mais en tous cas ils sont peu volumineux et sont quelquefois masqués par les restes de l'ancienne tumeur érectile.

Les tumeurs dites érectiles des os ne sont que des variétés de tumeurs à myéloplaxes ou des cancers encéphaloïdes. Cette opinion est celle de M. Richet. Depuis Scarpa, des doutes avaient été déjà émis sur les anévrysmes des os, dont avait parlé Pearson. Les observations mieux étudiées aujourd'hui, les faits nouveaux soumis à l'analyse microscopique, ont permis de rejeter d'une manière définitive les tumeurs érectiles des os.

Il y a des tumeurs érectiles dans le tissu musculaire. Liston, Legros Clarck, Birkett, MM. Nélaton, Cruveilhier, Campbell de Morgan, Shaw, Coote et B. Anger, en ont vu. Mais le diagnostic n'a pas été fait

sur le vivant, même quand il y avait en même temps une tumeur érectile de la peau. Deux conditions peuvent se présenter : ou bien la tumeur reçoit librement le sang, ou bien elle est flétrie. Dans le premier cas, on doit rechercher deux choses pour arriver au diagnostic ; la congénitalité, les battements et surtout la réductibilité. Dans le second cas, l'ancienneté de la tumeur, son état stationnaire ou sa diminution seraient le meilleur indice, mais le diagnostic présentera toujours de véritables difficultés.

Les muscles trapèze et sterno-mastoïdien, le grand dorsal, les muscles de l'avant-bras, de la cuisse, les intercostaux et le deltoïde sont les muscles où l'on a trouvé des tumeurs érectiles.

En cas de doute, une ponction exploratrice qui donnerait du sang vermeil indiquerait en dernier ressort la nature du mal. Il est généralement d'usage, lorsqu'on soupçonne qu'une tumeur peut être dans les muscles, de palper celle-ci, soit pendant la contraction, soit pendant le relâchement. Si la tumeur devient immobile pendant la contraction, on dit qu'elle est dans le muscle. Ce signe est très-bon pour les tumeurs réduites à l'état de kyste, comme celle qu'a observée M. Nélaton. Mais une tumeur érectile doit diminuer pendant la contraction du muscle, et de là une cause d'erreur ; en principe, la réductibilité de la tumeur est le symptôme le plus significatif.

Bibliographie. — A. Desprès et Lelong, Kyste congénital du cou, 1866 (*Bulletin de la Société anatomique*, t. XI, p. 59). — Giraldès, Kyste congénital du cou (*Bull. de la Soc. de chir.*, 2e série, t. I, p. 107). — Discussion sur un kyste du cou (*Bull. de la Soc. de chir.*, 1re série, t. X, p. 221). — Bailly, Tumeur du périnée (*Bull. de la Soc. anatomique*, 1867), et Depaul, *Bull. de la Soc. de chirurgie*, 1867. — Campbell de Morgan, Vascular Tumour seated on muscles (*British and foreign Review*, janvier 1864, t. I, p. 187). — B. Anger, art. Bras, Dictionnaire de médecine et de chirurgie pratique. — A. Desprès, Des tumeurs des muscles. Paris, 1866.

Kystes dermoïdes. — Il y a des kystes dermoïdes congénitaux qui existent à la face et particulièrement au sourcil, sur le cou et dans les viscères. Les uns les considèrent, avec M. Lebert, comme une hétérotopie plastique ; les autres comme des débris de fœtus inclus, d'autres enfin, avec M. Verneuil, pensent qu'il s'agit, au moins pour ce qui est des kystes de la face, de vices de développement, en vertu desquels, au moment de la soudure des arcs branchiaux et

des bourgeons céphaliques, un peu de peau est enfermée dans la cicatrice congénitale. Quoi qu'il en soit, les kystes dermoïdes sont en réalité des poches contenant de la matière sébacée, et ils ont les mêmes caractères que les kystes sébacés, sauf qu'ils existent depuis la naissance. Les kystes dermoïdes de l'ovaire n'ont pas été diagnostiqués sur le vivant.

Bibliographie. — Meckel, Meckel's Arch., 1815, t. I, p. 519. — Laurence, Encysted tumours of the Eyelids (*Lond. med. Gaz.*, t. XXI). — Lebert, Des kystes dermoïdes (Mém. de la Soc. de biologie, 1re série, t. IV, 1852).

Kystes glandulaires.

Les kystes glandulaires sont les résultats des oblitérations de conduits glandulaires capillaires ou d'un conduit excréteur principal, qui ont pour origine probable une inflammation ou une compression exercée de dehors en dedans sur les conduits.

Il y a des kystes glandulaires dans les parenchymes des glandes, dans leurs conduits excréteurs et dans les dilatations normales de ces conduits, qui forment des réservoirs. Ainsi, en considérant l'appareil sécréteur de l'urine, on trouve qu'il y a des kystes dans la substance corticale du rein, qui ont pour point de départ une oblitération des tubes urinifères autour d'un glomérule; l'oblitération de l'uretère cause l'hydronéphrose. Dans les glandes en grappes, les mêmes kystes s'observent, seulement avec une fréquence correspondante différente. Ainsi, dans la mamelle, les kystes des acini sont rares, les kystes des conduits sont au contraire plus fréquents. Dans les glandes à follicules clos, les kystes sont vus très-souvent; ainsi les kystes de l'ovaire, les kystes du corps thyroïde. La grenouillette est un kyste d'une petite glande salivaire. L'acné, la tumeur sébacée, sont des kystes de glandes sébacées qui siégent, comme la grenouillette, le plus souvent dans un cul-de-sac glandulaire ou dans un acini. La glande vulvo-vaginale est le siége de kystes qui naissent tantôt du conduit, tantôt des acini. Il y a, sur le col utérin, des glandules qui peuvent être l'origine de kystes et qui forment alors de petites tumeurs translucides grosses comme un grain de chènevis.

Les kystes glandulaires ont une enveloppe celluleuse variable; quelquefois leur enveloppe est épaisse, dure et constituée par le

tissu propre des glandes hypertrophiées. Leur contenu est un liquide limpide ou visqueux. A ces deux dispositions anatomiques correspondent deux symptômes : la forme globuleuse quelquefois très-régulière de la tumeur et une fluctuation. Comme les kystes glandulaires sont généralement à une seule loge, la fluctuation est facile à percevoir. Cependant, quand la poche est très-distendue, elle offre une dureté considérable et une fluctuation douteuse. En revanche, lorsque les kystes sont superficiels comme certains kystes du vagin et les grenouillettes, lorsque la peau ou la muqueuse sont amincies, on voit par transparence le fond du kyste, ce qui donne un aspect foncé et diaphane à la tumeur. Quand le kyste est situé sous la peau, on peut souvent constater la transparence de la tumeur.

Tous les kystes glandulaires se développent très-lentement et ne causent point de douleurs, à moins qu'en acquérant un certain volume la tumeur ne presse sur un organe ou sur un nerf. Souvent même, dans ces cas, il y a plutôt de la gêne que de la douleur.

Les kystes glandulaires sont sujets à des transformations ; ils peuvent suppurer. Dans ces conditions, la tumeur devient douloureuse, les parties qui l'environnent se tuméfient, et les caractères d'un abcès chaud ou froid se montrent. Dans d'autres circonstances, l'inflammation est moins vive et un travail hypertrophique s'accomplit dans les parois des kystes ; celles-ci alors peuvent subir la transformation osseuse ou fibreuse. Lorsque cette transformation existe, on arrive au diagnostic en recherchant si, avant de présenter une dureté osseuse, la tumeur n'a pas été molle, en considérant la durée du mal ; et en cas de doute une ponction exploratrice servirait à faire reconnaître la présence d'un liquide, et si celui-ci renfermait de la cholestérine sans autres produits caractéristiques de l'hydatide, le diagnostic serait certain. On verra, quand il sera question des kystes du sein, que ceux-ci peuvent subir une transformation dans leur contenu, et qu'une hémorrhagie peut avoir lieu dans le kyste.

Des kystes existent dans les tumeurs hypertrophiques et cancéreuses, mais c'est là une lésion secondaire qui ne doit être étudiée qu'avec la lésion principale.

Le diagnostic des kystes glandulaires sera plus loin étudié dans le chapitre des tumeurs envisagées par régions ; deux espèces de kystes glandulaires seront traitées ici, les kystes sébacés et les kystes des ganglions lymphatiques que l'on rencontre sur tous les points du tégument et partout où il y a des ganglions.

A. Les kystes sébacés sont des tumeurs formées aux dépens d'une glande sébacée, où s'accumule et se transforme la matière sébacée. Au cuir chevelu, on appelle ces tumeurs des loupes ; sur le corps, on les appelle tanne, et même le *Molluscum contagiosum* des Allemands semble n'être autre chose que des kystes sébacés. Les kystes sébacés se montrent en plus ou moins grande quantité sur le même individu, mais quelquefois cependant il n'y a qu'un kyste, et celui-ci paraît n'être qu'un bouton d'acné développé outre mesure, c'est-à-dire une hypertrophie du follicule après son inflammation. On a vu de ces kystes au périnée et principalement dans les régions pourvues de poils.

Les kystes sébacés les plus volumineux sont ceux qui existent au cuir chevelu, où on les a vus acquérir le volume d'une pomme. La tumeur fait corps avec le tégument, qui reste mobile sur les parties profondes ; la peau, très-amincie, laisse voir la coloration blanche de la tumeur. Celle-ci est complétement indolente, molle et quelquefois fluctuante ; elle acquiert lentement son volume et ne cause souvent aucune gêne. Les très-gros kystes se pédiculisent quelquefois. Ils s'enflamment et s'ulcèrent dans quelques cas, et comme ils se vident lentement ils se présentent sous forme d'une tumeur ulcérée, à contours durs, que l'on pourrait prendre pour un cancroïde si, en y regardant, on ne trouvait, dans l'ulcération, une matière blanchâtre que l'on distingue facilement au microscope pour un amas de cellules épithéliales et de graisse. Du reste, il existe d'ordinaire d'autres kystes sébacés dans le voisinage, ce qui éclaire singulièrement le diagnostic.

La face est, après le cuir chevelu, la partie du corps où l'on rencontre le plus de kystes sébacés ; ceux-ci ont, dans cette région, des aspects variables ; tantôt la tumeur est molle, arrondie, un peu fluctuante et *mobile avec la peau*, tantôt la tumeur est irrégulière, dure comme du bois, au point que l'on peut supposer qu'il s'agit d'un corps étranger enfermé dans les tissus. La peau est quelquefois rouge à leur niveau ; enfin, comme particularité exceptionnelle, on doit signaler ce fait qu'une corne peut se développer sur un kyste sébacé.

Un kyste sébacé pourra toujours être distingué d'un lipome et d'un kyste séreux : 1° en considérant que le lipome est toujours sous-cutané lorsqu'il a un volume semblable à un kyste sébacé, que le lipome offre plusieurs lobules, mous il est vrai, mais sensibles ; 2° que les kystes séreux siégent excessivement rarement dans la peau, à

moins qu'ils ne soient dus à une liquéfaction du contenu d'un kyste sébacé.

B. Les ganglions lymphatiques sont le siége de kystes à contenu filant susceptible de se coaguler par la chaleur. Ce sont là des transformations d'une inflammation chronique avec mélange de lymphe. L'enveloppe du ganglion s'épaissit et la tumeur peut devenir permanente. Ces kystes pourraient être appelés des abcès chroniques.

On reconnaît les *kystes des ganglions lymphatiques* à des tumeurs molles, quelquefois irrégulières, fluctuantes et transparentes, lorsque la tumeur est superficielle. Il arrive assez souvent que l'on sent comme une sorte de froissement en pressant ces tumeurs, ce qui pourrait en imposer et faire croire à un lipome ou un abcès froid. Mais la mollesse et la fluctuation sont tout à fait caractéristiques. On ne peut les confondre avec des tumeurs veineuses à cause de l'absence de réductibilité et parce que ces dernières tumeurs se développent avant la naissance ou peu après. En général, quand une tumeur fluctuante d'un caractère douteux se montre là où il y a un ganglion, il faut songer à un kyste ganglionnaire.

Ces kystes sont quelquefois arrondis et tendus; ils peuvent suppurer, et alors la peau devient violacée, et l'on trouve tous les caractères d'un abcès froid. Ceci se présente en général chez les individus scrofuleux.

Kystes vasculaires.

Les kystes vasculaires sont des dilatations partielles des vaisseaux, dilatations irréparables et dans lesquels le sang s'amasse et change quelquefois de caractère. Le type de ces kystes est l'anévrysme dit kystogénique (Broca) et l'anévrysme disséquant de Laennec (Virchow). Ces kystes sont ce que l'on appelle les anévrysmes mixtes externes.

On reconnaît les anévrysmes artériels récents à une tumeur alternativement dure et molle, suivant que la circulation s'effectue ou s'arrête dans la tumeur. Quand le sang circule sans obstacle dans l'anévrysme, celui-ci entre en diastole en même temps que les artères. Alors la tumeur devient très-dure à son centre par l'effet de sa distension; à chaque pulsation du cœur, le phénomène se reproduit, et c'est ce qu'on appelle le battement de l'anévrysme. Explorée à l'aide du sphygmographe, la tumeur offre des battements d'une amplitude

énorme, que l'on appelle l'*expansion* de l'anévrysme (fig. 6), et sur ce tracé on remarque que l'ascension et la descente sont à peu près



FIG. 6. — Tracé du pouls anévrysmal obtenu avec le sphygmographe de Marey.

deux lignes droites, ce qui signifie que la poche anévrysmale exerce à peine une réaction sur la colonne sanguine qu'elle reçoit et qu'elle n'a qu'une résistance passive : ceci explique l'expansion qui est le caractère des anévrysmes. On entend, en auscultant la tumeur, un bruit de souffle isochrone au pouls et existant seulement au moment de la diastole artérielle, c'est-à-dire de la réplétion de la poche.

En même temps que l'on observe ces symptômes du côté de la tumeur, il y a des modifications du pouls au-dessous de la tumeur, au poignet par exemple, s'il s'agit d'un anévrysme du bras, au cou-de-pied s'il s'agit d'un anévrysme du creux poplité. Le pouls est petit et l'exploration avec le sphygmographe indique une diminution de l'amplitude de la pulsation comparée à celle du côté sain (fig. 7 et 8).



FIG. 7. — Tracé du pouls au-dessous d'un anévrysme.



FIG. 8. — Tracé du pouls du côté sain, correspondant au pouls de l'artère explorée au-dessous de l'anévrysme du côté malade.

Lorsque des caillots se sont déposés dans la poche anévrysmale, la tumeur est dure, les battements deviennent moins forts, et sauf en un point où les parois ont moins d'épaisseur, on ne sent pas le mouvement d'expansion de la tumeur, et celle-ci n'est pas réductible comme elle l'est lorsque l'anévrysme ne renferme point encore de caillots.

Parmi les *anévrysmes artérioso-veineux*, les anévrysmes intermédiaires dits de Parck, l'anévrysme de Bérard, la varice anévrysmale, forment seuls une tumeur. Mais il n'est pas toujours commode d'en

apprécier les caractères. En effet, la phlébartérie, comme les autres communications entre des artères et des veines, causent un mélange des deux sangs et un obstacle à la circulation en retour; il y a un œdème assez considérable des parties voisines de la tumeur, et à part les battements et l'expansion peu marquée d'ailleurs et un bruit de souffle à double courant, *thrill* des Anglais, on ne peut avoir d'autres notions précises de la forme et du siége exact de la tumeur. Lorsque toutefois le mal a duré assez longtemps, on apprend que les malades ont éprouvé des fourmillements dans les parties situées entre les extrémités et l'anévrysme ; les veines sont dilatées et le pouls est plus petit que celui du côté sain. Quand la tumeur est située sur la veine, elle ne se remplit point de caillots parce que, dans ces conditions, c'est une dilatation variqueuse de la veine et non une simple dilatation de la tunique celluleuse ; alors la tumeur est toujours facilement réductible.

Lorsque la tumeur est très-volumineuse, quand des phénomènes inflammatoires se sont montrés, il y a une tumeur plus ou moins volumineuse qui présente de l'expansion et un *bruit de souffle double* caractéristique isochrone au pouls et correspondant aux deux temps de la pulsation. Certains anévrysmes du creux proplité, les anévrysmes de l'orbite, sont dans ces conditions, et jusqu'ici leur diagnostic n'a présenté aucune difficulté.

On diagnostique souvent un anévrysme artérioso-veineux en considérant comment et par quel instrument la plaie cause de l'anévrysme a été produite.

Tous les anévrysmes sont susceptibles de causer des lésions de voisinage, tels que des compressions de nerfs ou de vaisseaux, ce qui occasionne des douleurs ou des œdèmes; ainsi les douleurs névralgiques, lorsqu'un anévrysme comprime un nerf mixte; l'œdème de l'œil et de l'orbite et les troubles consécutifs de la vision, quand il y a anévrysme artérioso-veineux entre le sinus caverneux et la carotide interne. Quelquefois les anévrysmes causent des douleurs intolérables lorsqu'ils usent par compression les os, d'autres fois ils entraînent des paralysies éloignées, ainsi la paralysie des cordes vocales et l'aphonie, à la suite de la compression du nerf recurrent par un anévrysme aortique; la paralysie des muscles de la jambe, après un anévrysme du creux poplité.

Lorsque des anévrysmes ont été traités par la compression digitale ou par un autre moyen chirurgical, la tumeur cesse de battre,

devient dure et diminue; mais il arrive quelquefois, et des exemples en ont été cités à la Société de chirurgie, qu'un point fluctuant se montre sur la tumeur, sans qu'il y ait de douleurs et de signes d'inflammation; on doit diagnostiquer, dans ces cas, un épanchement de sang, susceptible de se résorber ou de se coaguler.

Un des points délicats du diagnostic des anévrysmes est le diagnostic d'une tumeur anévrysmale enflammée. Mais quand une tumeur existe sur le trajet d'un vaisseau, on doit toujours interroger le malade pour savoir depuis quel moment il porte sa tumeur et si celle-ci a battu. En cherchant d'ailleurs, on trouvera quelques battements. Mayer, au dire de Scarpa, a pu prendre un anévrysme de l'artère fémorale pour une hernie crurale: l'observation apprend qu'après avoir mis à nu la tumeur, il y a senti des battements; s'il eût mieux cherché avant d'inciser la peau, sans doute il eût évité son erreur, en constatant des pulsations. Bérard rapporte qu'en Angleterre un membre a été amputé pour un anévrysme guéri, qui était pris pour une exostose; une pareille méprise est incompréhensible. La plupart des autres erreurs de diagnostic commises ont trait à des anévrysmes faux primitifs, sur le diagnostic desquels une erreur est quelquefois possible, lorsque l'on n'a pas soin de rechercher quelle a été l'origine du mal.

A côté des kystes anérvysmatiques se placent naturellement les dilatations vasculaires, tels que l'anévrysme cirsoïde, les varices et les tumeurs veineuses sous-cutanées accidentelles.

Les anévrysmes cirsoïdes ou varices artérielles se montrent de préférence à la face, au crâne, à l'avant-bras et à la main.

Les *anévrysmes cirsoïdes* sont des tumeurs irrégulières, d'une couleur violacée lorsqu'elles ont un volume assez considérable, sans changement de couleur à la peau quand elles sont petites; elles sont animées de battements isochrones à ceux du pouls, et présentent un mouvement d'expansion qui est la résultante de la diastole artérielle de tous les vaisseaux qui la composent. En explorant le pourtour de la tumeur, on distingue les vaisseaux artériels plus volumineux qu'à l'état normal. Ainsi l'artère temporale superficielle peut avoir le volume d'une grosse plume d'oie, s'il s'agit d'un anévrysme cirsoïde du crâne; l'artère radiale peut être doublée de volume, s'il y a tumeur des doigts. Les anévrysmes cirsoïdes sont réductibles.

Une erreur de diagnostic a été commise pour une de ces tumeurs à la main. Il s'agissait d'une tumeur située dans la région thénar chez

un garçon de dix-huit ans, tumeur mollasse au toucher, sans pulsation apparente et sans changement de couleur à la peau. Le malade assurait qu'il portait sa tumeur depuis son enfance, et que cette grosseur disparaissait dans quelques circonstances, ce qui voulait dire qu'elle était réductible. Dupuytren crut à un lipome et tenta l'opération ; la réductibilité eût pu l'éclairer.

L'anévrysme cirsoïde peut être une modification d'une tumeur érectile, mais il est aussi lié à un traumatisme, et un tel antécédent peut conduire au diagnostic. Le sang ne se coagule pas dans les anévrysmes cirsoïdes, de sorte que ces tumeurs conservent toujours leurs caractères de début.

Les *varices* sont des tumeurs formées par la dilatation permanente des veines ; elles sont reconnues à des tumeurs molles, dépressibles, réductibles, en plaçant les parties dans une situation qui favorise le retour du sang veineux.

Exemptes de toute complication, les varices profondes ne se révèlent que par de l'engourdissement des membres par exemple, lorsqu'ils ont été longtemps fatigués. Les varices superficielles ne provoquent qu'une sensation de chaleur, peu marquée toutefois. Ces dernières varices sont reconnues par la simple inspection. On voit des veines sinueuses se dessiner sous la peau avec leur coloration bleuâtre.

Quelques varices présentent des caractères spéciaux. La *varicocèle* est une tumeur irrégulière, constituée par des cordons parallèles mous et qui diminuent par la pression ou l'élévation des bourses. Un seul fait particulier, et qui n'est pas utile au diagnostic, doit être cité, ce sont les sueurs des bourses. La varice de la veine saphène externe, au niveau du fascia crebriformis, est une tumeur sans changement de coloration de la peau, régulière, molle, réductible, située en dedans des vaisseaux fémoraux, au-dessous de l'arcade crurale. Cette tumeur existe d'un seul côté ou des deux à la fois, se réduit spontanément pendant le décubitus dorsal et reparaît après la réduction, quand même on comprime au niveau de l'anneau crural sur la crête du pubis.

J. L. Petit et M. Nélaton ont observé des varices de l'aisselle. La réductibilité des tumeurs, leur indolence, l'absence de toute induration au voisinage, la reproduction de la tumeur après réduction, ont éclairé le diagnostic de M. Nélaton.

Les *hémorrhoïdes* sont reconnues par l'inspection et d'abord par

les narrations des malades. Cette lésion étant très-fréquente, le vulgaire en a une connaissance à peu près exacte. Au moment où les malades vont à la selle, ils sentent que les bords de l'anus se tuméfient et présentent une mollesse qui tend peu à peu à faire place à une résistance plus grande. Lorsque le chirurgien veut avoir la notion précise de l'état des hémorrhoïdes, il engage les malades à pousser comme s'ils voulaient aller à la selle, et il constate alors une saillie des replis de la muqueuse anale présentant une coloration violacée et une consistance molle. Ces saillies sont réductibles. Plus tard, des phénomènes inflammatoires se produisent; il y a des oblitérations partielles et des ulcérations comme pour les autres varices, et des portions d'hémorrhoïdes deviennent dures; la muqueuse s'hypertrophie et il y a une véritable tumeur.

L'*inflammation des varices* est la phlébite des varices; on la reconnaît en constatant sur une varice quelconque de la douleur, du gonflement et de la rougeur, et même les caractères d'un véritable abcès. Mais ici il y a une erreur à commettre et contre laquelle on doit se mettre en garde. Les varices du membre inférieur enflammées forment des plateaux irrégulièrement durs et au milieu desquels on sent un point manifestement fluctuant; si, le prenant pour un abcès, on l'ouvre, on tombe dans une veine qui n'est pas encore oblitérée, et l'on a donné un coup de bistouri sans profit. On évite l'erreur en considérant l'époque du début de l'inflammation : si, dès les premiers jours, on trouve le point fluctuant, il ne s'agit point d'un abcès. Puis il est dans les attributs d'un abcès d'être douloureux au toucher: si, au point fluctuant, il y a une douleur plus vive que dans le reste de la tuméfaction, un abcès existe, sinon il n'y a que du sang.

Les varices oblitérées par un caillot ne sont pas difficiles à reconnaître; d'abord il y a des varices voisines à la période d'état, puis on retrouve dans les cordons durs la forme approchée d'une varice.

Les tumeurs hémorrhoïdales, ou varices rectales oblitérées, sont reconnaissables à leur forme irrégulière; elles reposent sur une muqueuse boursouflée par d'autres varices hémorrhoïdales. La tumeur est mobile avec la muqueuse, au point qu'elle sort avec celle-ci pendant les efforts de la défécation. La face de la tumeur, en rapport avec les matières qui passent au-devant d'elle, s'ulcère et offre à côté de petits foyers hémorrhagiques des détritus grisâtres, marques

d'un sphacèle superficiel de la tumeur. Jamais le bourrelet hémorrhoïdal n'est pédiculé, et c'est là ce qui le distingue d'un polype du rectum. Enfin, les ulcérations qui existent sur la tumeur ne sont jamais bien profondes, de sorte que l'on ne saurait la confondre avec un cancer ulcéré du rectum. Il y a une anémie hémorrhoïdaire qui pouvait simuler la cachexie cancéreuse ; mais, quand celle-ci accompagne le cancer, les individus ne peuvent pas se tenir debout et ne mangent plus, et leur cancer a déjà détruit les tissus dans une grande étendue, et aucune erreur n'est possible. Un chancre phagédénique du rectum se distingue des hémorrhoïdes parce qu'il y a des condylomes éléphantiasiques autour de l'anus et presque toujours un rétrécissement du rectum, et pas d'hémorrhagies.

La *grenouillette sanguine,* ainsi appelée par M. Dolbeau, est une tumeur veineuse accidentelle ; mais on peut rattacher son existence à une varice des veines de la langue ou à une ancienne tumeur érectile qui prend tout à coup un développement exagéré. Il est facile de reconnaître la grenouillette sanguine dont M. Dolbeau a fourni les premiers exemples bien observés. La tumeur ressemble à une grenouillette ordinaire, avec cette différence qu'elle n'est point transparente et qu'elle est réductible, et que, si l'on y pratique une ponction exploratrice, il sort du sang pur.

Les lymphatiques, comme les artères et les veines, se transforment en kystes : on a vu plus haut les petits kystes formés par les lymphatiques dans l'éléphantiasis. Il reste à parler des adéno-lymphocèles et des varices lymphatiques.

Les *adéno-lymphocèles* sont des dilatations des glandes lymphatiques, qui prennent les caractères des tumeurs érectiles, ou mieux des anévrysmes cirsoïdes. Ce sont en effet des dilatations pures et simples des cavités normales où circule la lymphe. Ces adéno-lymphocèles sont en général le privilége de la jeunesse, et on les rencontre principalement dans les ganglions inguinaux. Le signe caractéristique de cette lésion est une sensation de masses irrégulières, molles en des points, dures dans d'autres, et qui diminuent par la pression sans disparaître complétement. Les efforts et les cris ne font pas augmenter la tumeur ; mais la marche, la fatigue, la font au contraire augmenter ; quelquefois il y a des douleurs que la fatigue exagère, ainsi que cela a été vu chez le malade d'Amussat. Il est ordinaire que la lésion soit symétrique. Le diagnostic de cette lésion doit s'appuyer surtout sur l'état de la tumeur après la marche et sur sa

réductibilité partielle et lente. Il ne faut pas pratiquer de ponction exploratrice dans ces tumeurs, à moins que ce ne soit par ponction et aspiration avec la seringue de Pravaz.

Les varices lymphatiques ne diffèrent des varices veineuses que par le volume et la couleur. Seulement elles se présentent sous forme de réseau ou sous forme de dilatation ampullaire. Tantôt on aperçoit sous la peau des cordons saillants ne présentant pas de changement de coloration à la peau, réductibles et se reproduisant avec la plus grande facilité lorsque la partie où elles siégent est dans une position déclive. Tantôt il y a une petite tumeur arrondie ou plusieurs tumeurs semblables qui, par leur réunion, donnent à la peau un aspect chagriné.

Les varices lymphatiques plus profondes, sous-cutanées, et qui semblent être des variétés d'adéno-lymphocèle, s'annoncent par une tumeur molle, fluctuante, réductible, offrant çà et là quelques points plus durs et devenant tendus pendant la marche. Ici se présentent tous les caractères des tumeurs veineuses, excepté un, la tension de la tumeur pendant les efforts; mais la distinction est très-difficile. Cependant, comme jusqu'ici ces varices lymphatiques profondes ont été vues seulement au périnée et à la région sous-hyoïdienne, et que les tumeurs veineuses n'ont pas de prédilection pour ces régions, le siége de la tumeur pourra éveiller l'attention et solliciter des recherches patientes qui mettront sur la voie du diagnostic.

Les varices lymphatiques superficielles, c'est-à-dire cutanées, ont leur analogue sur les muqueuses, et Beau en a vu sur la muqueuse du prépuce.

En principe, les varices superficielles des réseaux lymphatiques sont des petites tumeurs isolées transparentes. Quelquefois, ainsi que l'ont constaté Michel (de Strasbourg) et Desjardins, elles s'étendent et se rompent quelquefois en donnant lieu à une lymphorrhagie qui dure quelquefois vingt-quatre heures, au dire de Fetzer.

Les varices lymphatiques des troncs sont des cordons, au contraire, et les varices profondes ou adéno-lymphocèles forment de véritables tumeurs. Les deux premières espèces de varices peuvent être ponctionnées avec une aiguille pour extraire du liquide et l'examiner au microscope; la dernière espèce de varices, au contraire, ne doit pas être touchée, sous peine de provoquer une inflammation quelquefois mortelle.

Le liquide que l'on extrait des varices lymphatiques présente, au

microscope, des globules blancs caractéristiques et se coagule comme la lymphe.

Bibliographie. — *Bulletins de la Société anatomique*, t. XXVII. — BINET, Varices et plaies des lymphatiques, thèse, Paris, 1858. — TRÉLAT, Tumeurs lymphatiques (*Bulletin de la Société de chirurgie*, 1864, 2me série, t. V, p. 306). — FOLLIN, Pathologie chirurgicale, t. II, p. 575. — T. ANGER, Des adéno-lymphocèles, thèse, Paris, 1867.

Kystes sanguins.

Les kystes sanguins comprennent des tumeurs enkystées entièrement ou des tumeurs communiquant avec une artère. On désigne encore sous le nom de kystes sanguins des kystes transformés, tels que certains kystes glandulaires, et les hématocèles enkystées des séreuses. M. Virchow a décrit, sous le nom d'hématome, diverses tumeurs, telles que les épanchements sanguins entre la peau et les cartilages de l'oreille, les productions polypeuses sur l'insertion du placenta, et enfin des coagula sanguins dans les gaînes des muscles rompus. Ce sont là des épanchements sanguins simples ou transformés.

Il ne faut considérer comme des kystes sanguins que les tumeurs constituées nettement par une enveloppe adventice et un contenu qui a pour origine le sang.

Les kystes sanguins, qui se peuvent rencontrer partout, sont les anévrysmes faux primitifs. Il en est d'autres qui, plus mal connus, semblent se rattacher à une ancienne hémorrhagie, tels que les kystes des séreuses, et en particulier de la rate et du pancréas, ainsi que des autres glandes du tube digestif.

A. Les anévrysmes faux primitifs ou traumatiques primitifs sont constitués d'abord par un épanchement de sang artériel plus ou moins coagulé, soulevé par des battements isochrones à ceux du pouls et peu réductible, et comme c'est en général après une plaie du tégument que l'on voit apparaître les anévrysmes traumatiques primitifs, il y a une plaie du tégument oblitéré par un caillot noir. Souvent ce caillot se détache pendant les explorations, et une hémorrhagie a lieu. Mais, à ce moment, c'est un véritable épanchement sanguin (voyez chapitre I) et non un kyste; plus tard, au contraire, une mem-

brane fibro-celluleuse se forme, et il y a une tumeur constituée par une enveloppe mince attachée à une artère et un contenu liquide qui se renouvelle plus ou moins vite, le sang artériel.

Ces anévrysmes se reconnaissent à ce qu'ils existent depuis le moment où une blessure a été faite. Une tumeur est apparue, a été comprimée, mais est restée stationnaire et s'est même accrue, puis a acquis ensuite un grand volume proportionné au diamètre de l'artère qu'on suppose avoir été blessée. La tumeur est molle, tendue pourtant, à sa partie la plus saillante, elle offre un mouvement d'expansion ou battement anévrysmal isochrone au pouls. On y entend un bruit de souffle simple correspondant à la pulsation, et l'on peut obtenir une réduction partielle du contenu du kyste.

B. Il y a des épanchements de sang qui s'enkystent, soit après une contusion, soit après une rupture d'une veine; ceux de ces épanchements qui ne se résorbent pas sont le plus souvent le point de départ d'un abcès hématique ou d'un kyste hématique. En revanche, il y a beaucoup de kystes glandulaires dans lesquels une hémorrhagie se produit et où le kyste glandulaire reçoit le caractère d'un kyste sanguin : ainsi quelques kystes du sein, des kystes des bourses séreuses sous-cutanées, les kystes sanguins du corps thyroïde.

Lobstein a décrit des kystes sanguins du dos de la main; Pauli de Landeau en a décrit un qu'il avait vu sur le cou ; Ch. Dufour, et après lui Bruns et M. Dubois (d'Abeville), ont parlé de kystes extra-crâniens contenant du sang et ayant des communications avec les veines ou les sinus de la dure-mère.

Ceci n'est point neuf; tout le monde connaît ces noyaux plus ou moins durs, d'un bleu assez clair, qui existent sur le trajet des veines et qui se développent après un traumatisme. On les voit diminuer et quelquefois devenir fluctuants pour rester permanents. C'est aux mains qu'ils existent le plus souvent, et ce sont ces lésions que Lobstein a décrites. Au crâne, on les a vus également, et ils sont facilement reconnaissables à la petitesse relative de leur volume et à leur relation avec un traumatisme. Lorsque la tumeur a une coloration violacée ou bleue, et quand il n'y a ni réductibilité, ni battements, ni douleur, et surtout quand le mal tend à rester stationnaire, il n'y a aucune erreur de diagnostic possible.

C. L'hématocèle des bourses et l'hématocèle des cordons sont des épanchements de sang enkystés. L'une est due, suivant M. Gosselin, à une hémorrhagie consécutive fournie par les vaisseaux d'une fausse

membrane, et j'ai appelé cette lésion une vaginalite chronique hémorrhagique (1). L'autre est un épanchement de sang enkysté. La rapidité du développement d'une tumeur dans le cordon, son état stationnaire ensuite, éclairent le diagnostic. Si l'épanchement s'était produit dans un kyste du cordon déjà constaté, l'augmentation subite du volume de la tumeur serait le meilleur caractère diagnostique. Ces tumeurs ont une consistance molle, pâteuse; quelquefois, lorsque l'épanchement est ancien, il y a de la fluctuation. Plus loin il sera question davantage de ces tumeurs.

D. Virchow décrit longuement un othématome qui, suivant les auteurs allemands, M. Gudden en particulier, serait dû à un traumatisme capable de décoller le périchondre du cartilage et de favoriser un épanchement sanguin sous-périchondrique analogue au céphalématome. Suivant Laycock, une inflammation pourrait aussi causer cet hématome, et les médecins français seraient assez disposés à rattacher l'othématome aux engelures des oreilles aussi bien qu'à un traumatisme. En effet, c'est chez les aliénés exposés aux intempéries que cet épanchement de sang existe le plus souvent.

Il est rare que le sang épanché s'enkyste; l'othématome simple ou enkysté est une tumeur arrondie, recouverte d'une peau plus ou moins violacée, siégeant sur le côté interne du cartilage de la conque et fluctuante.

Lorsque le mal est très-récent, la peau de l'oreille est rouge, chaude et gonflée.

E. Quoique les épanchements de sang contenus dans les gaînes musculaires ne soient pas des kystes, il faut citer ici néanmoins ces épanchements, qui se limitent et subissent des transformations.

Il y a des hématomes dans les muscles signalés par les auteurs anglais et M. Virchow. Ils sont formés par une masse fibrineuse, friable et cassante; ces tumeurs sont le résultat de conditions diverses, de l'hémophilie chez l'un, d'un traumatisme chez l'autre. On n'a pas reconnu ces lésions sur le vivant, et on les a prises pour des tumeurs de mauvaise nature, ainsi que cela est arrivé à M. Teevan. Cependant, pour en venir à former une masse de fibrine aussi considérable que celles que l'on a vues, il faut que la tumeur ait paru tout à coup et qu'elle soit restée longtemps stationnaire, ce qui éclairera beaucoup le chirurgien. D'ailleurs les tumeurs de ce genre présen-

(1) A. Després, *Diagnostic des tumeurs du testicule*, th. Paris, 1861.

tent une dureté relative assez grande. J'ai vu, dans le service de Robert, un hématome d'une bourse séreuse qui avait une dureté telle que le chirurgien l'a pris pour un séquestre; une fistule permettait d'arriver sur la tumeur et de l'explorer avec un stylet.

Les hématomes anciens, du reste, quel que soit leur siége, sont d'un diagnostic très-difficile. Ainsi une hématocèle ancienne enkystée du péritoine a été méconnue. Des antécédents incertains ne permirent pas de préciser le début du mal, et il y avait dans le petit bassin, en arrière de l'utérus, une tumeur bosselée, dure, volumineuse. L'exploration par le toucher vaginal, le toucher rectal et le palper abdominal n'avait pas permis de constater la moindre fluctuation. Beau et M. Gosselin cependant ne diagnostiquèrent qu'un phlegmon terminé par induration. Cela n'était pas loin de la vérité. En effet, il s'agissait d'un kyste du péritoine contenant des caillots durs, et comme l'hématocèle présente des caractères inflammatoires, on les avait retrouvés dans les antécédents de la malade; de là le diagnostic. Ce fait, le premier du genre observé, sera présent maintenant aux esprits et pourra éclairer dans les cas douteux.

Beaucoup d'autres kystes sanguins existent; on les retrouvera quand il sera question des kystes des séreuses et des kystes glandulaires étudiés par régions. Si les deux cas précédents ont été cités, c'est qu'il est très-difficile de dire encore aujourd'hui s'ils étaient réellement dans une bourse séreuse et dans le péritoine.

Bibliographie. — Lobstein, Anatomie pathologique, t. I, p. 329. — Dufour, Nouvelle variété de tumeur sanguine de la voûte du crâne (*Mémoires de la Société de biologie*, t. III, p. 155). — Paget, Lectures on surgical Pathology, 1853, vol. XI, p. 50. — Virchow, Traité des tumeurs, septième leçon. —Gosselin, Hématocèle rétro-utérine (*Bull. de la Soc. de chir.*, 1re série, t. VIII, p. 105). — Dubois, Tumeur sanguine (*Bull. de la Soc. de chir.*, 1re série, t. X, p. 238).

Kystes des séreuses.

Tous les kystes des séreuses qui ne sont pas congénitaux résultent d'une inflammation ou d'une irritation locale de la séreuse; ni les séreuses des articulations, ni les bourses tendineuses, ni les bourses séreuses sous-cutanées ne font exception.

Les kystes des séreuses, tels que l'hydrocèle, les kystes des gaînes

synoviales, les kystes du péritoine, ont tous une même origine et un même mode de formation. Les kystes séreux des bourses séreuses sont le fait d'une disposition normale exagérée.

Les kystes des séreuses sont des tumeurs d'un volume variable ; généralement uniloculaires, transparents dans la grande majorité des cas, indolents comme tous les kystes, ils ont une évolution longue et restent longtemps stationnaires ; en dehors de toute complication, une ponction exploratrice retire un liquide séreux ne renfermant aucun élément spécial.

L'hydrocèle est une vaginalite subaiguë ou une hydropisie consécutive à un obstacle à la circulation en retour ; on la reconnaît à ces signes caractéristiques que la tumeur a conservé la forme approchée de celle de la tunique vaginale et que la tumeur est transparente.

Les *kystes articulaires* sont plus rares, cependant il en est deux que l'on a rencontrés assez souvent, ce sont les hernies des synoviales, dont la communication avec l'articulation est oblitérée plus ou moins, et des kystes formés par des adhérences oblitérant la communication d'un cul-de-sac de la synoviale articulaire avec l'articulation. C'est au poignet que l'on a vu la première variété, MM. Barwell et Perrin en ont cité des exemples, et c'est dans le cul-de-sac externe de la synoviale du genou qu'a été observée la seconde, dans le service de M. Nélaton.

Les kystes du poignet de ce genre sont petits et très-durs, à cause de la tension des parois par le liquide, et ils se distinguent des kystes synoviaux parce que ceux-ci sont mobiles dans le tissu cellulaire, tandis que les kystes provenant d'une ancienne hernie de la synoviale sont fixes, ils sont transparents et réguliers. Quand la communication avec l'article n'est pas oblitérée, la tumeur se réduit en partie. Aucune douleur n'existe, sauf de la gêne pendant certains mouvements.

Dans les cas d'hydarthrose, quelquefois la synoviale fait hernie et produit une tumeur. Ainsi certains kystes du creux poplité ne sont pas autre chose, et la réductibilité devient le principal élément de diagnostic. D'ailleurs, pendant les mouvements de flexion du genou, la tumeur disparaît. Dans l'extension, au contraire, le kyste est tendu, il soulève l'artère, mais on sent celle-ci bien isolée, ce qui force à repousser toute idée d'anévrysme. Quand le kyste ne communique plus avec l'article, de nombreuses incertitudes existent ;

mais la profondeur de la tumeur et le souvenir de sa réductibilité conservé par le malade éclairent; une ponction exploratrice ne peut indiquer que la nature kystique de la tumeur.

Les kystes développés dans le cul-de-sac de la synoviale du genou sont très-difficiles à reconnaître; cependant, lorsqu'on a constaté que la tumeur n'est pas dans le tissu cellulaire (ce que l'on reconnaît à son immobilité) en faisant fléchir fortement le genou, on voit la tumeur tendue, immobile, s'étaler au-dessous du muscle et reproduire la forme connue du cul-de-sac de la synoviale. Si la communication entre l'article et le kyste n'est pas entièrement oblitérée, si l'on parvient à faire refluer le liquide dans l'articulation, le diagnostic acquiert une certitude absolue.

Les kystes du péritoine, des plèvres et des méninges sont, les uns du ressort de la médecine, tels que les hémorrhagies méningées enkystées, les autres du ressort de la chirurgie, et quelques-uns d'entre eux sont des transformations de lésions antérieures, telles que les hernies. Ce qui sera dit ici n'aura trait qu'aux kystes d'origine inflammatoire, laissant au chapitre Hernies les méningocèles et les spina-bifida, ainsi que les hernies déshabitées.

Les kystes du péritoine sont peu connus, leur mode de formation est obscur; des adhérences cependant paraissent être le point de départ de la formation de kystes. Un des exemples rares de ce genre est un kyste au-dessous du cul-de-sac utéro-rectal qui a été présenté à la Société de chirurgie par MM. Péan et Anger. Il s'agissait d'un kyste volumineux, saillant à la vulve et où l'on pouvait percevoir la fluctuation en combinant le toucher vaginal et le toucher rectal; la tumeur molle était réductible dans la cavité abdominale, où elle se vidait, ainsi que l'a démontré l'autopsie. A l'occasion de ce fait, M. Huguier a parlé d'une malade soumise à son observation. Deux tumeurs existaient, une dans les flancs, à la région hypogastrique, l'autre à la vulve. Celle-ci sortait du vagin, qui semblait l'étrangler; elle avait une coloration rosée, elle était molle, fluctuante et transparente, réductible dans la position horizontale et par la pression. A la suite d'une ponction et d'une injection, la malade a fini par succomber, et l'on a trouvé que la tumeur était un kyste développé dans le cul-de-sac utéro-rectal. Dans les deux cas, on avait reconnu que la tumeur n'était point une rectocèle; en pratiquant le toucher rectal, on avait rejeté l'idée d'une hernie vagino-labiale, parce que la tumeur se réduisait lentement et sans gargouillement; enfin, la com-

munication de la tumeur avec le cul-de-sac péritonéal utéro-rectal était évidente à cause de la réductibilité.

Il existe, dans la collection des *Bulletins de la Société anatomique*, cette riche et précieuse mine, des exemples de kystes sanguins du péritoine, au voisinage de la rate et du pancréas. Ces lésions, d'ordinaire liées à un traumatisme, indolentes jusqu'au moment de leur rupture, échappent à l'observation, et leur diagnostic est excessivement douteux ; ajoutez à cela que plusieurs cas de kystes sanguins du pancréas consignés dans la *Bibliothèque médicale* semblent se rapporter à des cancers que l'on suppose siéger alors dans l'estomac.

On connaît des *kystes multiloculaires du péritoine* qui ont été pris pour des kystes de l'ovaire. Ces kystes, très-nombreux, formés évidemment par le péritoine et siégeant dans la fosse iliaque et sur les ligaments larges, existant depuis plusieurs années, ne pouvaient être distingués d'un kyste ovarique. Aussi une opération d'ovariotomie a été pratiquée par M. Maisonneuve pour une semblable lésion, et la pièce recueillie chez la malade, morte des suites de l'opération, a été présentée à la Société anatomique en 1867.

On décrit, dans les livres modernes, une hydropisie enkystée du péritoine, soit des kystes de l'épiploon, soit des kystes de la paroi abdominale, qui sont connus depuis Morgagni. Lorsque ces kystes sont petits, ils sont mobiles avec la paroi abdominale et bien circonscrits. S'ils sont uniloculaires, on perçoit une fluctuation franche ; s'ils sont multiloculaires, il y a de la fluctuation au niveau des kystes les plus gros. En percutant l'abdomen, lorsqu'il y a un kyste de l'épiploon, on obtient de la sonorité, ce qui tient à la présence des intestins au-dessous de la tumeur.

Les kystes du péritoine sont très-rares, et, en présence d'une tumeur kystique de l'abdomen, on est toujours autorisé à soupçonner ce qui peut se rencontrer le plus souvent, un kyste de l'ovaire et un kyste hydatique. Une ponction exploratrice, en cas de doute, n'éclairerait pas beaucoup si l'on hésitait entre un kyste ovarique et un kyste de l'épiploon ou du péritoine. Cependant, si le liquide extrait était séreux ou sanguinolent et si la tumeur ne se vidait qu'en partie, si en même temps elle n'offrait point de grosses poches fluctuantes, et ne donnait pas de matité absolue, il faudrait songer à un kyste du péritoine plutôt qu'à un kyste ovarique.

Sous le nom de *ganglions*, on désigne des tumeurs formées aux dépens des culs-de-sac synoviaux des membranes séreuses des articu-

lations. Ces ganglions se montrent dans les points où les articulations sont superficielles. Ce ne sont point des hernies des synoviales, ce sont des kystes formés dans l'épaisseur de cette membrane.

Les ganglions sont des tumeurs arrondies sans changement de coloration à la peau, dures, mobiles sous le tégument, transparentes, indolentes, et qui, petites d'abord, croissent avec rapidité et restent stationnaires. Elles sont irréductibles ; cependant, dans certains mouvements du dos du poignet, par exemple, elles s'enfoncent entre les tendons, ce qui simule la réductibilité ; mais si l'on a soin de faire préalablement fléchir le poignet, la tumeur devient fixe et ne diminue par aucune pression, à moins que l'on ne rompe le kyste, et c'est là le traitement que l'on a appliqué quelquefois involontairement, en cherchant à obtenir la réduction.

Il y a des ganglions sur les synoviales tendineuses. D'après les recherches de M. Gosselin et de Foucher, il paraît que des kystes synovipares ou ganglions ont été observés sur les coulisses tendineuses des doigts. Ils étaient fort petits et ressemblaient tout à fait aux ganglions du poignet.

Les bourses séreuses peuvent être le siége d'une accumulation de liquide dans leur cavité, et constituer ce que l'on appelle l'*hygroma chronique*.

Toutes les bourses séreuses accidentelles sont susceptibles de devenir un hygroma chronique ; mais la bourse séreuse prérotulienne est celle qui présente le plus souvent cet accident. Presque toujours ce sont les frottements répétés, les pressions qui changent une bourse séreuse en un hygroma, comme ce sont les mêmes traumatismes qui provoquent la formation d'une bourse séreuse.

L'hygroma, exempt de complication, est une tumeur molle ou dure, suivant l'état de distension du kyste par le liquide. On y constate une fluctuation et même un flot si la tumeur a un volume assez considérable. La peau ne présente pas d'altérations, à moins que la bourse séreuse malade ne soit développée sous une callosité. Cependant, chez les peintres en papier, chez les couvreurs et parqueteurs, on observe sur la peau qui recouvre les bourses séreuses quelques callosités dues à des amas d'épiderme. La tumeur est transparente, irréductible et indolente ; son siége sur un point où l'on sait qu'il existe une bourse séreuse normale ou accidentelle est le meilleur signe distinctif.

Les hygromas peuvent être compliqués d'inflammation, d'épan-

chements sanguins et de fongosités, leurs parois peuvent subir l'hypertrophie fibreuse et s'ossifier; mais ces dernières transformations ne se montrent qu'à la longue.

L'inflammation des hygromas s'annonce par de la douleur, de la rougeur du tégument, une tension plus grande de la poche où est contenu le liquide. Quelquefois, comme dans les inflammations simples des bourses séreuses, il y a un phlegmon diffus qui s'étend assez loin.

Les épanchements sanguins, les fongosités, les ossifications, paraissent être le plus ordinairement la suite de phlegmasie aiguë ou chronique des hygromas.

L'absence de transparence dans un kyste ancien, après une contusion ou après des inflammations successives et légères, indique un épanchement sanguin, mais une coloration violacée de la peau et persistante l'indique également. Quant aux fongosités, il est peu aisé de les reconnaître, à moins que la fluctuation ne soit devenue très-douteuse. Cela est rare, cependant; d'abord parce que du liquide existe toujours dans le kyste, malgré la formation de fongosités; puis, les fongosités elles-mêmes donnent la sensation d'une fausse fluctuation. Ce n'est donc que par exclusion que l'on diagnostiquera des fongosités, et en se fondant sur la longue durée du kyste et sur les inflammations successives dont il aura été le siége.

Les ossifications des bourses séreuses, admises en théorie, ont été vues dans la pratique. Une de mes malades, laveuse, avait sur chaque genou un hygroma qui datait de trente ans : l'un était entièrement ossifié et ne contenait plus de liquide; l'autre contenait encore un peu de liquide et présentait sur sa paroi des plaques dures. L'hygroma du côté droit était aplati, assez régulièrement arrondi et à surface irrégulière; il semblait un corps étranger ou un os enfermé sous la peau. Celle-ci adhérait à la tumeur, qui était assez mobile sur les parties profondes. La malade ne souffrait pas et ses deux tumeurs ne l'empêchaient point de se mettre à genoux.

Une bourse prérotulienne, qui avait subi la transformation fibreuse, lentement comme la précédente tumeur, a été montrée à la Société anatomique. Observée sur le vivant, elle était dure, élastique, mobile sous la peau et n'avait pas contracté d'adhérences. Elle reposait sur la rotule et avait le volume d'un œuf de poule; le mal existait depuis douze ans et était venu à la suite d'une chute sur le genou. La tu-

meur, examinée au microscope, n'était composée que de tissus fibreux et de graisse.

Il y a des *kystes sanguins* des bourses séreuses qui ont pour origine des contusions. Ces kystes renferment du sang qui se prend en caillots ou qui reste fluide et cause une inflammation chronique ou aiguë. Si l'inflammation reste à l'état chronique, il y a un hygroma sanguin qui, à la longue, finit par devenir un hygroma simple. Lorsque le sang est épanché en abondance et se coagule, les signes extérieurs sont une tumeur subitement apparue après un coup et existant au lieu où l'on connaît une bourse séreuse; une ecchymose environne la tumeur et est la marque du traumatisme qui a causé l'épanchement. En pressant sur la tumeur, on constate une crépitation fine, analogue à celle que produit le froissement de grains d'amidon. Les malades ne souffrent pas. Si la bourse séreuse a des parois épaisses, si elle est située profondément, plusieurs de ces signes manquent, et ce n'est que plus tard, lorsque l'on sent un kyste fluctuant ou faussement fluctuant et lorsque l'on remonte à un antécédent traumatique, que l'on peut, en considérant le siége de la tumeur, diagnostiquer une hématocèle d'une bourse séreuse.

Il arrive quelquefois que le sang coagulé, privé de ses parties liquides, forme une masse fibrineuse et donne lieu à une tumeur dure. Dans ce cas, le diagnostic repose sur la marche de la maladie, sur sa très-longue durée et sur le siége de la tumeur, en une région où existe une bourse séreuse normale ou accidentelle.

Auprès d'un grand nombre de tumeurs situées au voisinage d'un os, ou de tumeurs osseuses recouvertes de muscles, des bourses séreuses accidentelles se développent et peuvent causer des incertitudes de diagnostic. Ainsi il a été présenté, à la Société anatomique, une exostose du fémur recouverte d'une bourse séreuse qui avait fait croire à une tumeur cancéreuse renfermant des kystes. Autour des lipomes, on a vu des bourses séreuses véritablement fluctuantes, et qui en eussent imposé au chirurgien si, comme c'est la règle, le lipome très-volumineux eût été méconnaissable.

Les bourses séreuses sous-musculaires sont le siége de kystes tout à fait semblables aux kystes des bourses séreuses sous-cutanées. Au pli de l'aine, au creux poplité par exemple, on a vu des kystes développés dans l'une ou l'autre des bourses séreuses nombreuses qui existent sous les muscles psoas ou sous les muscles du jarret. Comme les bourses séreuses communiquent quelquefois avec l'article, il y a

des kystes qui vident leur contenu dans l'articulation, tandis que d'autres sont irréductibles. Les premiers sont accompagnés d'hydarthrose, les seconds ont un développement brusque, assez rapide à la suite d'un effort, et laissent l'articulation indemne.

La forme de ces kystes réductibles ou non est arrondie, allongée ou ovoïde. Lorsque la tumeur n'est pas très-distendue par du liquide, elle est molle, dépressible, élastique. Le kyste n'est pas mobile sous la peau. Une ponction exploratrice donne issue à un liquide jaune, filant ; quelquefois ce liquide est épais, analogue à de la gelée de pomme. Quelquefois ces kystes s'enflamment; s'ils communiquent avec l'articulation, une arthrite est la suite de leur inflammation. Un kyste qui ne communique pas avec l'articulation est tendu, il acquiert un volume assez considérable, et est susceptible de se rompre sous la peau et de se reproduire. Quand la tumeur est volumineuse et fait saillie sous la peau, on doit rechercher la transparence, qui fait rarement défaut.

Parmi les kystes des coulisses tendineuses, il en est d'exceptionnels : les kystes à *grains hordéiformes.* Ce sont des tumeurs dans lesquelles existent des petits corps d'apparence cartilagineuse, développés sur les parois des kystes et devenus libres ensuite.

On a observé les kystes à grains hordéiformes surtout à la face palmaire du poignet ; j'en ai vu un cas à l'épaule, dans la coulisse bicipitale et sur la gaîne du tendon de l'extenseur du gros orteil. M. Richet en a vu récemment un dans la coulisse tendineuse du psoas.

Les kystes du poignet se développent lentement ; le poignet augmente d'abord de volume. Si à ce moment on presse sur le point tuméfié, on provoque plus ou moins de douleur et l'on produit une crépitation qui ressemble au bruit de collision de grains de riz à moitié cuits. Plus tard, deux tumeurs se montrent, l'une au-dessus, l'autre au-dessous du ligament annulaire antérieur du carpe. Ces tumeurs sont arrondies ; rarement, au moins pendant les premiers mois de l'existence de la tumeur, la peau change de coloration. En pressant sur les deux tumeurs, on fait refluer de l'une dans l'autre le liquide et les corps riziformes avec un bruit caractéristique. Les tumeurs sont fluctuantes ou pâteuses et élastiques, quelquefois il y a des petites tumeurs secondaires du côté du pouce ou de l'index, qui communiquent avec la tumeur principale occupant la paume de la main. Sur les tumeurs anciennes ou sur les tumeurs où une ponction a causé une inflammation, la peau est violacée.

Les tumeurs profondes, telles que celles qui siégent sous le deltoïde ou sous le jumeau interne, ne sont pas bilobées, mais elles offrent encore la crépitation caractéristique. Les kystes des doigts sont bilobés ou multilobés s'ils se montrent à la face palmaire des doigts ; à la face dorsale, la tumeur offre une seule loge, et comme la peau est mince, elle prend de bonne heure une coloration violacée. Ces tumeurs ont souvent un contenu analogue à de l'empois ; elles sont une transformation de kystes à grains hordéiformes ; on y trouve de la mollesse et de la fluctuation.

A la Société de chirurgie, en 1867, un lipome de la paume de la main a été confondu avec un kyste à grains hordéiformes, à cause d'une fluctuation apparente et d'une crépitation analogue à celle qu'on observe dans les kystes synoviaux. Une incision exploratrice a été faite par M. Boinet, et la nature du mal a été reconnue.

Kystes multiples.

Il y a des *kystes multiples*, c'est-à-dire des kystes que l'on pourrait croire généralisés. On a vu des malades avoir plusieurs kystes séparés, dans les ligaments larges et dans le péritoine ; enfin, les Bulletins de la Société anatomique renferment une observation de kystes multiples : il avait été trouvé, à l'autopsie d'un cadavre, à la fois des kystes sous-péritonéaux du foie, des kystes multiples du rein et des kystes glandulaires dans la cavité du col utérin. On n'a point reconnu sur le vivant de kystes multiples autres que des kystes des bourses séreuses prérotuliennes, des bourses séreuses accidentelles. Le diagnostic ne peut être formulé ici que dans ce précepte : toutes les fois qu'il y a des kystes multiples, chacun d'eux a les caractères qu'il aurait s'il était seul, ce qui revient à dire que rien ne ressort de la multiplicité de kystes divers.

A propos des tumeurs causées par des parasites, il sera question des kystes hydatiques multiples.

Bibliographie. — Pean, *Bulletin de la Société de chirurgie*, 1863, 2e série, t. IV, p. 56. — Huguier, même recueil, p. 61. — Velpeau, De la contusion (thèse de concours, 1834). — Hypertrophie de la séreuse prérotulienne (*Bull. de la Soc. anatomique*, 1855, t. X, p. 363). — Foucher, Mémoire sur les kystes du creux poplité (in *Arch. de méd.*,

5e série, t. VIII, p. 313); Kystes généralisés (*Bull. Soc. anat.*, 1865, t. X, 2e série, p. 139); Kystes synovipares (*Bull. Soc. anat.*, 1854, p. 304). — Boyer, Traité des maladies chirurgicales, t. XI, p. 9. — Michon, Des kystes au poignet. Paris, 1851.

Kystes des os.

Les *kystes des os* sont très-rares. On a rencontré des abcès des os contenant un liquide séreux ou purulent; ce sont là des kystes, mais comme le caractère de la tumeur est celui d'une inflammation chronique, il vaut mieux placer ces lésions comme cela a été fait au chapitre Abcès. Les os peuvent renfermer des hydatides, des productions fibreuses ou de la nature de l'enchondrome. Ces deux espèces de tumeurs trouveront leur place dans les chapitres qui ont trait aux hypertrophies et aux parasites. Les véritables kystes des os sont les collections séreuses dans les sinus des fosses nasales et certains kystes dentaires formés autour d'une dent supplémentaire. Les kystes multiloculaires des os, tel que celui qu'a représenté M. Nélaton dans la *Pathologie chirurgicale*, semblent être des enchondromes des os transformés. Lorsque ces kystes existent, on voit l'os augmenter progressivement de volume; la tumeur, très-dure d'abord, finit par s'amollir, et en pressant sur le point culminant de celle-ci, on sent plier une lamelle osseuse, ce qui produit un bruit semblable au bruit que l'on perçoit en pliant une feuille de parchemin. Si l'on fait une ponction exploratrice à travers la paroi osseuse même, on amène un liquide filant et visqueux ou sanguinolent.

Les kystes développés dans la mâchoire supérieure gênent la respiration nasale; les kystes développés dans la mâchoire inférieure compriment les nerfs dentaires et causent des névralgies rebelles. Il est très-difficile de distinguer un kyste dentaire d'une tumeur fibreuse ou d'une tumeur à myéloplaxes. Cependant, on peut dire que, pour une durée égale, les kystes sont moins volumineux et qu'ils ne s'accompagnent d'aucune douleur spéciale autre que des douleurs dues à la compression. On ne doit pas se fonder sur la présence de toutes les dents pour inférer qu'il ne s'agit point d'un kyste dentaire. Quelquefois cependant, lorsqu'une dent n'a jamais poussé, il est probable que c'est elle qui est logée dans la mâchoire et est entourée d'un kyste (1).

(1) Mayor fils a enlevé une tumeur du maxillaire inférieur qui avait été prise pour

Bibliographie. — Dupuytren, Leçons orales de clinique chirurgicale. — Forget, Des kystes des os maxillaires. Paris, 1840. — (Voyez aussi Legouest, *Bull. de la Soc. de chir.*, 1862, 2e série, t. III, p. 345 et 356). — Mayor, Kyste multiloculaire de la mâchoire inférieure (*Bull. de la Soc. de chir.*, 1857, 1re série, t. VII, p. 159).

§ III. — Tumeurs hypertrophiques.

Les tumeurs hypertrophiques ou hyperplasiques sont une augmentation du volume des éléments d'une partie ou leur multiplication, d'où il résulte la formation de membranes de cavités et de tissus achevés. L'hyperplasie homologue, l'homœomorphisme, sont des mots qui expriment à peu près la même chose que le mot hypertrophie, mais ils ne précisent pas la nature du produit nouvellement formé, parce que l'on s'est servi de ces termes pour désigner l'élément anatomique plus que le tissu nouveau. En effet, l'homœomorphisme comprend à la fois les épithéliomas cancéreux et les cors aux pieds et autres productions épidermiques. Les auteurs allemands et Billroth en particulier ont même ajouté, pour les comparer aux épithéliomas, les kystes sébacés.

A prendre les hypertrophies toutes faites, on constate que dans un bon nombre de cas elles ont eu pour origine une inflammation ou une irritation ; qu'elles sont un produit de l'inflammation transformé, ou même qu'elles sont dues à une substitution d'un élément gras à des tissus normaux. Et quand l'inflammation se cicatrise, quand le travail organisateur est accompli, s'il n'y a point eu de pertes de substance par le fait d'une suppuration, d'une nécrose ou d'une résorption, l'hypertrophie est constituée par de la graisse du tissu fibreux ou

un cancer, parce qu'une fongosité s'était montrée au niveau d'une dent arrachée, en même temps que la branche horizontale de la mâchoire acquérait un volume considérable et qu'en pressant sur l'os on sentait la crépitation caractéristique décrite par Dupuytren. Ce qui avait surtout fait concevoir l'idée d'un cancer était la marche rapide du mal et les douleurs extrêmement vives qu'éprouvait le malade. L'âge de cet homme (quarante-huit ans), l'état de la tumeur qui était un kyste multiloculaire, avec des parois ostéo-fibreuses, donne à penser qu'il s'agissait là d'un enchondrome transformé, et que c'est là une de ces tumeurs qui sont sur la limite des hypertrophies et des cancers.

osseux. De la sorte, le cachet de l'hypertrophie est un tissu organisé, achevé comme un os, une aponévrose ou le pannicule charnu sous-cutané, et les types d'hypertrophie sont le lipome, les tumeurs fibreuses ou fibromes, les verrues et végétations, et les ossifications et exostoses.

Il y a des hypertrophies symétriques qui apparaissent en dehors de toute inflammation et qui semblent être un excès de développement: ainsi quelques lipomes, certaines exostoses, certaines hypertrophies glandulaires. Celles-là commencent quelquefois comme des hypertrophies et se terminent comme des cancers. Mais ce sont surtout les hypertrophies glandulaires d'un seul côté qui présentent cette particularité. Aussi peut-on dire que la limite entre les hypertrophies glandulaires et les cancers est peu marquée dans quelques cas, puisque l'adénome ou hypertrophie glandulaire peut être à un moment donné un cancer.

L'hypertrophie des tissus est fibreuse, graisseuse ou osseuse. Les hypertrophies fibreuses du derme des muqueuses sont un polype fibreux, celles du derme cutané sont les végétations et le molluscum éléphantiasique. Les hypertrophies glandulaires sont des hypertrophies fibreuses, avec ou sans adénome, et des polypes muqueux glandulaires, tels que ceux des fosses nasales et de l'utérus. L'hypertrophie du périoste est une exostose ou un enchondrome. De cette proposition il résulte que les tumeurs hypertrophiques peuvent être divisées ainsi :

1° Lipomes;

2° Fibromes ;

3° Ostéomes ou exostoses, dans lesquels sont compris les enchondromes des os ossifiables ;

4° Hypertrophies glandulaires.

Le caractère général des hypertrophies est de se développer avec lenteur sans altérer en rien la santé générale, à moins que par leur volume les tumeurs hypertrophiques ne gênent un organe important dont elles suspendent ou modifient les fonctions ; à moins que par leur poids elles ne fatiguent les malades ou ne causent, par suite de frottements répétés, des excoriations ou des inflammations locales.

Lipomes.

Les lipomes peuvent exister dans toutes les régions où il y a du tissu cellulaire. Il y a des boules graisseuses sous-péritonéales qui sont les hernies graisseuses à l'ombilic et à l'arcade crurale. Il y a des lipomes dans la fosse iliaque. Des lipomes profonds entre les couches musculaires et dans le fond de l'orbite ont été observés ; mais la majorité des lipomes existe dans le tissu cellulaire sous-cutané ou sous-aponévrotique du tronc et des membres.

Jobert et M. Nélaton ont vu des lipomes dans les os, et à cette mention il faut ajouter que c'était dans un point primitivement enflammé.

Les lipomes sous-cutanés sont des tumeurs multilobées en général, de forme plus ou moins régulière, soulevant la peau saine, à moins que le lipome ne soit très-volumineux. Quant la tumeur est exclusivement constituée par de la graisse et un peu de tissu cellulaire, elle est pâteuse, présente des lobes mous et offre de la fausse fluctuation ; quelquefois, quand les lobules graisseux du lipome sont peu serrés, on sent une sorte de crépitation due au frottement de ces lobules ; ce signe a été jugé très-important par Morel-Lavallée. Le mal est venu très-lentement, et il n'y a aucune douleur spontanée ou provoquée. Quant le lipome est très-volumineux, ses lobes augmentent en proportion de son accroissement, et les cloisons du tissu cellulaire qui séparent les pelotons graisseux hypertrophiés donnent quelquefois la sensation de masses plus dures. Il est de ces lipomes qui adhèrent par des tractus celluleux à la face profonde du derme et le plissent. En quelques points, on voit sur la peau des veines sous-cutanées dilatées, ce qui est causé par la compression exercée sur les veines par la tumeur. Ce phénomène n'a lieu que pour les lipomes un peu gros.

Il y a des lipomes qui se pédiculisent, ce sont en particulier ceux qui se développent dans le derme et sont de bonne heure adhérents à la peau.

Les lipomes peuvent être multiples ; on les a vus symétriquement disposés, ainsi que l'ont signalé Cooper, Marjolin, Paultrier et Foucher. Morel-Lavallée a parlé de lipomes symétriques des deux jarrets ; ils étaient profonds, situés entre les coulisses des tendons, et devenaient plus saillants pendant certains mouvements que faisaient le malade.

Le volume des lipomes n'a pas de limites. Depuis Rhodius, on cite des cas de lipomes de 30 à 10 kilogrammes. Malgré leur volume, ces tumeurs gardent toujours les mêmes caractères; cependant quelquefois des bourses séreuses ont pu se développer entre le lipome et la peau. On a vu la peau tellement amincie qu'elle semblait sur le point de se rompre. Dans un cas que j'ai observé à l'hôpital des Cliniques, la peau était même ulcérée ; on apercevait au fond de la plaie une grosse masse jaune rougeâtre, recouverte çà et là de quelques bourgeons charnus, et les bords de l'ulcère étaient décollés. Malgré cela, il a été facile de reconnaître un lipome ; la tumeur qui siégeait à l'épaule datait de plus de sept années et elle avait le volume d'une tête d'enfant ; on retrouvait sur les points non ulcérés les caractères francs du lipome.

On ne peut confondre les lipomes qu'avec des kystes, des abcès froids ou des cancers. Les kystes capables d'être confondus avec des lipomes sont les kystes sous-cutanés ; or, ceux-ci sont généralement bien arrondis et tendus ; les abcès froids sont plus difficiles à reconnaître dans quelques cas, et on peut les prendre pour des lipomes, d'autant plus que ceux-ci contiennent quelquefois, avec peu de liquide, des grumeaux dans leur intérieur et que cela donne la sensation de lobules.

Voici un fait de lipome en nappe où le diagnostic a pu être fait à la longue, après bien des hésitations :

« Une jeune fille, depuis trois ans, éprouvait des douleurs violentes à la partie interne de la cuisse, du genou et de la jambe, lorsque parurent dans ce point deux tumeurs molles, situées l'une au-dessus de l'autre. On diagnostiqua un abcès, suite d'affection des os, et l'on fit des onctions avec la teinture d'iode sans résultat. Ces tumeurs qui, par leur réunion, n'en formaient plus qu'une lorsque M. Huguier les observa, étaient souples, douces au toucher, avec quelques points résistants ; elles étaient très-douloureuses. M. Huguier s'arrêta à l'idée d'un lipome en nappe et se décida à l'enlever. »

Ce fait est exceptionnel par rapport aux douleurs qu'éprouvait la malade : ce n'est pas la règle dans les lipomes. Aussi pensé-je qu'il pourrait bien y avoir eu des filets nerveux compris et étranglés dans la tumeur.

En cas de doute entre un lipome et un abcès froid, une ponction exploratrice est très-acceptable, d'autant mieux que le traitement peut suivre immédiatement la ponction.

Le cancer peut être reconnu plus facilement et distingué d'un lipome à cause du développement rapide des tumeurs cancéreuses ; mais il y a certaines tumeurs fibro-plastiques qui croissent lentement et qui peuvent acquérir un volume égal à celui des gros lipomes, avec cette particularité, commune à l'une et à l'autre tumeur, que le mal, stationnaire d'abord, croît avec rapidité en une année. M. Nélaton a proposé un bon moyen d'arriver au diagnostic : on ponctionne la tumeur avec une aiguille à acupuncture et l'on cherche à faire mouvoir sa pointe dans tous les sens ; s'il s'agit d'un cancer, l'instrument peut se mouvoir dans la tumeur ; s'il s'agit d'un lipome, les mouvements sont impossibles ou à peine étendus.

Il y a des lipomes rares ; tel est ce lipome congénital en nappe, s'étendant de la nuque au sacrum, que M. Hervez de Chégoin a enlevé. Lyford dit avoir vu un lipome qui était descendu de la paroi abdominale sur la cuisse, mais ce fait et d'autres de déplacement du lipome qui se pédiculise n'a qu'une importance médiocre au point de vue des signes. Au contraire, il y a des lipomes susceptibles d'être singulièrement méconnus, ce sont les lipomes de la main. Trois cas ont donné lieu à des erreurs de diagnostic. Dupuytren a cru voir un lipome de la main dans une tumeur veineuse parce qu'il n'avait pas cherché la réductibilité. Robert a confondu une tumeur graisseuse avec un anévrysme cirsoïde en faisant la même faute. Enfin, M. Bonnet et plusieurs membres de la Société de chirurgie ont cru qu'un lipome de la main était un kyste à grains riziformes. Il y avait une crépitation trompeuse ; mais il eût fallu se rappeler que les lipomes à petits lobules peuvent présenter de la crépitation, et que les kystes du poignet sont tendus, durs, et offrent dans la main une forme arrondie que ne présentait pas le lipome. Enfin, la fluctuation était fausse ; seulement, en pressant sur la tumeur, on sentait manifestement un bruit analogue à celui que produit le passage des grains riziformes d'une poche dans une autre : c'était un lobule graisseux qui passait sous une arcade fibreuse.

Il y a des lipomes dans les kystes séreux. M. Broca, en présentant un lipome qu'il avait enlevé à la région prérotulienne, disait que la bourse séreuse pouvait avoir subi une transformation graisseuse, comme on voit des sacs herniaires déshabités se remplir de pelotons graisseux. Un lipome situé juste au lieu et place d'une bourse séreuse peut être méconnu ; en effet, on a observé des hypertrophies fibreuses et des tumeurs fibro-plastiques des bourses séreuses. La longue

durée du mal et la mollesse relative de la tumeur doivent conduire au diagnostic.

Entre les lipomes contenant une certaine quantité de tissu fibreux et les fibromes, il y a une espèce de tumeur hypertrophique qui renferme à la fois de la graisse et du tissu fibreux : ce sont les lipomes fibreux, les lipomes dits molluscoïdes.

Les lipomes fibreux sont généralement plus ou moins adhérents à la peau qu'ils distendent inégalement pendant leur développement. Ces lipomes n'acquièrent généralement qu'un petit volume ; leur consistance dans les points où la peau est amincie est celle des autres lipomes. On pourrait les confondre à leur début avec deux affections rares : les névromes des extrémités terminales des nerfs et les tumeurs des glandes sudoripares. Mais ces névromes sont des tumeurs douloureuses et elles sont plus petites et plus dures que les lipomes fibreux. Les grosses hypertrophies des glandes sudoripares sont des indurations en nappe mobiles avec la peau et assez régulièrement aplaties, et quand le mal a duré un certain temps, la peau prend une coloration un peu violacée lorsqu'une ulcération apparaît.

Ce que les chirurgiens de la Société de chirurgie ont appelé les lipomes molluscoïdes ne sont autre chose que des fibromes molluscum contenant de la graisse, et l'on doit même restituer à ce genre de tumeurs un bon nombre des observations anciennes de lipomes et de tumeurs dites éléphantiasiques pédiculées des grandes lèvres.

Des lipomes dans les muscles ont été observés à la langue. On connaît des tumeurs graisseuses et fibreuses des muscles, sans compter l'hypertrophie graisseuse avec atrophie de ces organes.

Les deux lipomes de la langue observés par M. Laugier et Follin ont été facilement reconnus : la tumeur était molle, lobulée, indolente, et s'était développée en un temps assez long. On voyait à travers la muqueuse distendue la coloration jaunâtre des pelotons graisseux.

Des tumeurs graisseuses et fibreuses du muscle sterno-mastoïdien ont été trouvées à l'autopsie d'un malade atteint de lipomes et de fibromes multiples. Ces tumeurs étaient petites.

L'hypertrophie graisseuse des muscles paraît être une altération en rapport avec des troubles du système nerveux cérébro-spinal. Jaksh, Berend, MM. Duchesne (de Boulogne) et Stofella ont signalé des exemples de cette maladie, qui semble exister de préférence sur les membres inférieurs. Dans plusieurs cas les muscles du mollet étaient gros

comme des têtes d'enfants, et avec cela le membre était si faible que la marche était impossible. C'est sur de jeunes sujets que ces hypertrophies existent. Quoique ces lésions soient des tumeurs graisseuses, il faudrait bien se garder de les comprendre dans les lipomes francs comme on l'a fait, ce sont des dégénérescences graisseuses qui ne persistent pas à l'état de tumeur.

De ce qu'il y a des *lipomes multiples*, il ne résulte pas que cette tumeur se généralise à la manière du cancer.

M. Broca a présenté à la Société de chirurgie un fait singulier qui peut inspirer quelques doutes, mais qui néanmoins ne prouve pas la généralisation du lipome. En effet, il s'agissait d'un homme à qui Bauchêne avait enlevé un lipome en 1823 et qui depuis avait été couvert de lipomes, 2080, au dire du présentateur. De ces tumeurs, les unes étaient cutanées et les autres sous-cutanées, à tel point que l'on peut considérer cette observation comme un mélange de lipomes multiples et de molluscum. Le malade est mort à soixante-dix ans; ses lipomes présentaient une trame de tissu conjonctif et de la graisse; quelques muscles étaient graisseux. Ce malade avait vécu quarante-sept ans avec ses lipomes.

Bibliographie. — Huguier, Lipome en nappe (*Bull. Soc. de chir.*, 1re série, t. VIII, p. 165 et suiv.). — Hervez de Chégoin, idem. — Broca, Lipome prérotulien (*Bull. Soc. de chir.*, 2e série, t. I, p. 229). Boinet, Lipome de la main (*Bull. Soc. de chir.*, 1867). — Duchenne (de Boulogne), Hypertrophie graisseuse des muscles (*Arch. de méd.*, 1868, n° de février); et sur le même sujet. — Stofella, Vierteljahrschrift, 1865, p. 57). — Broca, Lipomes multiples (*Bull. Soc. de chir.*, 1863, t. III, 2e série, p. 243).

Fibromes.

Les fibromes comprennent les fibromes sous-cutanés ou situés autour ou à l'intérieur d'un organe primitivement enflammé, les polypes fibreux des muqueuses, le molluscum, les polypes cutanés ou végétations.

Les *fibromes* sous-cutanés sont les plus rares de tous; ils se développent lentement, conservent toujours, à partir de leur début, une forme plus ou moins arrondie. Ils sont très-durs, élastiques et régu-

liers; ils n'adhèrent point à la peau. C'est sur la paroi antérieure de l'abdomen et au cou qu'on les a rencontrés. Leur diagnostic est facile, en raison de leur rareté, de leur état d'isolement complet, et de leur remarquable indolence. Les tumeurs celluleuses enkystées étudiées par Dupuytren sont encore aujourd'hui l'objet de légitimes doutes; il est dit, dans les observations, que les malades éprouvaient des souffrances vives. Ceci irait assez bien avec l'idée d'un névrome, mais Dupuytren lui-même rejette cette supposition, et l'on ne peut aujourd'hui songer qu'il ait vu autre chose que des petits fibromes molluscum, tels que les a décrits et représentés M. Virchow.

Il y a des fibromes profonds : les uns sont les névromes, les autres sont les corps fibreux de la fosse iliaque, et les corps fibreux de l'utérus; de tous ces fibromes, le plus exceptionnel est le fibrome de la fosse iliaque observé par M. Chassaignac, et les fibromes des grandes lèvres.

Les *névromes* fibreux ont de nombreux points communs avec les névromes où prédominent des éléments nerveux, et les névromes fibroplastiques. Seulement leur développement a été moins rapide et ils sont moins douloureux. Lorsqu'un névrome est petit, il forme une tumeur isolée, ovoïde, sans adhérence à la peau, et mobile dans le sens transversal par rapport à la direction du nerf. Il y a peu de douleurs, mais quand la tumeur augmente, quand la tumeur est très-appréciable, il y a des douleurs qui reviennent par accès et pendant lesquels le névrome augmenterait, disent quelques malades. Ces douleurs ont pour caractère de suivre la direction du nerf, d'augmenter quand on presse la tumeur et de cesser ou de diminuer quand on comprime le nerf au-dessus du névrome. Cependant, il est des malades qui ont de gros névromes et n'ont de douleurs qu'à l'extrémité des nerfs, à la main par exemple, s'il y a un névrome du nerf médian au pli du coude.

Il a été trouvé du reste, sur le cadavre, des névromes multiples qui semblaient n'avoir occasionné rien de particulier. Un exemple de ce genre a été montré à la Société anatomique et était le pendant du fait de névromes multiples du périnée observés par M. Passavent.

Divers troubles existent quand le névrome est sur un nerf de sensibilité spécial, sur le nerf optique, trijumeau ou pneumogastrique. Ici la cécité, là une névralgie trifaciale. Mais le diagnostic de ces névromes est pour ainsi dire impossible, et l'on n'y peut arriver que par voie d'exclusion. Un névrome du nerf optique cause des troubles

visuels et une exophthalmie. Bohm a trouvé un névrome que rien ne pouvait faire soupçonner, parce qu'il n'y avait point d'exophthalmie. Velpeau a enlevé un œil pour un névrome du nerf optique qui avait causé l'exophthalmie et un trouble léger de la vision. A l'ophthalmoscope, on ne trouve dans tous ces cas qu'une atrophie des vaisseaux de la papille quand la vision est affaiblie.

MM. Verneuil et Valentine Mott ont décrit un fibrome des nerfs sous le nom de *névrome plexiforme* et de pachydermatocèle: une tumeur formée par de petits mamelons irréguliers disposés en séries inégales et recouverts par place de poils; l'ensemble des mamelons avait deux ou trois pédicules peu marqués. La tumeur était congénitale, indolente et insensible au toucher.

On connaît des névromes traumatiques: les *névromes d'amputation.* On les soupçonne à des douleurs vives qu'éprouvent les amputés, et on les constate quelquefois en sentant une tumeur très-douloureuse au toucher, au niveau du point où sont les vaisseaux et les nerfs, dans les lambeaux.

Tous les fibromes peuvent présenter, à leur intérieur, des points plus ou moins ramollis, des kystes même, mais ce serait vouloir pousser le diagnostic hors des limites du possible que de prétendre, par un signe extérieur, préciser ce qu'il y a dans des petits fibromes.

Il y a des fibromes disséminés qui sont: l'hypertrophie du tissu cellulaire péri-épididymaire, des cloisons fibro-celluleuses de la mamelle, l'hypertrophie de la prostate.

A. La *tumeur fibreuse péri-épididymaire* résulte d'inflammations successives de la tunique vaginale et de l'épididyme ; elle acquiert lentement son développement, elle est indolente. Quelquefois on trouve, dans les antécédents du malade, une blennorrhagie et une orchite, ou simplement un peu d'hydrocèle. La tumeur environne l'épididyme ; elle est dure, indolente et empêche les malades d'éprouver la sensation caractéristique due à la compression du testicule. En aucun point on ne sent la tumeur limitée et bosselée, ce qui permet de repousser l'idée d'un kyste ou de tubercules testiculaires. Il y a quelquefois des récidives d'inflammation et des phases de mieux ; les tumeurs hypertrophiques sont celles que l'on prend le plus souvent avec les tubercules du corps du testicule et les orchites chroniques pour des testicules syphilitiques.

B. L'*hypertrophie fibreuse de la mamelle* n'est pas le fibrome diffus de M. Virchow (cet auteur en effet rattache à cette maladie des tumeurs

qui s'atrophient et produisent une rétraction du sein). C'est une hypertrophie dont le type est une augmentation symétrique du volume des deux seins sans changement appréciable de la consistance de la mamelle. Cette maladie est l'apanage de la jeunesse. M. Manec en a observé un bel exemple en 1859, et M. Sacaza a représenté dans sa thèse inaugurale le dessin des deux mamelles hypertrophiées. J'ai examiné moi-même la pièce, le tissu mammaire était blanc, dur, les vaisseaux étaient dilatés, ainsi que les conduits galactophores, et les acini étaient entourés de tissu fibreux très-abondant.

Avec les hypertrophies des seins, il y a un dépérissement de la santé, des douleurs gastralgiques; est-ce un phénomène purement nerveux ? On ne sait; mais il est certain que les malades s'affaiblissent.

Quand une tuméfaction mammaire commence à la période de la ménopause, il faut éloigner l'idée d'une hypertrophie mammaire, à moins qu'il n'y ait des poussées inflammatoires successives et des écoulements par le mammelon. L'hypertrophie alors est supposable à titre de transformation des produits de l'inflammation.

C. *L'hypertrophie de la prostate* est encore une lésion qui reconnaît pour origine une inflammation ou une irritation. La vie assise, les excès de coït en effet se retrouvent presque toujours dans les antécédents des individus atteints de cette maladie, sans compter que par l'effet de l'âge la prostate s'hypertrophie presque physiologiquement; le diagnostic des tumeurs hypertrophiques de la prostate est facile par le toucher rectal et le cathétérisme; le toucher rectal donne la sensation d'une tumeur et le cathétérisme apprend que l'urèthre se trouve reporté sur le pubis et dévié dans un sens ou dans un autre, suivant que l'une ou l'autre des moitiés de la prostate est plus hypertrophiée que l'autre.

Il y a des tumeurs fibreuses isolées dans les muscles; la langue et surtout l'utérus sont leur siége de prédilection.

Les *corps fibreux de la langue* sont des tumeurs irrégulières, lobulées, pédiculées, ou des tumeurs ovoïdes assez régulières. Les deux cas observés jusqu'à ce jour ont donné lieu à des erreurs de diagnostic plus ou moins prolongées. M. A. Richard avait diagnostiqué un polype, M. Notta une tumeur syphilitique. Dans les deux cas, le mal était de date très-ancienne, et la consistance dure et élastique de la tumeur devait conduire au diagnostic. Une fois le malade avait été soumis à l'usage expérimental de l'iodure de potassium et l'on avait

résolu l'ablation de la tumeur quand l'inefficacité de l'iodure de potassium avait été constatée.

Les *corps fibreux de l'utérus* sont interstitiels à leur début ; c'est dans le tissu musculaire qu'ils se développent, et ce n'est qu'à la longue qu'ils proéminent du côté du péritoine et du côté de la muqueuse utérine. Beaucoup de corps fibreux passent inaperçus, surtout ceux qui proéminent du côté du péritoine. Quant à ceux qui sont interstitiels, ils causent des douleurs dites expultrices que les malades comparent, lorsqu'elles ont eu des enfants, aux douleurs de l'accouchement. Les corps fibreux interstitiels et les corps fibreux intra-utérins causent des hémorrhagies, les premiers au moment des règles, les seconds au moment des règles et à des époques indéterminées. Les corps fibreux de l'utérus siégeant dans le col peuvent être appréciés par le toucher ; on sent alors, au milieu des tissus mous du col, une tumeur dure et élastique. Les corps fibreux intra-utérins sont difficiles à reconnaître, même par le cathétérisme utérin, et les signes rationnels seuls conduisent au diagnostic. Les gros corps fibreux sous-péritonéaux situés sur la ligne médiane ou à droite et à gauche, mais dans l'hypogastre, sont appréciés par le toucher combiné au palper abdominal. On sent une tumeur régulière, dure, immobile quelquefois lorsqu'elle est enclavée dans le petit bassin. Plusieurs tumeurs peuvent être confondues avec les corps fibreux de l'utérus ; mais le diagnostic sera mieux placé à l'article TUMEURS DE L'ABDOMEN. Lorsqu'une masse dure très-volumineuse peut être sentie par le palper abdominal, si l'on constate que la mobilisation de la tumeur du ventre entraîne l'utérus que l'on explore en même temps par le toucher, on doit diagnostiquer un corps fibreux de l'utérus.

Il y a dans la prostate des *corps fibreux* analogues aux corps fibreux de l'utérus ; ces corps sont réguliers, ovoïdes et semblables à ceux de l'utérus. Leur diagnostic est difficile en tant que corps fibreux ; au contraire, lorsque l'on se borne à reconnaître une hypertrophie partielle de la prostate, on est dans le vrai et l'on peut soupçonner qu'il s'agit d'un corps fibreux. Depuis que l'on connaît mieux les adénomes, il semble résulter que les corps fibreux de la prostate sont des adénomes, mais cela ne change rien au diagnostic clinique.

Des fibromes ont été vus dans les fosses iliaques par M. Chassaignac. Une de ces tumeurs à droite, plus volumineuse que l'autre, était dure, mobile sous la paroi abdominale et ne paraissait pas adhérente aux parties profondes, quoique pendant l'opération on

eût reconnu qu'un prolongement de la tumeur descendait dans le petit bassin. Cette tumeur était libre dans le tissu cellulaire sous-péritonéal. L'autre tumeur plus petite et qu'on a trouvée à l'autopsie était symétriquement placée dans la fosse iliaque gauche, dans le tissu cellulaire sous-péritonéal. La dureté de la tumeur, sa mobilité, permettraient d'arriver au diagnostic dans des cas semblables.

Les tumeurs fibreuses des muqueuses tendent à se pédiculiser et produisent les polypes fibreux de l'utérus, les polypes naso-pharyngiens.

Les polypes fibreux de l'utérus ne sont que des corps fibreux pédiculisés ou des végétations fibreuses sur la surface d'insertion du placenta. Ces polypes ont des caractères qui leur sont communs avec les corps fibreux, et leur diagnostic différentiel n'est possible que quand le col de l'utérus entr'ouvert laisse apercevoir une surface fongueuse, molle, saignant au moindre contact et causant des hémorrhagies rebelles et une leucorrhée quelquefois fétide due à un sphacèle partiel de la tumeur. Les végétations polypeuses de la surface d'insertion du placenta sont caduques et tombent en partie ou s'organisent d'une manière plus solide, et alors présentent à la longue les caractères des autres polypes fibreux.

Les *polypes naso-pharyngiens,* étudiés avec soin de nos jours par M. Nélaton, sont des tumeurs fibreuses développées chez des jeunes sujets et particulièrement du sexe masculin. C'est une tumeur fibreuse des mieux caractérisées, naissant du périoste de l'apophyse basilaire ou du corps du sphénoïde, généralement, et quelquefois du ligament fibreux vertébral commun antérieur, et du périoste des vertèbres au niveau de la seconde vertèbre. Cette tumeur passe inaperçue à son début et n'est guère révélée que par des hémorrhagies nasales intermittentes; plus tard il y a gêne de la respiration. A ce moment, à l'aide de la rhinoscopie, on peut distinguer une petite tumeur rouge qui se montre sur la ligne médiane en haut. Lorsque la tumeur se développe davantage, les narines cessent de laisser passer l'air; la voix est nasonnée, les malades respirent toujours la bouche ouverte. Les hémorrhagies deviennent de plus en plus fréquentes. Si l'on introduit une sonde dans la narine, on est arrêté par un obstacle; le doigt introduit dans la bouche et soulevant le voile du palais sent une tumeur dure, arrondie ou lobulée, occupant l'arrière-cavité des fosses nasales.

Quelquefois le polype, au lieu de s'étendre du côté des fosses nasales et du pharynx, gagne dans les sinus et tend à sortir à travers

l'orbite ou la fosse zygomatique, où il envoie des prolongements, mais comme il se développe en même temps en arrière, il oblitère les fosses nasales, et le diagnostic de tumeurs orbitaires ou préauriculaires reste très-facile si l'on explore la respiration nasale. Il arrive, dans ces conditions, qu'il y a de la surdité et de l'exophthalmie, et ces deux accidents sont occasionnés par la compression exercée sur la trompe d'Eustache et sur l'œil.

Un fongus de la dure-mère sorti par la base du crâne peut faire croire à l'existence d'un polype naso-pharyngien; mais il faut songer que les fongus de la dure-mère, lorsqu'ils ont usé les os du crâne, et lorsqu'ils apparaissent hors de cette cavité, ont une marche excessivement rapide, et que quand il y a exophthalmie en même temps, l'exophthalmie précède souvent l'obstruction des fosses nasales; puis, s'il y a un polype, des hémorrhagies antérieures indiquent sa présence, tandis que le fongus de la dure-mère apparaît peu de temps après que l'on a observé des hémorrhagies. Les tumeurs à myéloplaxes des maxillaires restent longtemps limitées à cet os; elles causent l'exophthalmie et la perforation des sinus du côté des dents ou de la joue en même temps que l'oblitération des fosses nasales, puis leur développement est plus rapide que celui d'un polype naso-pharyngien. Il y a des récidives de polypes qui marchent très-vite, mais le souvenir d'un traitement antérieur est un témoignage irrécusable qui ne permet aucune incertitude.

Il est possible qu'un polype se sphacèle et tombe, mais il se reproduit ensuite; il arrive quelquefois au contraire que le polype devienne fibreux, à la manière d'un ligament ou d'un tissu de cicatrice, et cesse de s'accroître; Robert a cité un exemple de ce genre, et cet état fibreux se reconnaissait à l'aspect blanc nacré de la tumeur.

Des *végétations* qui existent sur les membranes muqueuses sont encore des fibromes ou des hypertrophies du derme; les papilles prennent un accroissement exagéré sans que le revêtement épithélial soit considérablement augmenté; il est proportionné au développement de la papille. Ces lésions naissent à la suite d'une ulcération ou d'une exulcération. Une tumeur végétante ne cause pas de douleurs, si ce n'est quand le sommet ou la base des végétations causent des ulcérations, mais en revanche il y a des troubles fonctionnels causés par la présence de la tumeur. Ainsi les *végétations du larynx* causent d'abord de la gêne de la respiration, puis de la suffocation; lorsqu'on examine le larynx à l'aide du laryngoscope, on aperçoit une tumeur for-

mée par une masse de petites végétations pédiculées ou sessiles, qui oblitèrent plus ou moins la glotte. Cet examen est souvent difficile chez les enfants, où la maladie s'observe le plus souvent, mais grâce au toucher on arrive d'ordinaire à sentir l'orifice supérieur du larynx et les végétations qui l'obstruent. Quand les végétations sont dans le larynx, le diagnostic ne peut être établi que d'après des signes rationnels. Si par exemple une malade, comme je l'ai vu, a des plaques muqueuses végétantes, des cordes vocales et du larynx et si l'asphyxie se prononce, quoiqueles cordes vocales paraissent libres ou peu tuméfiées, on est autorisé à soupçonner des végétations du larynx.

Il ne serait pas inadmissible de considérer les granulations conjonctivales rebelles à tout traitement autre que l'excision, comme des végétations de la muqueuse conjonctivale analogues à toutes les autres végétations qui apparaissent sur une surface autrefois enflammée.

Il y a sur le tégument une série de tumeurs fibreuses plus ou moins analogues à celles qui existent dans les muqueuses et dans le tissu cellulaire. Ce sont le fibrome molluscum et les végétations.

Le *molluscum* est une petite tumeur molle, plus ou moins pédiculée, indolente et faisant corps avec le derme cutané. Lorsque la petite tumeur reste stationnaire, son diagnostic est en général facile, parce qu'ordinairement il y a plusieurs petites tumeurs sur la surface du corps. Mais il arrive quelquefois qu'une de ces tumeurs prend un accroissement excessif et qu'en huit ou dix années elle parvient, comme certains lipomes, à produire une tumeur pédiculée monstrueuse, du poids de 12 kilogrammes, ainsi que l'a vu M. Nélaton. Il est à remarquer que ces tumeurs siégent d'ordinaire dans le dos, de la nuque au bassin. Ces tumeurs sont molles, donnent quelquefois la sensation de la consistance d'une mamelle ; la peau amincie en des points est ridée et quelquefois recouverte de poils. Une coloration violacée existe quelquefois, surtout sur les molluscum des grandes lèvres.

MM. Heyland et Virchow ont constaté, ainsi que M. Nélaton, que dans le cours du développement de la tumeur il y avait des poussées inflammatoires, des périodes de douleurs analogues à celles qui existent dans l'éléphantiasis. Aussi cette tumeur a-t-elle été appelée, d'un commun accord, en France et à l'étranger, *molluscum éléphantiasique*. Il y a, entre le lipome et le molluscum, cette différence symptomatologique que le lipome, même volumineux, est toujours lobulé, tandis que le molluscum est régulièrement mou et a une forme qu'il emprunte à la situation de la tumeur. Ainsi, à la vulve, la tumeur est

allongée ou ovoïde, au dos elle est aplatie. On conçoit en effet que des tumeurs, si lentes à se développer et si indolentes, puissent permettre aux malades de se coucher dessus et d'y éprouver sans dommage des phénomènes de compression. Des vaisseaux veineux se dessinent sur la tumeur, et à son pédicule on sent battre quelquefois des artères assez volumineuses.

Un bon moyen de reconnaître la nature de ces tumeurs consiste à examiner le tronc et à chercher ailleurs de petits molluscum, s'il en existe, et si la tumeur principale a mis des années à acquérir le volume qu'elle a, le diagnostic est confirmé.

Des ramollissements, des kystes, des bourses séreuses périphériques peuvent exister à l'intérieur et autour d'un molluscum, mais cela ne peut induire en erreur. Les kystes sont petits et les ramollissements ne sont pas assez étendus pour tromper. Quelquefois il y a un suintement et de la rougeur sur la surface des tumeurs. Ce signe n'a qu'une valeur relative et indique surtout une période inflammatoire du molluscum.

Les fibromes molluscum sont ordinairement multiples, mais il se peut aussi que les tumeurs apparaissent les unes après les autres, et cela explique pourquoi on a pu dire que les fibromes se généralisaient. M. Vanzetti a présenté à la Société de chirurgie un remarquable exemple de molluscum multiples chez une femme dont la santé était parfaite d'ailleurs : dans le cas observé par le chirurgien italien, en deux mois les tumeurs s'étaient successivement développées par poussées de vingt ou trente tumeurs à la fois. Deux tumeurs situées à la région lombaire avaient acquis en cinq ans le volume d'un poing.

Une malade de soixante-sept ans observée par M. Guibout a présenté des fibromes généralisés qui pourraient être du cancer et qui ne sont pas des fibromes purs. D'abord tous les fibromes ne se sont pas montrés à la même époque ; il y a eu d'abord des fibromes du sein, et c'est dix-huit ans après que des tumeurs multiples se sont montrées sur tout le corps pendant une période de dix-huit mois. Au bout de ce temps, la malade est morte dans le marasme. A l'autopsie, on a trouvé des tumeurs multiples, même dans les muscles et sous le périoste des os du crâne. Les tumeurs contenaient du tissu fibreux et des cytoblastions, dit l'observation ; mais il n'y avait aucune trace de tumeurs dans les viscères vasculaires ni dans les os. Sur le vivant, les tumeurs étaient arrondies, dures, situées manifestement dans le derme. Le tégument à leur niveau était un peu violacé et ne semblait pas leur adhérer. Si l'on rapproche ce fait de l'histoire du malade

couvert de lipomes multiples présenté à la Société de chirurgie par M. Broca, on trouve de nombreuses analogies. Mais ce qui porterait le plus à admettre la nature cancéreuse des derniers fibromes, c'est qu'ils ont apparu comme une éruption et qu'ils se sont développés rapidement jusqu'à atteindre le volume d'une noisette ou d'une noix.

Les *végétations* sont des hypertrophies papillaires du derme, hypertrophies qui portent sur tous les éléments des papilles. Nées à la suite d'une excoriation, d'un chancre ou d'une plaque muqueuse, les végétations se montrent chez l'homme sur le gland, le prépuce ou les bourses, le pourtour de l'anus; chez la femme, aux grandes et aux petites lèvres, au pourtour de l'anus et aux mamelons.

On reconnaît les végétations à une excroissance ramifiée, blanchâtre ou rosée, plus ou moins serrée, supportée par un pédicule large ou étroit, indolente et occasionnant seulement de la gêne. Les végétations causent des exulcérations linéaires sur les points où elles frottent, sur la peau et les muqueuses saines. Quelquefois les végétations tombent seules, principalement celles qui se sont développées pendant la grossesse. Les végétations qui se développent sur des plaques muqueuses sont celles qui sont susceptibles d'acquérir le plus grand développement et qui ont les pédicules les plus larges. Les végétations qui naissent sur des points excoriés sont isolées, pédiculées et étalées comme un chou-fleur.

Les grosses végétations cutanées s'excorient, se recouvrent çà et là de croûtes; quelques-unes de leurs ramifications se sphacèlent, ce qui occasionne des ulcérations au milieu des papilles hypertrophiées.

Il y a des végétations analogues aux végétations cutanées sur la langue, à la face interne des lèvres, dans le vagin, sur l'utérus et sur les plis de l'anus. Les végétations des muqueuses sont toujours blanchâtres et tranchent par leur coloration sur le fond rosé des muqueuses.

Les tumeurs fibreuses hypertrophiques ne se généralisent pas plus que les lipomes; il peut y en avoir plusieurs sur le même sujet. Ainsi des fibromes utérins peuvent se montrer successivement, mais il n'y a pas généralisation.

Bibliographie. — Dupuytren, Tumeur fibreuse enkystée, leçons orales, t. I. — Verneuil, Quelques propositions sur les fibromes (*Soc. de biologie*, 1855, t. II, p. 183). — Guersant, Tumeur formée par des filets nerveux hypertrophiés (*Bull. Soc. de chir.*, t. X, 1re série, p. 219 et 277). — Odier (de Genève), Névromes (*Médecine pratique*, 1803).

— PAGET, Névromes (*The Lancet*, mars 1868). — SHIFFNER, Névromes (*Med. Jahrbucher des osterreich Staates*, 1818, Bd. IV, S. 4, et Bd. VI, S. 4). — HOUEL, Névromes (*Mém. Soc. de chir.*, 1853, t. III). — MAKENSIE, Névrome du nerf optique (*Traité des maladies des yeux*, 568e obs.). — CHASSAIGNAC, Fibrome de la fosse iliaque (*Bull. Soc. anat.*, 1863, 2e série, t. VII, p. 167). — CHEDEVERGNE, Molluscum éléphantiasique (*Gaz. des hôp.*, 1865, p. 65, 70, 87 et 98). — VIRCHOW, Traité des tumeurs, t. I, 13e leçon. — FOLLIN, Traité de pathologie externe, t. I. — HUGUIER, Tumeurs fibreuses du bassin (*Bull. Soc. de chir.*, 2e série, t. I, p. 445). — VANZETTI, Fibrome molluscum (*Bull. Soc. de chir.*, t. VII, 2e série, p. 429). — GUIBOUT, Fibrome généralisé (*Un. méd.*, 1868, 21 juillet).

Sous le nom de *chéloïde spontanée*, Follin a rassemblé les faits antérieurement appelés *kéloïde* par Alibert.

A lire toutes ces descriptions, on est tenté de croire qu'il s'agit de tumeurs de diverses natures, soit d'adénomes des glandes sudoripares, soit des névromes des extrémités nerveuses, soit de dermoïdes congénitaux, tels que ceux observés et décrits sous le nom de taches de naissance. Quoi qu'il en soit, ce qui a été décrit comme chéloïde spontanée est une hypertrophie circonscrite du derme, à contour irrégulier. C'est un molluscum non pédiculé.

La *chéloïde cicatricielle* est une hypertrophie du tissu cicatriciel qui se montre, non-seulement sur la cicatrice des plaies, et principalement des plaies suite de contusions ou de brûlures, après la chute d'eschares plus ou moins étendues, mais encore sur la cicatrice des syphilides et des scrofulides.

On reconnaît une chéloïde cicatricielle à une tumeur molle recouverte de tissu de cicatrice, rouge, violacée ou rosée et indolente, irrégulièrement circonscrite et suivant toujours plus ou moins la direction de la cicatrice. Cette tumeur existe à partir du moment où l'épithélium a recouvert les bourgeons charnus, ou bien peu de temps après la cicatrisation. Quelquefois, à mesure que la couche épidermique augmente, la chéloïde devient plus dure, mais cela est l'exception; le mal reste stationnaire jusqu'à ce que, par une cautérisation ou une excision, on l'ait fait disparaître.

Ce sont les plaies superficielles qui sont le moins rarement compliquées de kéloïde.

Bibliographie. — ALIBERT, Traité complet des maladies de la peau.

— Firmin, De la kéloïde, thèse de Paris, 1850. — Lhonneur, De la kéloïde, thèse de Paris, 1855. — Follin, Pathologie chirurgicale, t. II, p. 60. — Delpech, Des cicatrices difformes résultant des brûlures profondes (*Mémorial des hôpitaux du Midi*, t. II, p. 995). — Paillard, Mémoire sur la cicatrice de chaque degré de brûlure (*Journ. hebd. de méd.*, t. VIII, p. 163). — Hawkins, The verrucous Tumour of cicatrices (*Med. chir. Trans.*, t. XIX). — Follin, Étude sur les végétations des cicatrices et des ulcères (*Gaz. des hôp.*, 18 juin 1849). — A. Desprès, Syphilis : accidents primitifs de caractère particulier (*Bull. Soc. de chir.*, 2e série, t. V, p. 438).

Chondromes.

Certains chondromes ne sont pas constitués par du cartilage pur, mais bien par du tissu fibreux et des cellules cartilagineuses. Les productions cartilagineuses qui se développent sur une épiphyse, ou au niveau d'un point d'ossification supplémentaire, ou au niveau d'un cartilage interépiphysaire, sont les seules qui soient constituées d'abord exclusivement par du cartilage. Aussi ces tumeurs seules méritent-elles le nom d'hypertrophie dans le sens que je lui ai attaché.

Les os du bassin ou de l'épaule, les épiphyses des os longs ou des phalanges, sont les parties où se développe le plus souvent l'enchondrome hypertrophique; tantôt c'est à l'intérieur de l'os que la production se développe, tantôt c'est à l'extérieur. Ces chondromes se présentent en général chez des sujets encore jeunes et mettent un temps long à se développer. On les reconnaît à une tumeur dure, élastique, indolente, à moins que quelque partie importante ne soit comprimée. Ces tumeurs présentent deux marches différentes : tantôt la tumeur s'ossifie et donne naissance à une véritable exostose plus ou moins pédiculée; tantôt, après être restée très-longtemps stationnaire, la tumeur prend un accroissement subit et est susceptible d'acquérir un volume énorme, tel que le montre la figure 9.

Les tumeurs de ce genre sont irrégulières, présentent des lobes durs, conservant toujours leur forme, quelque pression que l'on exerce sur elles; des veines dilatées rampent sous la peau très-amincie; en quelques points on sent une dureté véritablement osseuse, en d'autres points on perçoit une fluctuation obscure, et en pressant on obtient un bruit de craquement et une résistance élastique analogue à celle du cartilage des fausses côtes. La santé générale n'est pas alté-

rée, et il n'y a pas de douleurs. Le malade représenté ici avait sa tumeur depuis sept années, d'après lui; mais il est probable que le mal était plus ancien. Une ponction exploratrice sur une bosselure où l'on sentait de la fluctuation avait été faite; il en était sorti un liquide albumineux, filant. Une tumeur d'un pareil volume, fixée aux os, bosselée et dure, avait été immédiatement reconnue par Velpeau.



Fig. 9. — Chondrome de l'épine de l'omoplate. — Ce malade avait une belle santé et ne se plaignait que du poids extrêmement gênant de sa tumeur.

Dans son travail sur l'*enchondrome du bassin*, M. Dolbeau rapporte douze observations. Sur ce nombre, une est une tumeur cartilagineuse entremêlée de lipomes, une est une périostose du pubis ostéo-cartilagineuse; mais il y a des tumeurs qui ont eu un développement rapide et contenaient dans leur intérieur des kystes et de la matière colloïde. Dans un cas de ce genre, il y avait des antécédents de fa-

mille; de sorte que l'on pourrait dire que ces lésions sont des cancers cartilagineux, suivant l'expression heureuse de Bayle. Ces chondromes passent souvent inaperçus : ainsi on en a trouvé un en arrière du pubis chez une femme morte en couche et qui n'avait pas été reconnu sur le vivant. Mais quand la tumeur augmente et surtout augmente rapidement, il y a des signes de compression sur les vaisseaux et les nerfs, d'où résultent de l'œdème des pieds et des douleurs extrêmement vives dans le bassin.

Quand la tumeur est saillante et qu'on peut l'atteindre, soit par le palper abdominal, soit par le toucher rectal ou vaginal, on sent une masse dure, bosselée, élastique et qui reste toujours fixe. On pourrait confondre cette tumeur avec un kyste multiloculaire de l'ovaire, si l'on ne songeait que ces kystes sont indolents en général, tandis que les chondromes du bassin un peu volumineux causent des douleurs très-vives et de l'œdème des membres inférieurs, sans compter les troubles de la miction et la dystocie, s'il s'agit d'une femme enceinte arrivée à terme.

Chondromes des os longs. — Les chondromes des os longs, tels que le tibia et le péroné, sont des tumeurs qui n'acquièrent pas un volume énorme à cause de leur apparence, ce qui oblige les malades à les montrer de bonne heure au médecin. Néanmoins les deux qui ont été vus à la Société anatomique dans ces dernières années avaient le volume du poing; ils étaient assez réguliers, durs, mais élastiques et présentaient des lobes peu marqués ; dans les deux cas le mal existait depuis trois années, et les malades en faisaient remonter l'origine à un coup.

Chondromes des cartilages costaux. — M. Virchow parle de chondromes des cartilages costaux. Ces tumeurs sont de véritables hypertrophies ; elles restent petites, forment d'abord des tumeurs dures et élastiques, et plus tard des tumeurs dures et de consistance osseuse, car ces chondromes peuvent s'ossifier.

Il y a des *chondromes* dans les *parties molles;* la glande parotide est un siége assez fréquent de cette tumeur. Est-ce parce qu'au voisinage la mâchoire est entourée de cartilages tels que celui de l'apophyse styloïde ou des pièces cartilagineuses de l'oreille, que le tissu cellulo-fibreux qui entoure la parotide peut subir l'hypertrophie cartilagineuse? On ne sait; mais ce qui est certain néanmoins, c'est que les productions cartilagineuses de la parotide se comportent rarement comme des cancers cartilagineux, quoiqu'elles récidivent sur

place. De nombreuses observations de chondromes ou enchondromes de la parotide ou de la région parotidienne ont été publiées, et un des plus récents, bien examiné à la Société anatomique, peut être donné comme exemple : c'est un *enchondrome de la région parotidienne* sous-musculaire. Au-dessous de l'arcade zygomatique, en avant du lobule de l'oreille gauche, appliqué sur la branche du maxillaire inférieur, existait une tumeur ovoïde, s'étendant obliquement de haut en bas et d'arrière en avant, jusqu'au niveau de l'angle de la mâchoire. Cette tumeur, grosse comme un œuf de poule, était mobile, dure et légèrement élastique, et en cherchant à mobiliser la tumeur, on obtenait un bruit de frottement rude comme si deux surfaces dures heurtaient l'une contre l'autre, ce qui était dû au frottement de la tumeur contre l'arcade zygomatique et contre la branche montante du maxillaire inférieur.

Le testicule et la mamelle ont été le siége de productions cartilagineuses; mais, loin d'être des hypertrophies, ces lésions se sont toujours plutôt comportées comme des cancers.

M. Virchow compte parmi les chondromes les corps mobiles des articulations, non pas seulement certaines transformations des produits de l'arthrite sèche, mais bien aussi les corps mobiles isolés qu'on a rencontrés dans les articulations depuis A. Paré. Ces corps ont la structure du cartilage, et tout en admettant la théorie de Laennec pour leur mode de formation, il est évident qu'il s'agit de productions cartilagineuses. Les corps mobiles du péritoine, comme certaines plaques fibreuses des plèvres, sont également constitués souvent par du cartilage ou au moins du fibro-cartilage.

On soupçonne les *corps mobiles des articulations* avant qu'ils se révèlent à l'extérieur par une tumeur, au moyen d'un signe caractéristique, une douleur vive, subite, qui arrête les mouvements et la marche et disparaît ensuite; le chirurgien trouve un petit corps qui roule sous le doigt et vient se placer dans un cul-de-sac articulaire, et au genou dans le cul-de-sac inférieur interne de la synoviale. Quand les corps sont très-volumineux, ils forment en ces points une tumeur dure, lobulée, mobile sous le doigt, à moins qu'il n'y ait eu une légère inflammation de l'article et une adhérence du corps mobile à la synoviale. Si plusieurs corps existent, il y a des déformations articulaires sans suspension des mouvements; en pressant sur l'articulation, on sent de grosses masses dures, irrégulièrement lobulées, qui frottent les unes contre les autres et donnent un bruit analogue au bruit de col-

lision de noix dans un sac. Quelquefois une hydarthrose accompagne les corps mobiles, et c'est l'apanage des dernières périodes de l'*arthrite sèche ;* alors la déformation de l'articulation est plus régulière, mais, en pressant sur les parties tuméfiées, on arrive encore à produire le bruit de collision des corps mobiles.

Les gros chondromes subissent des transformations qui ne changent que médiocrement leurs caractères. Le lecteur a vu, à propos des kystes des os, que les chondromes se ramollissent et offrent des kystes à leur intérieur ; les chondromes du bassin offrent souvent des kystes et des ramollissements myxomateux ou muqueux, comme le disent les Allemands. Mais dans un point voisin, les chondromes conservent leurs caractères. Si l'on fait une ponction dans les points où des kystes sont évidents, on extrait un liquide filant analogue, ici à de la dextrine, là à du mucus ou à de la sérosité sanguinolente.

Les gros chondromes ossifiant rentrent dans la catégorie des exostoses connues depuis Ruysch, Houstet, Cruveilhier, Heusinger, et désignés sous le nom d'*exostose cartilagineuse* et même d'*ostéosarcomes*, comme on les trouvera plus loin.

On a vu, lorsqu'il a été question des kystes des os, qu'il en existait qui offraient des parois cartilagineuses et un contenu muqueux et filant ou myxomateux, comme cela a été vu pour les chondromes du bassin. Il est probable que c'est là une transformation d'un produit cartilagineux intra-osseux. Cependant, de ce que les examens histologiques des tumeurs dont il a été question laissent à désirer, jusqu'à nouvel ordre on peut laisser dans la classe des kystes ces tumeurs qui me paraissent être des chondromes kystiques.

Bibliographie. — Dolbeau, Enchondromes du bassin (*Journ. le Progrès*, Paris, 1860). — Ranvier, Contribution à l'histoire des tumeurs cartilagineuses (*Bull. Soc. anat.*, 2e série, t. X, p. 534). — Virchow, Traité des tumeurs, 16e leçon.

Ostéomes.

Les ostéomes sont des tumeurs formées par du tissu osseux ; ils procèdent d'un cartilage précurseur ou directement du tissu cellulaire, et peuvent être divisés en deux variétés : les exostoses et les ossifications.

Les exostoses sont des excès de développement : telles sont les exos-

toses ostéogéniques (Broca) ; elles peuvent naître à la suite d'une irritation : telles sont les exostoses dites syphilitiques; enfin elles peuvent être une transformation d'un enchondrome.

Les ossifications se développent d'emblée dans le tissu cellulaire d'un organe sain ou irrité.

I. — Les *exostoses* sont des tumeurs dures, fixées à un os, immobiles et indolentes. Lentement formées, elles n'atteignent pas généralement un aussi grand volume que les chondromes. Les unes sont pédiculées et ont une forme assez régulière, les autres sont de simples élévations sur la surface d'un os. Les exostoses ostéogéniques sont généralement multiples, symétriques, assez régulières, en forme d'épiphyse. Quelques-unes se montrent au tibia, aux phalanges, et dans les cas de doigts surnuméraires connus il faut voir quelques exemples de ces exostoses ostéogéniques. C'est sur les jeunes sujets que l'on observe ces tumeurs, et si l'on en a vu chez des adultes, c'est qu'elles existaient depuis la jeunesse.

Les exostoses uniques ou unilatérales, qui peuvent se montrer à tous les âges, sont dues à une contusion, ou à une plaie des os, ou à une inflammation sous-périostique des os, soit dans le cours de la scrofule, soit dans le cours de la syphilis. Les antécédents des malades jouent ici un rôle très-important, et ils complètent le diagnostic quand on a constaté une tumeur très-dure faisant corps avec l'os, indolente, si ce n'est pendant la nuit et quelquefois seulement; lorsque le sujet est syphilitique et quand l'exostose n'est point arrivée à son état complet d'ossification, on doit diagnostiquer une exostose syphilitique.

Parmi les exostoses, il en est de volumineuses qui, cachées entre des muscles puissants, à la racine de la cuisse par exemple, sont entourées de bourses séreuses, et cela donne à la palpation la sensation de fluctuation; une erreur dans ces cas est bien difficile à éviter. Cependant, en cas de doute, une ponction exploratrice permettrait de vider la bourse séreuse et de retrouver au-dessous une tumeur dure.

Il y a des exostoses situées sur les côtes ou la clavicule, qui causent des luxations graduelles en écartant peu à peu les os. Le diagnostic n'est pas difficile; on voit à la fois la luxation et la tumeur. Breschet a observé un cas d'exostose de la mâchoire supérieure qui, en pressant sur la branche montante du maxillaire inférieur, avait luxé cet os.

Lorsqu'une exostose est douteuse, on est autorisé à pratiquer une ponction avec une aiguille à acupuncture. Si l'aiguille est arrêtée net,

il s'agit d'une exostose. Ce moyen, appliqué par Malgaigne pour reconnaître le siége des extrémités luxées, est d'un très-bon emploi pour le diagnostic des exostoses.

Sauf les exostoses du crâne et du bassin, aucune exostose ne cause de troubles graves de la santé ou des fonctions importantes.

Les exostoses du bassin se montrent le plus souvent sur les pubis et proéminent en arrière du côté de la vessie. Chez l'homme, on a vu une exostose causer un rétrécissement de l'urèthre et simuler un calcul vésical, ainsi que M. J. Cloquet en a signalé deux exemples à la Société de médecine. Chez la femme, une exostose analogue a pu être une cause de dystocie.

Les exostoses des sinus des fosses nasales passent inaperçues jusqu'au moment où elles usent une des tables de l'os, et elles sont alors accompagnées de douleurs pongitives spéciales dues à la compression de l'os; puis lorsque l'exostose est arrivée à l'extérieur, elles se manifestent par les caractères habituels de cette lésion. Si la production osseuse proémine du côté du canal nasal ou comprime un nerf, elle occasionne des troubles fonctionnels variables. Enfin si l'exostose occupe la cavité orbitaire, elle luxe l'œil et apparaît ensuite à côté de lui.

L'*exostose de la base du crâne* cause en général de bonne heure des troubles particuliers, du nasonnement, des paralysies faciales ou la surdité; seulement ce n'est point particulier aux exostoses. Les cancers et les chondromes produisent le même résultat, seulement, comme les exostoses ne deviennent pas aussi volumineuses que les chondromes et ne marchent pas aussi vite que les cancers, on peut arriver au diagnostic en considérant l'époque de début des accidents et le comparer au volume de la tumeur et à la gravité des troubles sensoriels et nerveux; du reste, en touchant la base du crâne par le pharynx, on se rend bien compte de la dureté de la tumeur.

Les *exostoses intra-crâniennes* ne peuvent être diagnostiquées que par des signes rationnels; encore faut-il douter. D'abord les exostoses de la voûte du crâne ne causent pas d'accidents. M. Regnard a présenté à la Société anatomique des exostoses de la voûte du crâne, recueillies chez un épileptique, sans qu'on pût rattacher l'existence de l'épilepsie à l'exostose et sans qu'il y ait eu d'autres troubles des sens. Les exostoses de la base du crâne au contraire causent des paralysies des sens, à cause de la compression des nerfs bien plus qu'à cause de la compression cérébrale : Desault a établi cette loi, que les tumeurs lentement formées ne causaient guère de phénomènes cérébraux que

quand un peu d'inflammation apparaissait ; mais l'épaississement du périoste et les tumeurs cérébrales peuvent causer les mêmes désordres, et ce serait vouloir faire plus qu'il n'est possible que de penser diagnostiquer une exostose plutôt qu'un cancer, plutôt qu'une hypertrophie du périoste. La marche lente du mal et la conservation de la santé générale devraient faire rejeter l'idée d'un cancer. S'il existait des exostoses dans d'autres points du corps, ce serait un indice que la cause de la compression cérébrale peut être une exostose ; on pourrait s'arrêter à cette idée, surtout si le malade avait eu la syphilis. L'expérience par le traitement à l'aide de l'iodure de potassium n'indiquerait rien ; en effet, si le mal disparaissait, cela prouverait que la lésion était un épaississement du périoste, une périostite chronique, une périostose suivant l'expression de M. Ricord, mais non une exostose. En effet, lorsqu'une tumeur est ossifiée, cela est démontré, rien ne la fait disparaître, si ce n'est une opération chirurgicale ou une inflammation suivie de nécrose. L'examen ophthalmoscopique ne peut pas davantage permettre de reconnaître la nature d'une lésion cérébrale telle qu'une exostose ; l'atrophie de la papille, une névrite atrophique, existent aussi bien avec des tumeurs du cervelet, des lésions du chiasma des nerfs optiques, qu'avec des exostoses de la base du crâne.

L'*hyperostose* est l'hypertrophie du tissu osseux, et elle porte en général sur des os tout formés et dans toute leur étendue. Ainsi l'hyperostose autour d'une nécrose centrale, autour d'un abcès des os, l'hyperostose des os du crâne chez les enfants hydrocéphales.

On reconnaît l'hyperostose à un gonflement régulier d'un os ; la forme est conservée, le volume est seulement plus grand. L'absence de douleurs est un signe qui permet d'établir que l'hyperostose est simple. Lorsqu'au contraire une nécrose centrale existe, ou quand il y a un abcès des os, les malades éprouvent des douleurs par crise, et il y a assez souvent des douleurs ostéocopes.

II. — Les *ossifications* existent dans les tissus normaux ou dans les tissus pathologiques, tels que les kystes et les fibromes ; il y a même des jetées osseuses dans les couches profondes des cancers périostiques. Enfin de vieux kystes hydatiques du foie ont présenté des ossifications de leurs parois.

Les ossifications se montrent dans les tendons, les muscles et les ligaments. C'est une transformation qui s'opère aux dépens du tissu cellulaire ou conjonctif sans l'intermédiaire du cartilage. L'arthrite

sèche est le point de départ de la plus grande partie des ossifications périarticulaires, ainsi que cela a été démontré à la Société anatomique depuis les communications de Mascarel et Deville. Parmi les exostoses qui sont signalées dans les livres classiques, il en est un certain nombre qui rentrent dans le genre ossification.

On a observé une ossification du ligament vertébral commun antérieur; des os grêles ont été trouvés aux insertions des tendons sur des os tels que le calcanéum. M. Virchow a donné le dessin des os d'un membre inférieur d'un sujet qui avait présenté 120 exostoses, dont plusieurs étaient situées au niveau d'insertions tendineuses. Les aponévroses interosseuses ont été trouvées ossifiées avec quelques-uns des muscles auxquels elles donnaient attache ; enfin autour des arthrites sèches on a trouvé des muscles, des tendons et des ligaments ossifiés. Lorsque, par suite d'une fracture, un muscle ou du tissu cellulaire sont placés dans le foyer de la fracture, on voit quelquefois des jetées osseuses se former à leur intérieur. Enfin, dans les cas de carie des vertèbres, des jetées osseuses développées aux dépens du périoste décollé recouvert de cellules de la moelle des os, peuvent s'étendre et gagner les muscles qui s'attachent sur le périoste.

Les ossifications forment des tumeurs dures, qui rappellent la consistance d'un cal ou la forme d'une membrane avec la consistance d'une masse osseuse. Les antécédents des malades permettent d'établir qu'il y a eu autrefois une inflammation ou une tumeur qui ont cessé ou ont diminué en même temps que les parties ont durci.

Les ostéophytes musculaires passent inaperçus lorsqu'ils existent en même temps qu'une arthrite sèche ; mais quand ils sont appréciables, on les reconnaît facilement à une dureté caractéristique d'un muscle au voisinage de l'articulation. Les os dits d'exercice, qui, suivant Billroth et Forster, se montreraient dans les adducteurs de la cuisse chez les cavaliers et dans le deltoïde chez les fantassins, seraient faciles à reconnaître à leur siége, à leur dureté et à l'absence de toute autre tumeur osseuse.

Des ossifications uniques ont été vues dans le psoas; le muscle était comme pétrifié ; il était appréciable à l'extérieur et donnait la sensation d'une dureté osseuse. Il avait produit une fausse ankylose de l'articulation coxo-fémorale.

Les ossifications multiples des muscles ont toujours été reconnues, parce qu'elles formaient des tumeurs dures sur le trajet de muscles ou de couches de muscles. Il semble que ces transformations osseuses

aient une relation avec une inflammation musculaire antérieure; quelquefois des tumeurs musculaires multiples apparaissent et sont douloureuses, puis la douleur et la tuméfaction cessent pour faire place à de la roideur dans les mouvements et à une tumeur dure à la place du muscle. Des articulations peuvent être entièrement immobilisées, et si les malades sont couchés, le tégument, comprimé entre le lit et les productions osseuses des muscles, s'ulcère à la suite d'abcès et de gangrènes.

Les ossifications multiples des muscles existent de préférence chez les jeunes sujets et occupent les muscles du tronc.

Il est à remarquer que ces ossifications passent inaperçues ou sont diagnostiquées; on ne les a jamais prises pour une autre lésion. En effet, les ossifications multiples sont faciles à distinguer, à cause de leur multiplicité même et de la gêne des mouvements.

Toutes les ossifications locales offrent une dureté qui rappelle la direction d'un muscle; elles sont indolentes et ont mis longtemps à se développer. Une myosite chronique cause aussi de la roideur et de la dureté des muscles, mais cela dure peu; puis le début inflammatoire du mal plus franc peut éclairer.

Bibliographie.—Mascarel, *Bulletins de la Société anatomique*, 1840, p. 396; Broca, 1848, p. 15; Deville, 1848, p. 144; Broca, 1850, p. 37; Verneuil, 1852, p. 176; Barth, 1855, p. 3; Pelvet, 1864, p. 132. — Rodgers, Ossification du tissu musculaire (*Gaz. méd.*, 1834, p. 347). — Testelin et Dambessi, Ossification des muscles (*Gaz. méd.*, 1839, p. 171). — Forster, Handbuch der path. Anat., t. III, p. 116 et suiv. — Billroth, Path. chir. gén., trad. française, p. 715. — A. Després, Des tumeurs des muscles. Paris, 1866, p. 59.

Des hypertrophies glandulaires. — Adénomes. — Tumeurs adénoïdes. — Cystosarcome.

Les hypertrophies glandulaires comprennent une série de tumeurs diverses qui ont pour caractère une augmentation ou une multiplication des culs-de-sac glandulaires. Toutes les glandes en grappe, les glandes à follicules clos, peuvent être le siége d'hypertrophies. Les glandes en tube même n'échappent pas à ce genre de lésion; seuls le testicule, le foie et la rate semblent faire exception. Toutefois, lorsque l'on considère certaines rates hypertrophiées et que l'on trouve,

outre du tissu fibreux en abondance, des granulations de la matière phymatoïde ou des corpuscules lymphatiques, on peut songer que les corpuscules de Malpighi sont augmentés de volume et qu'ils ont participé à l'augmentation de volume de l'organe.

Les tumeurs hypertrophiques glandulaires connues jusqu'ici sont l'engorgement chronique des ganglions, l'adénome mammaire, l'adénome de la parotide, l'adénome des glandules palatines (J. Rouyer), l'adénome de la glande lacrymale (Chassaignac et Lebert), l'adénome des glandes sudoripares (Simon et Furher, Verneuil). Nous avons ajouté, M. Cornil et moi, la tumeur adénoïde de la glande thyroïde, à la Société anatomique. On est bien près de considérer des kystes multiloculaires de l'ovaire comme une hypertrophie de cet organe analogue aux tumeurs adénoïdes, et Billroth n'est pas éloigné de le penser.

On peut dire que les tumeurs adénoïdes qui se montrent pendant la première moitié de la vie sont des tumeurs bénignes, qu'elles ne revêtent pas alors le caractère de cancer, quoiqu'elles soient susceptibles de récidiver sur place, quoiqu'il puisse exister, par exemple, plusieurs adénomes dans un même sein, quoiqu'il puisse en exister dans les deux seins à la fois. Tous les adénomes purs sont lents à se développer ; ils n'occasionnent pas de douleurs autres que de la gêne, ne produisent aucune altération de la santé générale, à moins que par leur volume, par leur siége, ils ne causent des compressions d'organes importants. Ces tumeurs n'adhèrent jamais à la peau, à moins que le mal ne soit très-ancien ; seuls les adénomes des glandes sudoripares adhèrent à la peau, puisqu'ils sont dans le derme. L'ulcération de ces tumeurs est une gangrène de la peau qui les recouvre ; il n'y a point de végétations des bords de l'ulcère, pas plus que dans les cas de tumeur fibreuse et de lipomes ulcérés.

L'*adénome ganglionnaire* est constitué par une augmentation régulière du volume de la glande. Les follicules qui la composent augmentent et se multiplient ; les cloisons fibreuses s'épaississent également. On reconnaît ces tumeurs : 1° à leur siége, en un point où il existe normalement des ganglions ; 2° souvent à une lésion antérieure qui a préexisté dans les parties où se trouvent les vaisseaux lymphatiques qui se rendent au ganglion ; 3° quel que soit le volume de la tumeur, elle a toujours la forme d'un ganglion. Il est rare qu'un seul ganglion soit hypertrophié au cou, aux aisselles et aux aines : il y a toujours un ou deux ganglions plus petits engorgés à côté du plus gros. Chez le malade représenté figure 10, la présence de

quatre tumeurs ayant la forme de gros ganglions développés avec une telle lenteur que le malade ne pouvait préciser l'époque où elles avaient apparu, ne pouvait laisser aucune incertitude.

Ce malade que j'ai vu et un autre malade présenté par M. Verneuil à la Société de chirurgie avaient plusieurs ganglions cervicaux durs et gros, mais ceux-ci conservaient leur forme. La santé générale des malades était bonne, et le mal avait mis trois et sept ans à se produire.



Fig. 10. — Hypertrophie ganglionnaire multiple du cou.

Nulle douleur n'existait; le diagnostic ne pouvait être autre que celui d'adénomes ganglionnaires multiples. Une tumeur ganglionnaire enlevée antérieurement chez le malade de M. Verneuil était un précieux éclaircissement.

Les hypertrophies ganglionnaires, excepté les petites, présentent de la mollesse, une fausse fluctuation, et quelquefois, lorsque la tumeur est plus profonde, de l'élasticité. Les tumeurs soulèvent la peau sans y adhérer, si ce n'est tout à fait à la longue, quand la peau s'en-

flamme. Elles ont ceci de commun avec toutes les autres tumeurs adénoïdes, sauf les hypertrophies des glandes sudoripares, qui sont développées dans l'épaisseur de la peau.

Il y a des hypertrophies ganglionnaires multiples dans la maladie qu'on appelle la leucocythémie, et elles coïncident alors avec une hypertrophie de la rate. Je ne parle pas des hypertrophies multiples dans la scrofule ; ce sont, à proprement parler, des adénites chroniques. Elles sont en relation avec des lésions de voisinage.

Il est rare que les ganglions hypertrophiés gênent une fonction, à moins que les tumeurs ne siégent dans les médiastins.

L'*hypertrophie des glandes sudoripares* est une maladie de tous les âges ; elle s'annonce par une tumeur régulière, faisant corps avec la peau et offrant une coloration rose, grisâtre ou jaunâtre. A la face, elle est constituée quelquefois par une sorte de petite verrue d'un gris jaunâtre. Chez les vieilles femmes de la campagne, la face en est quelquefois criblée. Elle a une marche très-lente, ou, si elle arrive de bonne heure à un assez grand volume, elle reste longtemps stationnaire, ne cause pas d'engorgements ganglionnaires voisins, seulement la tumeur finit par s'ulcérer. Mais comme une seule glande est rarement prise, on trouve à côté de l'ulcération d'autres petites tumeurs renfermant quelquefois un kyste, et l'on peut arriver au diagnostic. Cette lésion était autrefois décrite à la face sous le nom de *noli-me-tangere.*

L'hypertrophie des glandes sudoripares a été vue à l'aisselle, à l'aine, sur les membres, sur le moignon de l'épaule, au dos et aux lèvres.

Presque toujours, depuis dix ans, ces tumeurs ont été reconnues, grâce aux signes qui viennent d'être indiqués. M. Verneuil a ajouté à la Société de chirurgie deux caractères distinctifs, qui permettent d'établir la différence entre le cancroïde épithélial et l'adénome des glandes sudoripares ulcéré : dans le premier cas, les bords de l'ulcération végètent ; dans le second cas, l'ulcère a l'air d'être taillé à l'emporte-pièce. Enfin, à priori, lorsqu'une tumeur ulcérée douteuse existe au niveau des orifices naturels, il est probable qu'il s'agit d'un cancroïde et non d'un adénome sudoripare. L'hypertrophie des glandes sébacées se confond avec ce qui a été dit des kystes sébacés.

On retrouvera au diagnostic dans les régions les différents adénomes qui ne peuvent être étudiés au point de vue du diagnostic en général.

Cependant on peut dire, en résumé, que les tumeurs adénoïdes au

début sont petites, dures, qu'elles sont arrondies, présentent des petits lobules et sont bien mobiles dans les tissus, où elles ne contractent pas d'adhérences avec les parties profondes et ne sont pas douloureuses. Suivant leur siége, elles causent des troubles fonctionnels variables; quelquefois, quand le mal a acquis un certain volume, on sent dans l'intérieur de la tumeur des kystes franchement fluctuants.

Quand la tumeur a duré des années, elle a augmenté lentement. Les lobes sont devenus plus gros, plus mous, la peau est amincie. Lorsque la peau s'est ulcérée, on voit une perte de substance dont les bords ne végètent pas, et au fond de l'ulcère existe une masse fongueuse ne saignant pas aussi facilement que les cancers.

Bibliographie. — A. Cooper, Œuvres chirurgicales. Paris, 1837, Maladies du sein. — J. Warren, Surgical Observations. Londres, 1839. — Velpeau, Dictionnaire en 30 vol., art. Mamelle, et Tumeurs fibrineuse et adénoïde (*Bull. Acad. de méd.*, t. IX, p. 360). — Cruveilhier, Mémoire sur les corps fibreux de la mamelle (t. IX, p. 330, même recueil). — Lebert, Physiologie pathologique, t. II, p. 189. — Verneuil, Mémoires sur quelques maladies des glandes sudoripares (*Arch. gén. de méd.*, 5e série, t. IV, p. 461). — Lebert, Anatomie pathologique, t. I. — Robin, Note sur quelques hypertrophies glandulaires (*Gaz. des hôp.*, 1852). — J. Rouyer, Adénomes du voile du palais (*Mon. des hôp.*, t. V, p. 9 et suiv.). — Broca, Dictionnaire encyclopédique, 1864, art. Adénome. — Bauchet, De l'hypertrophie de la parotide (*Mém. de la Soc. de chir.*, t. V, p. 512). — Verneuil, Tumeur ganglionnaire récidivée (*Bull. Soc. de chir.*, 1864, 2e série, t. V, p. 279). — Adénome kystique du sein (*Bull. Soc. anat.*, 2e série, 1866, t. XI, p. 439). — Hypertrophie de la glande thyroïde (*Bull. Soc. anat.*, t. VII, p. 275).

Hétéradénomes.

Il y a des formations glandulaires de toute espèce hors du lieu du siége précis d'une glande. Le professeur Robin a publié un travail sur ce sujet et en a entretenu la Société de biologie. Ces tumeurs ont été rencontrées à la tête, sur la peau, dans la muqueuse du sinus des fosses nasales, sur la trachée, sur le masséter. J'ai vu dans le service de Velpeau une tumeur adénoïde séparée de la glande mammaire par le grand pectoral. Velpeau avait diagnostiqué, à sa consistance et

aux petits lobules de la tumeur, un adénome, mais il n'avait pas reconnu qu'il était sous le grand pectoral. Lorsque les tumeurs sont accessibles au toucher, on peut toujours les reconnaître à leur dureté, à leurs lobes petits et à la lenteur de leur développement. On ne peut pas en dire davantage à ce sujet, les tumeurs hétéradéniques n'ayant pas été souvent observées jusqu'ici. (Voy. Robin, *Mém. de la Soc. de biol.*, 2e série, 1854, t. I, p. 209.)

Odontomes.

M. Broca a étudié, dans son *Traité des tumeurs*, toute la série des tumeurs des mâchoires, et y a trouvé, dans la majeure partie des cas, des lésions qui avaient pour origine le follicule dentaire (1). Il les a appelées des odontomes.

Soit qu'il y ait une tumeur du périoste de la dent, soit qu'il y ait une production embryoplastique, le follicule dentaire se retrouve toujours dans la tumeur à titre d'origine, de telle sorte qu'il est impossible de méconnaître la nature hypertrophique des odontomes. Il n'est pas jusqu'aux hétéradénomes qui n'aient leur analogue dans la série des hypertrophies des follicules dentaires. M. Broca a signalé des tumeurs de follicules dentaires surnuméraires déplacés qui pourraient être appelés des hétérodontomes.

Ces tumeurs sont le privilége de la jeunesse. Elles ont une évolution lente et ne retentissent point sur la santé générale. On retrouvera leur diagnostic lorsqu'il sera question des tumeurs dans les régions.

Tumeurs à myéloplaxes (Robin). — Tumeurs myéloïdes (Paget).

Les tumeurs à myéloplaxes sont des tumeurs hypertrophiques ou proliférantes de la moelle des os. On les rencontre chez les jeunes sujets, et elles ont un développement assez rapide dans certains cas, sans cependant altérer la santé générale et sans se généraliser. Il y a des myéloplaxes dans des tumeurs de mauvaise nature qui peuvent faire juger les tumeurs à myéloplaxes des cancers. Mais il y a aussi

(1) Je remercierai ici le professeur de la communication de ses manuscrits ; cela m'a permis de donner au lecteur le résumé exact de travaux importants en cours de publication.

des tumeurs qui, ne contenant que des myéloplaxes et du tissu conjonctif et de la graisse, ont été enlevées et n'ont été suivies ni de récidives, ni de généralisation (1).

Parmi les malades dont E. Nélaton a donné l'observation, plusieurs ont été suivis pendant neuf à douze ans, et ne présentaient aucune récidive; cinq avaient des épulis et avaient vingt, vingt-sept, trente et quarante-trois ans. Deux malades âgés, l'un de vingt et un ans, l'autre de vingt-neuf, ont été opérés de tumeurs à myéloplaxes du fémur et du tibia, et étaient encore bien guéris aujourd'hui, dix et onze ans après l'opération. Un autre malade, âgé de vingt-sept ans, avait eu une tumeur enkystée de la mâchoire ossifiée partiellement et contenant des myéloplaxes, et a été revu dix ans après, bien guéri.

Les *épulis* à myéloplaxes sont des tumeurs végétantes des gencives qui se développent soit sur la gencive, soit dans l'alvéole d'une dent malade; elles saignent assez facilement et augmentent avec rapidité; elles se renouvellent quand on les excise seulement.

Les tumeurs à myéloplaxes les plus fréquentes après les épulis siégent dans l'extrémité supérieure du tibia, dans l'extrémité inférieure du fémur, dans le maxillaire inférieur et dans le calcanéum. Ces tumeurs ne s'annoncent d'abord que par des douleurs vagues, puis par des douleurs plus vives, sans que cependant la santé générale des malades s'altère; puis l'os se tuméfie, sans que l'articulation perde ses mouvements. L'os s'amincit à l'extrémité inférieure du fémur ou à l'extrémité supérieure du tibia, une fracture dite spontanée a lieu, et l'on sent alors une tumeur molle, sur laquelle existe encore une lamelle osseuse qui donne, quand on la comprime, un bruit de parchemin sec. Puis l'os s'use tout à fait, et la tumeur apparaît sous la peau, sans y adhérer. On y perçoit alors des battements isochrones à ceux du pouls, et quelquefois un bruit de souffle doux. D'après l'article Anévrysme de M. Richet, il résulterait que ce sont de telles tumeurs qu'on a prises autrefois pour des anévrysmes des os. Lorsque l'on fait une ponction exploratrice dans ces tumeurs, il sort du sang rouge vermeil qui sort par jet.

Il n'y a pas d'engorgements ganglionnaires voisins de la tumeur et pas d'adhérences à la peau.

(1) On n'est pas bien fixé aujourd'hui sur l'essence même du tisssu à myéloplaxes; quelques auteurs pensent que les tumeurs des gencives formées par des myéloplaxes sont, ou des papillomes, ou des tumeurs fibro-plastiques.

Beaucoup de tumeurs à myéloplaxes ont été suivies de récidive et se sont comportées comme des cancers. Quoique M. E. Nélaton ait cité des exemples de tumeurs du fémur et du tibia qui n'ont été suivies d'aucune récidive après dix ans, je crois néanmoins qu'il s'agit de faits exceptionnels, et que, à part les épulis et certaines tumeurs des maxillaires chez les jeunes sujets, les tumeurs à myéloplaxes sont le plus souvent cancéreuses.

Bibliographie. — Broca, Tumeurs myéloïdes (*Bull. Soc. de chir.*, 1re série, t. X). — Robin et Littré, Dictionnaire de médecine, Myeloplaxe, 11e édition. — E. Nélaton, Des tumeurs à myéloplaxes (thèse de Paris, 1860). — E. Nélaton (*Gaz. des hôp.*, Tumeurs à myéloplaxes, 1868, p. 49). — Paget, Lectures on Tumours. — Richet, art. Anevrysme (*Dict. de méd. et de chir. prat.*, sous la direction du docteur Jaccoud).

Des productions cornées.

Les productions cornées sont des développements anormaux des annexes de la peau, comme les ongles, ou des amas de cellules épithéliales prenant une forme spéciale, telle que celle d'une corne ou d'une éminence connue sous le nom de cor et de verrue.

L'*hypertrophie des ongles* est reconnaissable d'abord à l'augmentation de volume de l'ongle, puis à sa forme. Tantôt l'ongle ressemble à une véritable corne, et présente des stries transversales parallèles et qui s'imbriquent les unes sur les autres à partir de la matrice de l'ongle ; tantôt la surface de l'ongle est lisse, et entre lui et le lit de l'ongle il y a des couches de tissu unguéal molles et friables. Il n'y a aucune erreur de diagnostic possible. La première forme d'ongle hypertrophié est semblable à une corne et tient de tout côté à la matrice de l'ongle. La seconde forme pourrait être confondue avec une exostose sous-unguéale ; mais, dans cette dernière maladie, lorsque l'ongle est soulevé de façon à simuler une hypertrophie, il y a des ulcérations du derme sous-unguéal et un suintement purulent qui manque dans le cas d'hypertrophie.

Les *cornes* sont des productions tout à fait analogues aux cornes des ruminants à cornes pleines. Elles se développent sur tous les points où le derme est épais. On n'en a pas vu cependant à la paume des mains et à la plante des pieds.

Ces cornes, au début, sont des éminences dures, entourées à leur base d'un cercle dur et un peu rouge; plus tard l'éminence devient une véritable corne recourbée sur elle-même, présentant des stries longitudinales et transversales à la fois. Il arrive assez souvent que cette corne tombe, puis repousse, à la manière des cornes caduques de certaines espèces de ruminants. La couleur des cornes varie du vert brun au gris et au roux foncé.

Les cornes se développent quelquefois sur un kyste sébacé, ou, si l'on veut, un kyste sébacé se forme au-dessous. Elles n'occasionnent de douleurs que quand elles sont ébranlées, parce qu'alors il y a à leur base une traction exercée sur la peau, qui, elle, a conservé sa sensibilité. A la face, on a un cancroïde au lieu d'implantation de la corne. Boyer avait déjà signalé un cas analogue. Dupuytren, de son côté, a enlevé une corne qui avait pris naissance sur la cicatrice d'un cancroïde plusieurs fois cautérisé.

Les *cors* sont des couches d'épiderme superposées qui acquièrent la dureté de la corne. Ils existent sur les orteils.

Les *verrues* sont des hypertrophies des papilles dans lesquelles la couche épithéliale surtout est augmentée de volume. Au début, la verrue commence par une simple papule dure et qui démange quelquefois ; puis la papule augmente, se fendille, et apparaît alors sous forme d'une petite tumeur arrondie, présentant des éminences multiples, serrées les unes contre les autres, et offrant quelquefois des fentes qui séparent des groupes de papilles. Les mains et la plante des pieds sont le siége le plus fréquent des verrues.

§ IV. — Des cancers.

Le cancer est un terme ancien dont beaucoup d'auteurs ne se servent plus, mais dont la clinique a besoin. Les mots de *tumeurs malignes proliférantes* et d'*hétéroplasie maligne*, ne s'appliquent pas moins bien que le terme cancer aux productions morbides dont il est ici question; mais de même que le terme tumeur a été conservé dans son acception la plus large, de même le mot cancer doit être conservé. Il a représenté et représente encore des tumeurs à évolution rapide, dont l'existence est caduque, et qui, lorsqu'elles se sont en partie éliminées ou ont été enlevées par une opération chirurgicale, récidivent sur place ou ailleurs et se généralisent tôt ou tard.

Les mélanoses, les tubercules, les suppurations locales, ont un des caractères des cancers, la généralisation ; mais ils offrent cette différence avec les tumeurs cancéreuses, que le mal originel n'a point de tendance à récidiver sur place. Du reste, les maladies ne sont pas si distinctes les unes des autres, que de pareils rapprochements ne soient naturels. Du moment que le fait de la métastase existe, il se peut que du pus comme des cellules embryonnaires puissent être portés dans tous les points de l'organisme et y causer des abcès ou des dépôts de matière cancéreuse.

Certaines tumeurs hypertrophiques récidivent sur place comme les cancers, les végétations et les chondromes en particulier, mais la généralisation n'est point leur fait. Plusieurs tumeurs hypertrophiques peuvent exister sur un même individu, mais ce n'est point là une métastase. On l'a vu pour le lipome, le fibrome et le molluscum.

Les cancers sont constitués par des cellules normales embryonnaires ou de l'épithélium jeune. C'est donc un élément anatomique vivant susceptible de s'accroître qui forme à son début la tumeur cancéreuse. Pour preuve à l'appui de cette proposition, il suffira de jeter les yeux sur toutes les descriptions de tumeurs cancéreuses qui ont été publiées depuis vingt ans. Jamais en effet on n'a trouvé une tumeur cancéreuse formée exclusivement d'éléments régulièrement développés ou transformés en éléments graisseux, tels que ceux du lipome ou des plaques athéromateuses des artères ; les noyaux des cellules sont plus gros ou contiennent un ou deux nucléoles supplémentaires. Dans le cancer cartilagineux, les cellules sont irrégulières et les espaces cartilagineux sont irréguliers ; quelques cellules ont une forme étoilée. Dans le cancer fibro-plastique, les cellules ne passent qu'imparfaitement à l'état fibreux. Toujours, à côté de cellules d'un développement plus avancé, on retrouve des cellules embryonnaires.

A cet état particulier des éléments anatomiques correspondent deux stades dans la marche des tumeurs : le mal commence comme une hypertrophie et se termine comme une pyohémie. Aussi peut-on trouver autant d'espèces de cancers qu'il y a d'espèces d'hypertrophies. Au fibrome correspondent le squirrhe et le cancer fibro-plastique, au chondrome simple l'enchondrome malin, au lipome et aux adénomes simples les encéphaloïdes et l'adénome cancéreux, aux verrues l'épithélioma.

Dans les hypertrophies, comme dans les cancers, il y a excès de

développement sans but. Mais, en vertu d'une disposition individuelle, d'une aptitude de race et probablement de troubles dans l'exercice des fonctions dues à des causes extérieures, physiques ou morales, le tissu parasite, qui chez les uns devient une hypertrophie, est chez les autres un cancer. Dans le premier cas, les éléments embryoplastiques s'organisent régulièrement sous forme d'un tissu achevé. Dans le second cas, ils restent à l'état embryonnaire, et, au lieu de s'organiser, ils se multiplient, prennent des formes anormales et finissent par se décomposer par suite de leur accumulation rapide dans un point limité, d'où résultent le ramollissement et l'ulcération des tumeurs. Serait-ce la vitesse du développement des cancers qu'il faudrait accuser d'empêcher les éléments de s'organiser, ou serait-ce le défaut de tendance à l'organisation qui causerait l'accumulation excessive des éléments embryonnaires? Il y a là un cercle vicieux que les connaissances actuelles ne permettent pas d'ouvrir.

Jusqu'ici cependant on peut dire que l'âge où l'on voit le plus de cancers est l'âge moyen de la vie, celui où la réparation et l'entretien des tissus ont lieu avec le plus de lenteur. Sans en faire une règle absolue, il est aisé d'établir que les hypertrophies simples ont presque toujours débuté dans la jeunesse, à cette époque de la vie où l'organisation des parties est une fonction active. Enfin, si l'on se place à un autre point de vue, on peut constater que les cancers dont l'évolution a été lente, c'est-à-dire les hypertrophies qui sont devenues des cancers, je parle des adénomes mammaires, contiennent une partie organisée; que les cancers les moins graves sont ceux où il y a une plus grande quantité de tissus à peu près normalement organisés, tels que l'enchondrome cancéreux et l'épithélioma végétant.

Il y a deux séries de cancers, la série épithéliale et la série fibreuse, fibro-plastique et cartilagineuse. Le parallélisme existe entre les deux espèces de cancers et les deux modes de formation de pus admises par les Allemands. Dans la première série se trouve :

1° Le cancer épithélial (cancroïde, épithélioma);

2° Le cancer glandulaire (adénosarcome, cystosarcome malin);

3° Le cancer encéphaloïde.

Dans la seconde il y a :

1° Le cancer fibreux ou squirrhe (cancer fibreux, cicatrisant);

2° Le cancer cartilagineux (enchondrome, cystosarcome myxomateux);

3° Le cancer fibro-plastique (sarcome).

Ce cancer renferme trois variétés : *a*. le fibro-plastique simple (tumeur embryoplastique, sarcome); *b*. le fibro-plastique colloïde (myxome, collonæma); *c*. le fibro-plastique mêlé à des myéloplaxes (fongus hématode, sarcome télangiectasique des os).

Chacun de ces cancers a un siége de prédilection, un tissu ou un organe qu'il affecte de préférence. Le cancer épithélial existe le plus souvent aux orifices naturels, sur les muqueuses; le cancer encéphaloïde occupe de préférence les organes glandulaires, le foie, l'estomac et les intestins; le cancer cartilagineux occupe les os, et certaines glandes, telles que la parotide et surtout le testicule. Le cancer fibro-plastique est le plus commun et occupe le tissu conjonctif. Ainsi qu'on le verra plus loin, on retrouve souvent dans un seul cancer plusieurs des caractères qui distinguent les espèces cancéreuses. Cela tient à la diversité des tissus de la région, à la diversité des éléments embryonnaires divers qui s'y déposent et acquièrent, en vertu de la loi d'analogie reconnue par J. Vogel, une forme ébauchée qui rappelle les tissus qu'ils doivent composer dans les conditions ordinaires de la vie.

Cancer épithélial (*cancroïde*, Ledran, Alibert; *épithélioma*, Hannover). — Le cancer épithélial existe sous trois formes. On connaît un épithélioma ulcéreux, un épithélioma villeux ou papillome, et un épithélioma glandulaire ou sous-cutané. Les deux premières formes existent sur la peau, au niveau des orifices naturels; la troisième est une des variétés d'adénome, et coexiste avec d'autres productions. On trouvera ce dernier à l'article CANCER GLANDULAIRE, et je ne le signale ici que pour mémoire, à cause de sa composition histologique.

Au point de vue clinique, le cancer épithélial ou cancroïde est une tumeur à marche relativement assez lente, s'annonçant d'abord par une petite végétation ou un petit ulcère occupant le bord libre d'un orifice naturel, les lèvres, la narine, le pavillon de l'oreille, le gland, les grandes lèvres ou le col de l'utérus. Plus rarement le mal siége sur la surface du corps, et lorsqu'il se montre sur ces points, c'est qu'il s'agit d'un épithéliome glandulaire des glandes sudoripares.

Le *papillome*, exposé à l'air, sur les lèvres par exemple, fait une saillie plus ou moins considérable. Les papilles sont rosées ou grisâtres; lorsque le mal est récent, le sommet des papilles se déchire et se recouvre de croûtes. Plus tard la tumeur entière est recouverte d'une croûte plus ou moins épaisse, grisâtre; enfin, à une époque plus avancée, quand les végétations se multiplient rapidement, elles

saignent au moindre contact. En plusieurs points il y a des ulcérations, et il n'est pas rare que le mal répande une odeur cadavéreuse propre aux cancers ulcérés. Enfin il y a des ganglions engorgés dans le voisinage.

Les papillomes des petites lèvres et du col de l'utérus entourés par des surfaces muqueuses ne se recouvrent point de croûtes; ils sont rosés ou rouges, d'une couleur ocre foncée, ils saignent et se déchirent facilement; lorsqu'on touche leur base, on la sent manifestement indurée à une époque éloignée du mal; quelques ganglions engorgés existent aux aines; il ne s'écoule point de matières fétides, au point que l'on pourrait presque croire qu'il ne s'agit point d'un cancer. Mais la base d'implantation des villosités est indurée, et c'est un signe caractéristique. Il y a, à la vulve et au col de l'utérus, des condylomes et des végétations que l'on pourrait confondre avec ces cancroïdes, mais elles ne sauraient être confondues avec le papillome épithélial. En effet, les condylomes de la vulve sont des tumeurs lisses, assez régulières, ne saignant pas facilement et ne suintant point. Les végétations du col utérin sont blanchâtres et ne saignent point, et il n'y a point d'induration à leur base. Du reste, on a toujours la ressource d'exciser une des végétations cancéreuses, et d'en faire l'examen microscopique. On trouve alors des masses épithéliales et des globes épidermiques caractéristiques (fig. 11).

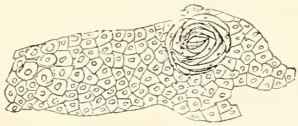

Fig. 11. — Éléments d'un épithéliome papillaire du col de l'utérus.

Les *épithéliomes ulcéreux* débutent, ou bien par un bouton ou une sorte de papille qui démange, ou bien par une fissure dont les bords s'indurent, s'épaississent et gagnent de proche en proche dans l'épaisseur de la peau et des muqueuses. Lorsque l'épithéliome ulcéreux est récent, il laisse écouler une sérosité jaunâtre qui se concrète sous forme de croûtes, puis les bords de l'ulcère deviennent rouges et violacés; il y a sur la peau de petites élevures en forme de tubercules, dont le sommet s'ulcère. A une époque plus avancée, la peau indurée contracte des adhérences avec les parties profondes. A ce moment, presque toujours il y a des ganglions engorgés, des douleurs vives, lancinantes, se montrent, et il s'écoule des ulcérations une sanie

roussâtre, donnant une odeur fétide. Si le mal progresse encore et n'entraîne pas la mort, les ganglions engorgés durcissent, la peau devient rouge, s'ulcère, et une ulcération à bords durs, végétants, adhérente aux parties profondes, s'étend à la place du ganglion. Les malades ont en outre toutes les marques de la cachexie cancéreuse.

Il y a des cancroïdes papillaires sur les lèvres, sur la verge, sur les petites lèvres et sur le col utérin : il n'est pas difficile de les reconnaître par ce qui vient d'être dit.

Les *cancroïdes ulcéreux de la vulve* sont simulés par deux affections, le chancre induré et le chancre phagédénique chronique.

Le chancre induré se distingue du cancer parce qu'il y a, dès le début d'un chancre, des engorgements polyganglionnaires. Le chancre phagédénique chronique laisse écouler du pus et de la sérosité; il n'a point de bords durs. Il n'y a point d'adhérences profondes, et malgré sa grande étendue, il n'est point accompagné d'engorgements ganglionnaires durs, puis à côté de l'ulcération il y a des traces de cicatrisation ancienne, ce qui est très-important. D'ailleurs les bords et le fond de l'ulcère ne végètent point et ils ne saignent point, seulement il n'est pas rare de voir autour de la vulve et de l'anus des végétations ou condylomes éléphantiasiques.

Le *cancroïde du rectum* s'annonce le plus souvent par des tuméfactions limitées que les malades prennent pour des hémorrhoïdes, et c'est seulement quand la tumeur est ulcérée que l'on peut arriver à le reconnaître. Alors les malades se plaignent d'éprouver des élancements, ils perdent des liquides portant une odeur fétide, ils rendent du sang avec les matières en quantité quelquefois considérable. Si à ce moment on pratique le toucher rectal, on sent des ulcérations dures, à bords durs; le rectum a perdu sa souplesse. Il y a un érythème au périnée dû à l'écoulement de matières purulentes, surtout quand il y a une fistule anale cancéreuse. Le chancre phagédénique du rectum n'a pas ces caractères ; il gagne en surface ou en profondeur et cause un écoulement de pus et non de sang. On sent, par le toucher rectal, une surface grenue, irrégulière, très-différente de la muqueuse rectale, lisse autour de l'ulcération. Quand celle-ci existe déjà depuis longtemps, on sent des mamelons fongueux, mous, se déchirant facilement, et il est assez fréquent qu'à ce moment le rectum soit rétréci. Des engorgements ganglionnaires dans l'aine et dans la fosse iliaque existent assez souvent dans le cas de cancroïde ulcéré; ils manquent dans le cas de chancres phagédéniques du rectum an-

ciens. Le cancroïde du rectum a une marche plus rapide que les autres cancroïdes.

Le *cancroïde ulcéreux du col de l'utérus* est caractérisé par une ulcération irrégulière, reposant sur une base dure et entourée de mamelons durs, violacés et saignant facilement. Au début du mal, il y a seulement une induration mamelonnée, l'orifice du col se déchire facilement et les malades ont des pertes rouges. Plus tard, lorsque l'ulcération s'agrandit, il y a des pertes de sang et de sérosité purulente qui donnent une mauvaise odeur. Les malades souffrent, ont des élancements périodiques; elles maigrissent et ont des accidents divers du côté de la vessie et des membres inférieurs, c'est-à-dire des douleurs en urinant et de l'œdème des membres inférieurs. Souvent les malades sont atteintes de péritonites successives de plus en plus graves et qui finissent par emporter la malade. Le cancroïde du col utérin existe quelquefois chez des femmes encore jeunes.

Il est très-difficile de distinguer un cancer encéphaloïde et un hétéradénome cancéreux de l'utérus d'un cancroïde autrement que par la marche plus ou moins rapide du mal, mais cette distinction n'a pas d'utilité absolue.

On peut reconnaître les cancers et les cancroïdes utérins au début et faire le diagnostic différentiel entre eux et les ulcérations de l'utérus. Celles-ci en effet ne s'accompagnent pas d'indurations du col, ou si le col est induré, il l'est en entier autour d'une ulcération toujours superficielle et ne présentant que quelques points creux correspondant à des follicules du col ulcérés. Dans le cancer ou le cancroïde, au contraire, les indurations sont multiples, petites et dures, et siégent tout autour de l'orifice vaginal du col.

Le *cancroïde de la langue* est toujours un cancroïde ulcéreux; il commence par un bouton violacé, indolent en général, et qui s'ouvre en quelques semaines ou en quelques jours en donnant issue à une sérosité sanguinolente; puis, au lieu de se cicatriser, le foyer de cette collection s'agrandit, ses bords s'indurent et semblent prendre des racines profondes dans la langue. Arrivé à cet état, ou bien l'ulcération reste longtemps stationnaire, ou bien l'induration gagne toute la langue, et des engorgements ganglionnaires apparaissent, suivis de tout le cortége de la cachexie cancéreuse. C'est sur la pointe ou sur les bords de la langue que ce cancroïde se montre le plus souvent, et il a en général une marche rapide, surtout s'il se développe sur des sujets déjà âgés et fatigués.

Lorsque le cancroïde est à l'état de bouton, il pourrait être confondu avec une gomme de la langue. Mais on se rappellera que la gomme est plus volumineuse qu'un cancroïde, qu'elle est indolente, molle, et tend à s'ouvrir sur la face supérieure de la langue enfin il est presque toujours possible, dans le cas de gomme, de retrouver dans les antécédents des malades quelques-uns des accidents de la syphilis.

Le *cancroïde des paupières* est un cancroïde ulcéreux qui offre les mêmes caractères que celui des lèvres; il siége sur leur bord libre, et lorsqu'il occupe l'angle interne de l'orbite, il cause des troubles dans le cours des larmes ; il ne s'accompagne que tardivement d'engorgements ganglionnaires. On pourrait le confondre avec un chancre induré seulement à cette époque, car il n'y a pas de chancre sans engorgements ganglionnaires. Mais la durée même du mal avant l'ulcération deviendrait un élément de diagnostic, car le chancre est tout de suite ulcéré, tandis qu'un cancroïde commence par un petit bouton.

Le cancroïde de l'orbite n'est point une maladie de la jeunesse, pas plus que les autres cancroïdes, sauf peut-être celui de l'utérus. Lors donc qu'un chancre induré ou un chancre phagédénique pourront simuler un cancroïde, il faudra prendre en considération l'âge du malade comme la durée du mal avant l'ulcération.

Bibliographie. — Ledran, Mémoire avec un précis de plusieurs observations de cancer (*Mém. de l'Académie de chirurgie*, t. III, p. 1, édit. in-4°, et t. VII, édit. Didot). — Virchow, Uber Cancroïde und papillar-Geschwulste Growth (*Verhandl. der Phys. med. Gesellsch. in Würzburg*, vol. 1, 1850). — Trois observations de tumeurs épithéliales généralisées (*Gaz. méd.*, 1855). — J. N. Dupuy, Du cancroïde ou cancer épithélial (thèse de Paris, 1855). — Hannover, Das Epithelioma. Leipzig, 1852. — Heurtaux, Du cancroïde (thèse de Paris, 1860). — Cornil, Des tumeurs épithéliales du col de l'utérus (*Journ. d'anat. et de physiologie*, num. du 1er septembre 1864). — Chassaignac, Épithélioma, récidive dans les ganglions (*Bull. Soc. de chir.*, t. VIII, 1re série, p. 587).

Cancer glandulaire (adénosarcome). — Adénome malin infectieux (Billroth).

Sous le nom de cancer glandulaire, il faut comprendre les adénomes hypertrophiques dans lesquels, à un moment donné, des éléments

embryoplastiques se montrent et restent à l'état embryonnaire, comme dans les autres cancers, en même temps que l'épithélium glandulaire se multiplie.

Ces cancers glandulaires ont les mêmes caractères que les hypertrophies, seulement, ce qui peut les distinguer, c'est le développement plus rapide dans le cas de cancer glandulaire ou adénome cancéreux. Quand il y a un adénome et quand brusquement la tumeur, qui est longtemps restée stationnaire, prend un accroissement subit en même temps que l'état général des malades devient mauvais, il est presque certain que la maladie prend la tournure d'un cancer, et c'est alors seulement qu'il y a des engorgements ganglionnaires.

S'il y a un point douteux dans la science, c'est assurément la nature des kystes multiloculaires gélatineux des ovaires. Au point de vue de la forme, on pourrait croire qu'il s'agit d'un adénome pur; mais au point de vue de l'excessif développement des kystes secondaires, eu égard à l'état rudimentaire des cellules qui existent dans certains kystes, on serait porté à penser qu'il s'agit d'un cancer glandulaire de l'ovaire, et que si celui-ci n'a pas, malgré son volume, retenti sur la santé générale, c'est l'état d'isolement de la tumeur toujours nourrie par un pédicule excessivement étroit, qui peut en être la cause.

Certes tous les adénomes des glandes sudoripares, les adénomes de la parotide, ne sont pas des cancers; mais on a observé cependant des récidives locales et dans le voisinage, après des ablations de ces adénomes. Plusieurs des adénomes de la parotide dont a parlé Bauchet sont des adénomes cancéreux, même au point de vue histologique. M. Verneuil même avait reconnu dans un cas qu'il s'agissait d'un épithélioma glandulaire.

Il arrivera souvent qu'on enlèvera un adénome cancéreux après avoir diagnostiqué un adénome simple; mais alors l'examen microscopique de la tumeur permettra de porter un diagnostic rétrospectif utile pour établir le pronostic.

J'ai examiné une pièce de ce genre à la Société anatomique. Il s'agissait d'une malade qui aurait reçu à vingt ans un coup sur le sein. Celui-ci serait devenu presque immédiatement le siége d'une tumeur indolente et d'un volume peu considérable. Aucun accident ne serait survenu jusqu'à l'âge de quarante-quatre ans, époque de la ménopause, où la tumeur a pris en peu de temps un accroissement considérable. La malade paraissait d'ailleurs bien portante. Le sein a

été enlevé : l'adénome avait le volume d'une tête d'enfant ; il présentait des bosselures. A la coupe, la tumeur présentait des cavités remplies d'une matière gélatineuse, où faisaient saillie des masses polypiformes. Ces cavités étaient constituées par des culs-de-sac glandulaires hypertrophiés, remplis d'épithélium, et les parois des cavités contenaient du tissu fibro-plastique. Il est probable que ce mal récidivera et finira par se comporter comme un cancer. D'autres faits analogues sont connus, bien que l'examen microscopique ne soit pas aussi complet. A. Cooper cite (observation 403) un cas de récidive d'une maladie kystique de la mamelle. J'ai moi-même rapporté, dans la statistique du service de Velpeau en 1861, l'histoire d'une malade citée, dans le *Traité des maladies du sein* de ce maître, comme ayant eu une tumeur adénoïde franche, et qui a été opérée d'un cancer encéphaloïde du même sein dix ans après. Cette fois l'examen microscopique a permis de reconnaître des cellules à plusieurs noyaux, et la tumeur laissait suinter du suc cancéreux. En 1866, une tumeur adénoïde du sein enlevée par Velpeau a récidivé au bout de deux mois, et les deux nouvelles tumeurs croissaient avec rapidité. Celles-ci enlevées présentaient des noyaux embryoplastiques et des éléments épithéliaux pavimenteux.

Les adénomes cancéreux, au moment où ils acquièrent un volume plus grand, présentent dans leur intérieur des kystes ; ceux-ci sont susceptibles de devenir très-gros, et il arrive parfois qu'un des lobes de la tumeur présente une fluctuation franche, et que si l'on pratique une ponction, il sort un liquide clair ou séro-sanguinolent. Cela pourrait induire en erreur, si l'on ne palpait la tumeur avec soin. En effet, en prenant cette précaution, on parvient à constater, autour du lobe fluctuant, d'autres points qui correspondent à des lobules durs.

M. Virchow décrit des kystes du sein, à parois épaisses et reposant sur une base indurée et lobulée, qui semblent être des adénomes ; il est possible que de pareils kystes puissent être voisins des cancers adénoïdes.

Lorsque l'adénome est cancéreux, quand il contient beaucoup d'épithélium et d'éléments embryoplastiques, il retentit sur les ganglions, et cela surtout à la période de l'ulcération. Il a été présenté à la Société anatomique une pièce qui montre un engorgement ganglionnaire de nature épithéliale et qui existait à côté d'un adénome sudoripare ulcéré ; le ganglion contenait en grande abondance des éléments épithéliaux et des globes épidermiques.

Bibliographie. — A. Cooper, Œuvres chirurgicales. — Velpeau, Traité des maladies du sein. — Broca, Adénomes (in *Dict. encycl.*, 1864). — Burlaud, Adénoïde récidivée (*Bull. Soc. anat.*, 1866, t. XI, p. 4). — Billroth, Pathologie chirurgicale générale, p. 775. — Bauchet, Des adénomes de la parotide (*Mém. de la Soc. de chir.*, t. V). — A. Després et Bordier, Tumeur adénoïde du sein (*Bull. Soc. anat.*, 1864, 2e série, t. IX, p. 97). — Verneuil et Molinier, Dégénérescence épithéliale des glandes sudoripares (*Bull. Soc. anat.*, 2e série, t. XI, p. 304). — Statistique du service de Velpeau (*Gaz. des hôp.*, 1861).

Cancer encéphaloïde.

Le cancer encéphaloïde est le plus grave de tous les cancers de la série épithéliale. Il peut exister dans tous les points du corps, mais son siége de prédilection est dans les glandes et dans les os; rarement il est primitif dans ces dernières parties, et si l'on a cru le voir dans ces conditions, c'est que l'on a pris des cancers à myéloplaxes ou fibro-plastiques pour des cancers encéphaloïdes.

M. Cornil, dans son *Mémoire sur le cancer*, a produit des planches où l'on voit le cancer encéphaloïde commencer, comme les adénomes, par les culs-de-sac glandulaires, et dans son travail *sur les tumeurs épithéliales du corps de l'utérus*, il rapproche les épithéliomes, les hétéradénomes et les cancers encéphaloïdes du col. M. Robin, depuis que la cellule cancéreuse de Lebert a été abandonnée, et déjà en 1855, a montré que le cancer encéphaloïde était constitué par des cellules épithéliales : la relation entre le cancer encéphaloïde et les autres cancers épithéliaux n'est pas douteuse, et si ce n'est pas tout ce qui les rapproche, ce doit être momentanément au moins un élément de classification qui peut être utile. Et pour expliquer pourquoi le cancroïde est moins grave que le cancer encéphaloïde, on peut dire que le premier commence par l'extérieur, par les muqueuses des conduits, tandis que le second commence par les culs-de-sac glandulaires, dont l'épithélium est plus facilement renouvelable que l'épithélium épidermique.

De tous les cancers, c'est l'encéphaloïde qui a la marche la plus rapide, celui qui est suivi le plus promptement de récidive et de généralisation.

Le sein, l'utérus, l'ovaire, le testicule, le foie, le pancréas, la glande thyroïde, les ganglions lymphatiques, sont le siége habituel de l'en-

céphaloïde. Quelquefois il y a de l'encéphaloïde dans la langue et l'épiploon. Dans la langue, on voit le produit encéphaloïde succéder au produit épithélioma, comme on voit certaines métastases des épithéliomes être constituées par le produit encéphaloïde.

Tout à fait au début, le cancer encéphaloïde est constitué par une tumeur arrondie, dure et ne contractant aucune adhérence avec les parties voisines. Ceci se passe dans les deux premiers mois de l'existence du cancer. Mais bientôt la tumeur grossit, adhère aux parties voisines, et surtout à la peau et aux muqueuses ; elle semble faire corps avec les tissus. Dans les cas où le cancer a une marche très-rapide, on trouve, de très-bonne heure et dans les parties voisines du mal, de petits ganglions durs. Les malades éprouvent de temps en temps des douleurs plus ou moins vives qu'ils comparent à des pincements et à des élancements ; plus tard la tumeur augmente de volume; elle devient plus dure sur plusieurs points en même temps qu'elle se ramollit sur d'autres. Au niveau des parties où l'adhérence a lieu, la peau devient un peu œdémateuse, la sensibilité au toucher a disparu, puis le tégument rougit; une tumeur acuminée faussement fluctuante apparaît et est accompagnée d'élancements et d'engorgements ganglionnaires dans les parties voisines. Quand la tumeur est ulcérée, elle offre des bords rouges, durs autour d'une ulcération irrégulière, présentant ici des fongosités rougeâtres, saignantes, là des détritus gangréneux ayant une odeur cadavéreuse. Jamais le cancer encéphaloïde n'existe à cet état sans que la cachexie cancéreuse soit établie : teinte jaune-paille, amaigrissement et perte de forces et d'appétit. Il est commun de voir les malades présenter des épistaxis à répétition quand il y a de la métastase cancéreuse dans le foie, des névralgies sciatiques quand il y a du cancer dans les vertèbres, et des troubles respiratoires quand il y a des noyaux cancéreux dans le poumon.

Ainsi le cancer encéphaloïde est celui de tous les cancers qui a la marche la plus rapide, qui se ramollit le plus vite, cause les douleurs lancinantes les plus fortes et amène le plus promptement la cachexie cancéreuse. La récidive du cancer encéphaloïde a lieu promptement après l'ablation de la tumeur; les récidives ont une marche encore plus rapide que cette première tumeur. Le cancer encéphaloïde peut exister à tous les âges ; on en a vu chez les enfants. L'hérédité de ce cancer n'est pas douteuse, mais il n'y a rien d'absolu à cet égard, quoiqu'on puisse dire que c'est une règle ; les chagrins, les change-

ments d'existence pendant l'apparition d'une tumeur qui croît rapidement, doivent faire songer à un cancer, et en particulier à un cancer encéphaloïde.

Les ganglions lymphatiques pris secondairement de cancer encéphaloïde adhèrent en très-peu de temps à la peau et s'ulcèrent, ce qui n'existe pas au même degré pour les autres cancers ganglionnaires.

C'est au cancer encéphaloïde que l'on peut rapporter les mélanoses généralisées contenant autre chose que de la matière mélanique infiltrée dans les tissus. Un très-bel exemple a été fourni à la Société anatomique ; il apprend que les tumeurs multiples trouvées à l'autopsie avaient une consistance assez ferme, et que les tumeurs enlevées avaient présenté des éléments épithéliaux et des cellules contenant deux ou plusieurs noyaux. Bien que l'on ait dit à cette occasion, à la Société anatomique, que la tumeur avait des caractères du squirrhe, il n'en reste pas moins clair que la mélanose était, dans ce cas, mêlée à des éléments épithéliaux, et que cliniquement cette mélanose cancéreuse s'est comportée comme un encéphaloïde, puisqu'il a suivi toute son évolution en six mois, à partir du moment où l'on a touché à la première tumeur.

Les *cancers mélaniques* du globe de l'œil peuvent être également rangés au nombre des cancers encéphaloïdes. Sur 15 cas de cancers mélaniques de l'œil rassemblés par Holmes Coote, la durée moyenne de la vie après l'opération a été de dix-huit mois, c'est-à-dire un laps de temps à peu près égal à la durée de la vie après l'ablation de cancers encéphaloïdes. M. Lebert a admis que les cancers mélaniques étaient des cancers des mieux caractérisés, auxquels était unie de la matière mélanique.

M. Virchow a décrit une tumeur formée par les cellules de la rétine et l'a appelée *gliome*. Il juge que cette même tumeur peut renfermer des cellules nerveuses altérées et s'étendre au dehors de l'œil, ce qui constitue pour l'auteur allemand le gliosarcome. Or, si l'on compare la description des éléments du gliosarcome à ceux du cancer encéphaloïde, on voit que la distance est très-petite, et comme il n'y a pas beaucoup de cancers de l'œil sans dépôts mélaniques, on comprend que le gliosarcome mélanique, le cancer mélanique ou encéphaloïde mélanique, peuvent n'être considérés que comme une seule et même chose.

Les cancers encéphaloïdes mélaniques ont les attributs des cancers

encéphaloïdes, avec cette particularité que quand ils sont superficiels, et quand ils sont ulcérés, on voit une coloration noire ou bleuâtre du tégument qui recouvre la tumeur, ou des fongosités noirâtres qui tachent les pièces du linge en noir, comme le ferait de la sépia. La généralisation des cancers mélaniques a lieu très-rapidement.

Le carcinome encéphaloïde peut être compliqué de deux accidents, un épanchement de sang interstitiel et une inflammation suivie de suppuration. Il est difficile de distinguer entre eux ces deux accidents. Une augmentation assez rapide d'un point de la tumeur, des douleurs plus vives, une fluctuation fausse, mais très-apparente et quelquefois de la fluctuation vraie, existent dans les deux cas ; mais comme la peau s'amincit promptement et qu'une perforation se produit, le diagnostic et le traitement ne présentent aucune difficulté si l'on attend vingt-quatre ou quarante-huit heures.

On rencontre souvent aussi, dans ces cancers, une matière d'un blanc jaunâtre ou verte et analogue à du fromage. C'est ce que M. Lebert a appelé la matière phymatoïde. Rien à l'extérieur ne fait soupçonner d'une manière certaine cette complication, qui du reste n'a aucune importance et pourrait bien n'être qu'un épanchement de sang transformé.

Bibliographie. — Cruveilhier, Atlas d'anatomie pathologique. — Valshe, The nature and treat. of Cancer. London, 1846. — Lebert, Traité pratique des maladies cancéreuses. — Mackensie, Traité des maladies des yeux, t. II, p. 277. — Virchow, Traité des tumeurs, t. II. — Billroth, Pathologie chirurgicale générale, p. 709. — Peulevé et Cornil, Mélanose généralisée (*Bull. Soc. anat.*, 1865, t. X, p. 341). — Robin, Sur une altération du tissu de la mamelle (*Comptes rendus de l'Institut*, 1855). — Broca, Traité des tumeurs, t. I. — Cornil, Mémoire sur le cancer (*Mém. Acad. de méd.*, 1866).

Cancer squirrheux. — Cancer de tissu conjonctif. — Cancer cicatrisant.

Le squirrhe est très-voisin du cancer encéphaloïde, eu égard aux cellules épithéliales en raquettes que l'on trouve mêlées au produit fibreux qui constitue le squirrhe.

Ce cancer, au début, est une tumeur plus ou moins arrondie, dure, et qui semble se confondre avec le tissu fibreux de l'organe et ne point former une masse limitée comme l'encéphaloïde. A ce moment, il

n'y a pas d'engorgements ganglionnaires et la santé générale des malades est assez bien conservée.

Lorsque le mal existe depuis quelque temps, il y a une diminution de l'organe par suite d'une rétraction profonde, la peau est attirée et se déprime au niveau des points où des tractus squirrheux s'attachent à la face profonde du derme. Malgré ces adhérences, la tumeur reste encore longtemps stationnaire, puis elle prend enfin un développement plus rapide; la peau s'ulcère, des ganglions s'engorgent, et le mal se présente sous la forme d'une ulcération à bords irréguliers et peu fongueux, ne tendant pas à s'agrandir trop vite. A la longue cependant le mal progresse, les malades deviennent anémiques, et la généralisation arrive avec les douleurs lancinantes et les névralgies multiples.

Il y a des squirrhes qui marchent plus vite; ce sont ceux où l'élément embryoplastique est plus abondant. Velpeau avait fait une distinction sommaire entre ces deux variétés; il appelait la première squirrhe ligneux ou atrophique, la deuxième squirrhe lardacé.

La mamelle et le testicule sont le siége le plus fréquent du squirrhe. Le testicule squirrheux, plus que la mamelle squirrheuse, prend un grand développement, et il n'adhère pas à la peau, pas plus que la grande majorité des cancers du testicule au moment où nous les observons; seulement ce cancer retentit moins sur la santé générale que l'enchondrome cancéreux et le cancer fibro-plastique.

C'est au cancer squirrheux que l'on doit rapporter le cancer de la peau, ce cancer en cuirasse ou en nappe qui existe à la mamelle, autour du mamelon et même sur la poitrine. Il y a deux formes de squirrhe en nappe : l'un est une plaque qui s'étend de proche en proche; l'autre est une éruption progressive de noyaux durs, d'un rouge ocreux, saillants sur le derme et causant peu à peu une dureté ligneuse de tout le tégument : c'est encore au sein et au voisinage de l'anus que ce cancer se montre. La santé générale des malades se conserve assez longtemps malgré cet état, et l'extension considérable du mal, soit en surface, soit en profondeur, cause des troubles fonctionnels et la mort, quelquefois avant même la généralisation du cancer.

On a vu, à propos d'un fibrome généralisé, combien dans certains cas, même pièces en main, il est difficile de diagnostiquer le cancer disséminé de la peau des fibromes multiples ou généralisés.

Bibliographie. — Cruveilhier, Atlas, livr. XXIV et livr. XXXVII. — Velpeau, Traité des maladies du sein. — Billroth, Pathologie chirurgicale générale, p. 771. — Forster, Atlas, pl. XXVII et pl. LXX.

Cancer cartilagineux (Bayle). — Enchondrome malin. — Enchondrome myxomateux (Virchow).

De même que le cancer squirrheux offre une tendance à l'organisation fibreuse, de même le cancer cartilagineux offre une tendance à l'organisation cartilagineuse; mais le second comme le premier ne contiennent pas exclusivement des éléments de tissu conjonctif ou cartilagineux. Dans les enchondromes, les éléments cartilagineux sont irréguliers, graisseux ou dépourvus de leur enveloppe épaisse, puis les espaces de la masse fondamentale du cartilage ne contiennent pas que des cellules de cartilage, et les éléments qui dominent, au moins dans quelques points, sont des éléments cartilagineux embryonnaires.

Le cancer cartilagineux des os est encore assez douteux. Cependant une des généralisations d'enchondrome a été observée par M. Richet à la suite de l'ablation d'un enchondrome de l'omoplate. Dans les mâchoires, il y a des enchondromes kystiques dont la nature cancéreuse n'est pas bien établie. Mais les cancers cartilagineux du testicule, de la mamelle même, quelques enchondromes de la parotide, se comportent comme de véritables cancers, les uns par des récidives successives, les autres par la généralisation, et ceux qui n'en sont encore qu'aux récidives n'en sont pas moins exposés à la généralisation. Les faits de généralisation de l'enchondrome du testicule sont déjà très-multipliés. Muller, Paget, Lawrence, Lhonneur, Godard, MM. Virchow, Richet, Hancock, Hawkins, Gosselin, en ont rapporté des exemples, et la récidive comme les généralisations ont été constituées, soit par des noyaux d'enchondrome, soit des produits fibroplastiques disséminés dans les poumons ou ailleurs.

Un enchondrome cancéreux présente, dans les glandes et autour des os, les caractères de l'enchondrome simple; seulement il arrive un moment où les malades maigrissent et perdent leur force en même temps que la tumeur se développe avec rapidité ou se ramollit. Par exemple, la dureté excessive d'une tumeur testiculaire et son petit volume doivent faire soupçonner qu'il s'agit d'un enchondrome, et si

le mal s'est accru rapidement, il est certain que cet enchondrome est cancéreux.

Parmi les cancers à éléments de cartilage que l'on rencontre dans le testicule, il faut comprendre ce que l'on a désigné, d'après A. Cooper et Curling, sous le nom de *maladie kystique du testicule*. Ces tumeurs en effet ont récidivé et ont été suivies de généralisation dans un temps moyen égal à seize mois, et ont été observées sur des sujets âgés de vingt à trente ans. Il est curieux que chez aucun des malades l'hérédité des affections cancéreuses n'ait pas été constatée.

De toutes les variétés de cancers du testicule, la maladie kystique cancéreuse est la plus difficile à diagnostiquer. On n'a pas encore reconnu une fois sur le vivant cette tumeur, et on l'a prise pour du cancer et une hématocèle. Cette question de diagnostic reviendra plus loin.

Bibliographie. — A. Cooper, Œuvres chirurgicales. — Curling, traduction de M. Gosselin, Maladies du testicule. Paris, 1856, p. 418. — Richet, Enchondrome de l'épaule (*Bull. Soc. de chir.*, p. 82 et 84, 1re série, t. VI). — Chassaignac, Enchondrome du maxillaire inférieur (*Bull. Soc. de chir.*, 1861, 2e série, t. II, p. 395). — Dauvé, Enchondrome du testicule, même recueil, même volume, p. 160 et 395. — Lhonneur, Enchondrome du testicule (*Bull. Soc. de chir.*, 2e série, t. II, p. 577 et 703). — Gyoux, De l'enchondrome du testicule (thèse de Paris, 1861). — Conche, De la maladie kystique du testicule. Lyon, 1865.

Cancer fibro-plastique. — Sarcome des Allemands. — Plasmome (Follin).

Le cancer fibro-plastique est aujourd'hui l'un des plus fréquents. C'est à lui que se rattachent les sarcomes des membres, les tumeurs à myéloplaxes cancéreuses, les cancers colloïdes et les cancers des cicatrices, ainsi que certains fongus, tels que les fongus de la dure-mère. M. Lebert et tous ceux qui l'ont suivi ont pensé que le tissu fibro-plastique était distinct du cancer, mais aujourd'hui, après les preuves évidentes de généralisation de ces tumeurs, on admet que le tissu fibro-plastique peut être infectant. En Allemagne, MM. Virchow et Billroth, ainsi que Follin en France, disent que le fibro-plastique est lentement ou rarement infectant. Cette opinion tient à ce que ces auteurs comptent comme sarcome des adénomes ramollis, et à ce

qu'ils ne songent pas que certaines tumeurs fibro-plastiques des ovaires et du péritoine causent mécaniquement la mort avant que l'infection ait pu se produire. Mais depuis dix ans il a été présenté, à la Société de chirurgie et à la Société anatomique, des séries de tumeurs fibro-plastiques qui ont été suivies de récidives ou de généralisation. Les unes existaient chez des sujets jeunes, les autres sur des sujets plus âgés, depuis vingt-deux ans jusqu'à soixante-six ans. Quelques tumeurs avaient mis un temps très-long à croître, d'autres avaient rapidement acquis un grand volume. La récidive a eu lieu dans la cicatrice après des opérations ; dans les membres, au-dessus d'une amputation ; dans les ganglions ; dans les couches musculaires profondes; dans les poumons. Tantôt c'était une variété de cancer voisine du fibro-plastique pur, tantôt c'était quelque chose d'analogue au squirrhe. Une des observations de la Société de chirurgie due à Laborie apprend qu'il y avait dans le poumon des noyaux contenant des cellules cancéreuses, cela veut dire sans doute des cellules à un ou deux noyaux, ou des éléments embryoplastiques.

Le cancer fibro-plastique peut occuper tous les points où il y a du tissu conjonctif lamineux ou cellulaire, seulement le lieu où se produit un de ces cancers influe sur sa composition.

Le fibro-plastique osseux et périostique contient des myéloplaxes ou des éléments de la moelle, et quelquefois des aiguilles osseuses d'origine périostique. Ce fibro-plastique glandulaire contient en certains points des culs-de-sac remplis d'épithélium. A l'article *Cancer glandulaire*, il a été question de mélanges cancéreux de cette nature. Dans les nerfs, le cancer fibro-plastique est uni à du tissu conjonctif et même à de nouveaux éléments nerveux.

L'âge auquel le cancer fibro-plastique se montre influe aussi sur le produit: ainsi les cancers des jeunes sujets et des sujets très-âgés sont plus ou moins mous; le seul exemple de cancer colloïde qui ait été montré à la Société de chirurgie existait chez une vieille femme. A la Société anatomique, une tumeur fibro-plastique de l'ovaire représentait en certains points la transformation colloïde.

Est-il possible de distinguer entre elles toutes les variétés de tumeurs cancéreuses fibro-plastiques avant une ponction exploratrice? Cela me paraît difficile dans bien des cas. On peut certes bien dire qu'une tumeur est fibro-plastique quand elle semble avoir pour origine le tissu cellulaire sous-cutané ou intermusculaire, parce que c'est presque toujours le lieu d'élection de ce cancer; mais quand la

tumeur est dans le sein, quand elle est dans le testicule, et en particulier dans le corps d'Highmore, rien n'est moins facile à préciser, à moins que l'on ne prenne en considération l'âge des sujets; encore y a-t-il du vague suivant qu'il s'agit d'hommes ou de femmes jeunes ou âgés, suivant que la tumeur siége dans le sein ou dans le testicule.

Ce que l'on peut dire de plus général pour le diagnostic des tumeurs fibro-plastiques à éléments fibreux, c'est qu'ils peuvent exister longtemps pendant que les malades conservent les apparences d'une belle santé. Le cancer à myéloplaxes et le cancer colloïde ont à un degré moindre la même propriété, et le cancer colloïde, développé d'emblée, est celui qui a la marche la plus rapide, et qui en conséquence altère le plus vite la santé.

Il y a plusieurs espèces de cancers fibro-plastiques : le cancer fibro-plastique fibreux, tumeurs sarcomateuses et fibreuses des glandes et des os de certains auteurs; le cancer fibro-plastique colloïde, myxome de M. Virchow. Le cancer fibro-plastique des os ou cancer à myéloplaxes.

Le cancer *fibro-plastique*, celui qui présente les traces d'une organisation plus complète, se révèle par une tumeur arrondie assez régulière, indolente, roulant dans les couches profondes des membres ou adhérant à un os. Cette tumeur ne cause aucune douleur, point d'engorgements ganglionnaires et souvent aucun trouble fonctionnel. A ce moment le diagnostic est douteux, le mal n'existe pas depuis longtemps, les malades même semblent en ignorer le début; une ponction exploratrice ne donne que du sang.

Si l'on emploie les différents trocarts, emporte-pièce, destinés à ramener au dehors une petite portion de la tumeur, on peut reconnaître au microscope la nature fibro-plastique du mal; mais ces ponctions ne sont pas toujours innocentes, et elles causent des inflammations quelquefois graves.

Plus tard, et c'est en général à cette époque que les malades consultent un médecin, la tumeur a pris un accroissement subit considérable; de gros lobes se sont dessinés sur la tumeur, qui soulève et distend la peau sans pourtant y adhérer. Des troubles fonctionnels variables existent quand le fibro-plastique occupe la gaîne d'un nerf, celui-ci se trouve comprimé, et il y a des douleurs vives. A ce moment encore, il n'y a pas d'engorgements ganglionnaires. Mais ce qui est assez commun, c'est l'adhérence de la tumeur avec un ou plusieurs

muscles, ce qui a fait penser qu'il existait un cancer des muscles assez fréquent.

Il n'est pas rare de trouver des bourses séreuses autour des grosses tumeurs fibro-plastiques multilobées. M. Demarquay a vu cette particularité : ainsi, lorsqu'on fera une ponction exploratrice dans des cas analogues, il faudra se rappeler le fait et ne pas croire à une tumeur kystique.

Les cancers fibro-plastiques à éléments fibreux qui existent dans la peau présentent quelques particularités : ce sont des tumeurs arrondies à plusieurs lobes; la peau qui les recouvre est lisse, tendue, et elle ne tarde pas à rougir; puis cet état persiste pendant plusieurs mois; enfin une ulcération se produit, elle est irrégulière, son fond présente des bourgeons infiltrés de sérosité et sphacélés en partie, ses bords sont fongueux, et le pourtour de l'ulcère est rouge et assez mou relativement aux autres cancers. C'est dans les récidives de tumeurs fibroplastiques sur les moignons ou sur les cicatrices que cela s'observe.

Il y a des névromes qui sont constitués par des tissus fibro-plastiques; ces névromes offrent les mêmes caractères que les névromes fibreux, avec cette différence que leur marche est plus rapide, qu'ils sont susceptibles d'acquérir en peu de temps un grand volume.

L'hérédité et la marche rapide du mal ne peuvent pas toujours éclairer le chirurgien, parce que l'hérédité n'est pas démontrée d'une façon absolue pour les cancers fibro-plastiques, et parce que les tumeurs fibro-plastiques grosses, seules, ont marché rapidement dans les deux dernières années; le début des petites tumeurs est toujours à peu près ignoré. Les tumeurs superficielles, au contraire, rentrent beaucoup plus, pour la marche, dans cette règle générale que les tumeurs infectantes cancéreuses ont une évolution rapide.

Le *cancer colloïde* est une tumeur lobulée, molle, fluctuante, reposant sur une base plus ou moins dure et adhérente aux tissus à une profondeur variable. Cette tumeur est une transformation d'une ancienne tumeur fibro-plastique ou une formation nouvelle où les éléments embryoplastiques existent seuls et mêlés à du sérum en abondance. Bien que l'on ait voulu trouver dans ce produit une analogie avec le tissu muqueux de la gelée de Wharton, les micrographes français sont d'accord néanmoins pour reconnaître la nature embryoplastique de la tumeur colloïde. Ceci conduit à considérer les premières phases du cancer colloïde comme semblables à celles du cancer fibro-plastique. Mais la marche du cancer colloïde est plus rapide, l'ulcération se mon-

tre de bonne heure. Lorsqu'elle existe, il s'écoule pendant plusieurs semaines un liquide visqueux et filant. L'ulcère ne diffère pas de celui qui a été décrit plus haut. Lorsqu'on examine au microscope les bords fongueux de l'ulcère, on y retrouve des éléments embryoplastiques, principalement la variété nucléaire. Les ganglions sont susceptibles de s'engorger de bonne heure autour de cette tumeur.

De tous ces cancers fibro-plastiques, le colloïde est celui qui a une marche plus rapide.

Fig. 12. — Éléments fibro-plastiques.

Le *cancer fibroplastique à myéloplaxes* est le cancer primitif des os le plus fréquent. Il existe à tous les âges, et a une marche plus rapide dans les os longs que dans les os courts et dans les os creux, tels que le maxillaire supérieur. Plusieurs épulis sont des tumeurs fibro-plastiques à myéloplaxes.

Il y a quelques-uns de ces cancers qui marchent rapidement et qui ont tous les caractères extérieurs des tumeurs à myéloplaxes simples : douleurs vagues au début, simulant une affection osseuse, suivies de tumeur pulsatile, soulevant une mince lamelle osseuse et donnant du sang à la ponction exploratrice. A ce moment, presque toujours il y a fracture spontanée de l'os.

D'autres tumeurs, telles que les fongus de la dure-mère ou les tumeurs des os du crâne et de l'omoplate, se développent lentement et restent stationnaires pendant des années. Peu à peu cependant la tumeur s'accroît et finit par adhérer à la peau et par s'ulcérer.

Il existe un cancer fibro-plastique spécial qui se montre sur la cicatrice des plaies qui ont longtemps suppuré et qui suppurent encore. Des bourgeons charnus exubérants apparaissent sur la plaie et s'ulcèrent; leur coloration, d'un rouge vif, tranche sur le reste des bourgeons charnus. Le mal gagne toute la surface de la plaie en même temps qu'il s'étend en profondeur. Si l'on cautérise ces bourgeons fibro-plastiques, ils se reproduisent avec la plus grande promptitude. J'ai vu un exemple de cette lésion en 1861 dans le service de M. Nélaton, à l'hôpital des Cliniques. M. Demarquay a amputé le

bras d'une jeune femme pour une succession de récidives d'un cancer de ce genre. Il est à remarquer que, malgré cette lésion, les ganglions restent sains, ou du moins ne présentent pas une induration plus marquée que celle qui existe chez les individus qui ont un vésicatoire permanent.

Le cancer fibro-plastique des vésicatoires permanents est une lésion voisine de la kéloïde. C'est un terme plus avancé d'excès de développement sans tendance à l'organisation. C'est un cancer moins grave peut-être que les autres, en ce sens qu'il récidive longtemps avant de se généraliser.

Il y a des tumeurs fibro-plastiques qui ont présenté des ossifications de leur enveloppe conjonctive, d'autres qui ont présenté dans leur intérieur des kystes, véritables bourses séreuses, et des épanchements sanguins. Celles-là récidivent comme les autres et ne sont pas moins cancéreuses que les enchondromes kystiques du testicule, par exemple.

Bibliographie. — Voyez *Bulletin de la Société de chirurgie.* — Larrey, Tumeur fibro-plastique de la cuisse, 1re série, t. VII, p. 68, 270, et pour la récidive, 1re série, t. VIII, p. 379. — Chassaignac, Tumeur fibro-plastique généralisée, 1re série, t. VII, p. 90. — Broca, *même volume*, p. 114. — Larrey, Tumeur fibro-plastique du genou, récidives multiples, 1re série, t. VIII, p. 62. — Gosselin, Tumeur fibro-plastique récidivée, *même volume*, p. 66. — Robert, Tumeur fibro-plastique généralisée, 1re série, t. IX, p. 195. — Chassaignac, Tumeurs fibro-plastiques récidivées, 1re série, t. IX, p. 285. — Richet, Tumeur colloïde, 2e série, t. III, p. 421 ; récidive, p. 551. — Laborie, Tumeur fibro-plastique du tibia, 2e série, t. VII, p. 76 et 454. — Bourdy, Des tumeurs fibro-plastiques des membres, thèse de Paris, 1868. — Lebert, Traité d'anatomie pathologique générale, t. I, p. 77. — Woillez, Observation de fibroplastie généralisée (*Arch. de méd.*, août 1852). — Follin, Du cancer du cancroïde épithélial et du tissu fibro-plastique au point de vue de la clinique (*Arch. de méd.*, décembre 1854). — Birkett, Contribution to the practical Surgery of new Growth or Tumours, 2e série (*Guy's hospital Reports*, 3e série, vol. IV, p. 231). — Senteleben, Ueber Fibroide und Sarcome (*Arch. für klin. Chir. von Langenbeck*, 1860, vol. I, p. 81). — Voyez *Bulletins de la Société anatomique*, Tumeur fibro-plastique de l'omoplate, 2e série, t. VIII, p. 142 ; Tumeur à myéloplaxes de l'extrémité supérieure du

tibia, 2e série, t. X, p. 260 ; Tumeur du creux poplité, 2e série, t. X, p. 260 ; Tumeur fibro-plastique du sein chez un homme, 2e série, t. X, p. 403 ; Tumeur fibro-plastique de la cuisse, 2e série, t. X, p. 491 ; Tumeur fibro-plastique de la fosse iliaque chez un enfant, 2e série, t. XI, p. 369 ; Ostéosarcome de la jambe, t. XI, p. 335.

§ V. — Tumeurs formées par des parasites.

Les tumeurs formées par des parasites sont les kystes hydatiques et les cysticerques. Le ver filaire, le *demodex folliculorum* et la *trichine* ne donnent pas lieu à la formation de tumeurs isolées. La partie qui les contient est déjà malade ou le devient, et c'est en recherchant la cause du mal que l'on arrive à reconnaître le parasite. Ce que l'on a désigné sous le nom d'abcès vermineux est exceptionnel, et ne se rapporte qu'à des ascarides arrivés dans le tissu cellulaire, et autour desquels il se forme un abcès, comme il s'en formerait autour de matières fécales et autour de corps étrangers. Du reste, les seuls exemples authentiques de ces sortes d'abcès sont un abcès chaud de la région lombaire, où Peyre trouva deux lombrics ; un abcès par congestion ouvert dans l'aine, duquel Velpeau a vu sortir plusieurs lombrics. Ces abcès ne prêtent à aucune considération générale de diagnostic.

Kystes hydatiques.

Les kystes hydatiques ont été rencontrés dans tous les organes ; seulement encore aujourd'hui il y a des doutes sur les kystes hydatiques du testicule, de l'ovaire, du sein, du placenta et du corps thyroïde. Quant aux hydatides du globe de l'œil, on peut se demander si ce n'étaient point des cysticerques.

Comme les kystes hydatiques subissent des transformations, la transformation adipocireuse et la transformation crétacée et même osseuse, dont un bel exemple a été fourni à la Société anatomique, il faut distinguer deux états dans lesquels la tumeur se présente au diagnostic.

La tumeur hydatique sans transformation, c'est-à-dire la tumeur dans laquelle les hydatides sont encore vivantes, offre, lorsqu'elle est accessible à l'exploration par la percussion, un caractère particulier,

le frémissement hydatique (Briançon, Piorry, Tarral). On en a fait un signe pathognomonique du kyste à hydatides. Cela est trop absolu : certaines tumeurs multiloculaires à petites loges donnent à la percussion un frémissement analogue à celui de la tumeur hydatique. Ce phénomène, sur lequel il faut être bien fixé, a été comparé à la sensation qu'on éprouverait en plaçant le doigt sur une corde de basse en vibration, aux vibrations d'un timbre d'une montre à répétition. La meilleure idée que l'on pourra s'en faire sera tirée de la sensation qu'on éprouve en percutant un siége rembourré à ressort : le frémissement hydatique laisse une impression tout à fait semblable, d'après M. Davaine.

Ce sont seulement les gros kystes ou les kystes reposant sur une base un peu dure ou tendue qui offrent un frémissement caractéristique : c'est ce qui a lieu pour les kystes hydatiques du foie, des parois thoraciques et des muscles de la région sacro-lombaire. Il manque dans les kystes hydatiques petits situés dans les muscles ou entre les interstices musculaires des membres.

Les kystes hydatiques peu volumineux sont tout à fait indolents ; ils se développent sans causer aucun accident, puis ils augmentent avec lenteur, progressivement, et mettent de deux à dix ans à acquérir un volume gênant, et ce sont les kystes hydatiques des viscères qui deviennent les plus volumineux, quoiqu'ils ne soient révélés à leur début que par de rares signes de compression.

Les kystes hydatiques superficiels sont des tumeurs régulièrement globuleuses, fluctuantes, et donnant à la percussion un son mat et le frémissement hydatique. Les kystes hydatiques profonds, arrivés à se montrer dans une partie qui permet l'exploration, comme la région épigastrique quand il y a un kyste hydatique du foie, présentent des caractères analogues. Si l'on fait une ponction dans la tumeur, il sort une sérosité claire, contenant des crochets d'échinocoque. Si on laisse évaporer ce liquide, il reste des cristaux de chlorure de sodium que l'on reconnaît au microscope. A l'inverse du liquide séreux des kystes simples, la sérosité des hydatides ne se coagule pas par la chaleur.

De ce que les kystes hydatiques peuvent s'enflammer, suppurer ou se transformer en une masse adipocireuse heureusement comparée à du mastic de vitrier, comme les parois du kyste peuvent s'ossifier, il ne faut pas compter trouver les signes précédents pour reconnaître les kystes hydatiques transformés. Quand un kyste a été déjà pnoc-

tionné et qu'on donne issue par une seconde ponction à un liquide albumineux, on doit s'enquérir de la nature du liquide obtenu par la première ponction. Si ce liquide était limpide, il est clair que le kyste, d'ailleurs ancien, contenait des hydatides, car on sait qu'après une ponction dans un kyste hydatique, le liquide qu'il renferme devient albumineux. La certitude serait absolue si dans le liquide examiné après une ponction exploratrice, on trouvait des crochets d'échinocoque ou des débris d'hydatides (fig. 13).

Fig. 13. — Crochets d'échinocoque.

Les kystes hydatiques enflammés, sauf ceux du foie, seront toujours presque inévitablement confondus avec des abcès froids, parce que souvent les malades ont ignoré leur mal et que l'on n'a de renseignements sur la tumeur qu'à partir de son inflammation. Les kystes enflammés qui se rompent ne sont guère reconnus que quand des hydatides sont rejetées par les bronches, par les voies urinaires ou les selles. L'existence de la tumeur même peut être ignorée, quoique des hydatides soient rejetées, et ce n'est que par des signes rationnels qu'on soupçonne le siége du kyste. Quand un kyste se transforme en matière athéromateuse, ou quand ses parois s'ossifient, il y a une diminution notable de la tumeur, dont les malades ont quelquefois conscience : ceci est un bon élément de diagnostic. Si l'on fait une ponction exploratrice dans les tumeurs, il en sort une bouillie blanchâtre, où l'on trouve des cristaux de cholestérine et quelquefois des crochets d'échinocoque (fig. 14).

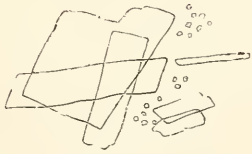

Fig. 14. — Cristaux de cholestérine de la matière athéromateuse des hydatides transformées.

Lorsqu'un malade présente une tumeur lentement formée, indolente, et que l'on a reconnu déjà ailleurs, dans une autre région, un kyste hydatique, c'est une forte présomption pour que la seconde tu-

meur soit un kyste hydatique. En effet, il peut y avoir une sorte de métastase d'hydatides, si le kyste s'est rompu.

Les hydatides du cœur passent inaperçues ou se présentent avec les signes d'une maladie du cœur; aucun diagnostic précis ne peut être porté à cet égard. Il en est de même des *hydatides du poumon*, qui ne s'annoncent que par de la dyspnée et par une absence de murmure respiratoire au point correspondant à la tumeur. Mais ces symptômes existent aussi dans les cas d'épanchements pleurétiques et de tumeurs du poumon. On arrive à une certitude seulement quand il a été rejeté par les bronches des hydatides entières ou des débris d'hydatides mêlés à de la matière athéromateuse; encore faut-il être réservé, puisque des kystes hydatiques du foie s'ouvrent dans le poumon. Pourtant, dans un cas observé par M. Vigla chez un homme qui présentait des signes évidents de dyspnée et une déformation de la poitrine du côté droit, plus une matité circonscrite à ce niveau, un kyste hydatique du poumon a été soupçonné; une ponction a été faite et le liquide examiné a présenté les caractères du liquide hydatique et des débris hydatiques. Le siége de la tumeur à droite et la perception des bruits du cœur à gauche avaient éloigné l'idée d'un hydropéricarde.

Les *kystes hydatiques du foie* sont le plus souvent ignorés par les malades, tant qu'ils n'ont point atteint un grand volume. Les kystes hydatiques du foie volumineux exempts de complication se révèlent par une tumeur régulière, tendue, mate à la percussion, présentant souvent le frémissement hydatique, ayant débuté par la région de l'hypochondre droit et s'étant accrue lentement; la matité correspondant au foie est augmentée en haut et en bas. Cette augmentation de volume de l'organe en dehors de tout symptôme général doit faire soupçonner un kyste du foie, et s'il n'y a point eu d'ictère ni de douleurs un kyste hydatique. C'est seulement quand des hydatides se sont développées dans les conduits biliaires qu'il y a de l'ictère. Chez quelques sujets, l'ictère est la révélation d'un état inflammatoire du foie, de la transformation des hydatides ou d'une atrophie du foie. Dans quelques cas, certains malades ont des hémorrhagies, des épistaxis répétées, et l'on observe des métrorrhagies chez les femmes. La teinte jaune, terreuse de la face, a été observée chez des malades dont la tumeur kystique avait atrophié le foie; de l'ascite et de l'œdème des extrémités existaient chez les malades dont le kyste comprimait la veine cave inférieure et les veines sus-hépatiques.

Deux lésions peuvent être confondues avec les hydatides du foie,

la cholécystite et les abcès du foie. La cholécystite est ordinairement précédée d'ictère et de coliques hépatiques, et elle se développe vite ; les abcès du foie n'existent guère, dans nos contrées, que chez les individus qui ont reçu une contusion sur le foie, ou chez les individus qui ont habité les pays chauds, où ils ont contracté une dysenterie plus ou moins grave ; il y a du reste un appareil fébrile.

Souvent des kystes hydatiques du foie enflammés ou non se sont rompus et se sont ouverts dans le péritoine, ce qui a causé une péritonite ; dans l'estomac, ce qui a engendré des vomissements et des selles contenant des matières hydatiformes. Ces kystes se sont ouverts aussi à travers la paroi abdominale : un abcès était apparu, et son ouverture avait laissé échapper des hydatides flétries.

Les hydatides de la rate sont très-rares. Celles de l'ovaire ne le sont pas moins, et leur diagnostic ne peut être fait que par hasard. Il en est de même des kystes hydatiques situés dans le petit bassin ; il est presque impossible qu'ils ne soient pas pris pour tout autre chose. Le rein, l'utérus, sont aussi le siége de kystes hydatiques d'un diagnostic extrêmement douteux. Les kystes qui arrivent à former une tumeur à l'extérieur peuvent être ponctionnés avec un trocart capillaire, et on a le loisir d'examiner le liquide extrait au microscope. C'est là le seul élément de diagnostic certain pour toutes ces tumeurs dont le développement est lent, qui ne retentissent point sur la santé générale et ne s'accompagnent pas de douleurs appréciables.

Le lecteur retrouvera, à propos des tumeurs de la face et du cou, les kystes hydatiques de l'orbite, de la fosse canine du tissu cellulaire du cou et du bassin.

Il y a des kystes hydatiques dans les muscles et les os qui prêtent à quelques généralités de diagnostic. Pour les hydatides des muscles, la tumeur siége sur le trajet connu d'un muscle et est immobile ou relâchée, suivant l'état de contraction ou de repos du muscle. Si les muscles sont serrés dans une gouttière osseuse, comme dans la région sacro-lombaire, la tumeur devient plus fixe quand le muscle se contracte. Il est rare que la tumeur soit fluctuante ; elle est le plus souvent dure, parfois elle est lobulée, mais toujours nettement limitée, ce qui est un très-bon signe. Elle est complétement indolente et a mis un temps très-long à se développer. Parmi tous les kystes hydatiques des muscles observés jusqu'ici, un seul a présenté le frémissement hydatique : c'était un kyste de la région sacro-lombaire. Sans doute cela tient à ce que le kyste, reposant sur une partie solide, il

était possible de tirer de la percussion le signe caractéristique. Quand l'idée d'un kyste hydatique musculaire sera venue à l'esprit du chirurgien, une ponction exploratrice pourra être faite, et l'on analysera le liquide, qui est toujours limpide quand la tumeur n'a jamais présenté de symptômes inflammatoires.

Les muscles des membres, les muscles des gouttières sacrées et les muscles intercostaux sont les muscles qui ont offert le plus d'exemples de tumeurs hydatiques.

Les *kystes hydatiques des os* ont toujours été l'objet de surprises de la part des chirurgiens, que rien ne pouvait prévenir, ces lésions étant excessivement rares. Le tibia et le fémur ont été jusqu'ici les os longs où l'on a trouvé des hydatides. Avant une fracture de l'os due à un effort léger, les chirurgiens ne s'étaient pas plus aperçu du mal que les malades. Ce que l'on peut dire de plus certain, c'est que la tumeur n'est pas en général très-volumineuse, qu'elle a une consistance osseuseet est assez régulière; que le mal se développe lentement, et que c'est dans la dernière période de l'évolution de la tumeur que des douleurs apparaissent, sans que pourtant l'augmentation du kyste soit plus rapide, et cela n'est le propre d'aucune autre tumeur des os. C'est par voie d'exclusion que l'on arrive au diagnostic. Lorsque l'os est peu dur, c'est-à-dire aminci, on peut faire une ponction exploratrice qui donne alors le diagnostic. Quand la tumeur s'est ulcérée et quand il est sorti des hydatides, il n'y a plus de doutes possibles.

Cependant dernièrement il a été présenté à la Société anatomique des hydatides extraites d'un humérus que le chirurgien pensait être atteint de nécrose. L'os était gonflé et il y avait des fistules multiples; le diagnostic était donc justifié. Mais en cherchant à extraire un séquestre que l'on sentait à nu, on a amené des hydatides. Dans des cas semblables, le diagnostic est bien difficile avant l'opération, s'il n'y a pas eu d'expulsion de quelques hydatides par les fistules.

Les os du crâne et l'os iliaque ont été le siége d'hydatides. On a vu des kystes dans le frontal, dans le temporal et dans le corps du sphénoïde, et l'on n'a pu diagnostiquer que ceux du temporal et du frontal, encore était-ce après une ponction exploratrice. Ceux de l'os iliaque n'ont pas été diagnostiqués.

Cysticerques. — Les cysticerques sont des vers vésiculaires d'un petit volume, qui existent isolément et ne forment pas de tumeurs beaucoup plus grosses qu'un pois. Dans les muqueuses, ils se mon-

trent sous forme d'une vésicule transparente, changeant de forme quand on l'observe avec la loupe.

Les cysticerques isolés, soit dans les muscles, soit dans l'œil, ne causent pas de douleurs vives : dans l'œil ils gênent la vision, causent quelquefois la perte de la vue lorsqu'ils occupent la chambre antérieure ou le corps vitré. On les reconnaît avec l'ophthalmoscope à une vésicule bleuâtre suspendue à un col plus ou moins long et qui se raccourcit ou s'allonge. Quand l'animal est sous la rétine, on voit au-dessus de lui des vaisseaux; quand une mince lamelle celluleuse seulement existe, on ne voit point de vaisseaux. Il en est de même quand le cysticerque est dans le corps vitré.

Les cysticerques situés sous la conjonctive forment une petite tumeur du volume d'un gros pois, globuleuse, indolente, opaline, transparente, avec un point opaque. Ces tumeurs se développent vite, en deux mois ou six semaines, le temps nécessaire au développement du parasite. Cette évolution de la tumeur servira à faire le diagnostic différentiel entre le cysticerque et un kyste, car il est peu de kystes qui se développent en deux mois, à moins qu'il ne s'agisse de kystes des conduits de glandes plus grosses que celles de la conjonctive.

Les cysticerques du cerveau et des méninges sont bien connus aujourd'hui; 21 cas ont été rassemblés par M. Davaine. Aucun signe précis ne permet d'établir l'existence de cysticerques dans le cerveau, à moins que les malades ne présentent en même temps des phénomènes cérébraux ou des cysticerques quelque part ailleurs.

Quand les vers n'ont point encore produit d'inflammation et ne se sont point enkystés, on constate des attaques épileptiformes, du délire, de l'hébétude ou de la démence, mais cela n'est point la règle absolue. Les secousses convulsives, les hémiplégies intermittentes, ont été signalées, ainsi que les évanouissements répétés. Mais quand le cerveau, les méninges et les plexus choroïdes se sont enflammés, tous les phénomènes dus à la présence du cysticerque, à supposer qu'ils aient été constatés, font place aux symptômes de la méningite et de l'encéphalite, et l'on peut reconnaître seulement cette lésion. Il y a un bon nombre de cysticerques de l'encéphale qui ont été méconnus pendant la vie.

Bibliographie. — Davaine, Traité des entozoaires. Paris, 1860. — Pelvet, Ossification d'un kyste hydatique; discussion (*Bull. Soc. anat.*, 2e série, t. X, p. 159). — Barrier, De la tumeur hydatique du foie,

thèse de Paris, 1840. — Dupuytren, Tumeur hydatique du poumon ouverte à l'ombilic (*Leçons orales*, t. III, p. 379). — Vigla, Des hydatides de la cavité thoracique (*Arch. de méd.*, 5e série, 1855, t. VI, p. 82). — Ferrand, Kyste hydatique de l'utérus (*Bull. Soc. anat.*, 1861, 2e série, t. VI, p. 243). — Fernet, Sur les hydatides des muscles (*Bull. Soc. anat.*, 1865, 2e série, t. X, p. 217). — A. Desprès, Des tumeurs des muscles, thèse d'agrégation. Paris, 1866. — Sichel, Mémoire pratique sur le cysticerque observé dans l'œil humain (*Journal de chir.* de Malgaigne, 1843, p. 404). — Demarquay et Sevestre, Hydatides de l'humérus (*Bull. Soc. anat.*, 1868).

Inclusions et accolements de fœtus ou de germes parasitaires.

Accolements. — Il y a des fœtus primitivement doubles qui se réunissent, de manière qu'une ou plusieurs portions du fœtus avorté soient liées au fœtus normalement développé. C'est ce que Geoffroy Saint-Hilaire a appelé les monstruosités par accolement. Il n'existe aucune difficulté pour reconnaître les membres avortés surnuméraires. A côté des accolements, je citerai les doigts surnuméraires, non pour les assimiler à des accolements, mais pour les rapprocher des membres surnuméraires qui ont été considérés comme des dédoublements des membres à l'origine. Le diagnostic des doigts surnuméraires consiste dans une simple constatation, seulement au point de vue de la thérapeutique, on doit rechercher s'il y a une phalange entière ou une épiphyse latérale sur la phalange. La palpation indique ces différences et la mobilité de l'appendice surnuméraire indique qu'il y a une articulation.

Inclusions fœtales. — Les inclusions fœtales sont viscérales ou sous-cutanées ; il y a des inclusions qui, primitivement viscérales, deviennent sous-cutanées.

Ces lésions sont si rares, qu'elles passent presque toujours pour d'autres lésions si l'on n'est pas sur ses gardes.

A. Les inclusions *abdominales* ont été observées dans le mésocôlon transverse, dans le mésentère, dans la cavité abdominale, au milieu d'un kyste adventice. Ces tumeurs forment une saillie assez considérable dans l'abdomen, saillie solide, mobile ou immobile, et dont on ne peut soupçonner la nature que par le fait de son existence au moment de la naissance. La tumeur s'enflamme, cause une péritonite, et

les malades meurent souvent avant que le diagnostic soit fait.

B. Les inclusions *thoraciques* ont été rencontrées dans les médiastins, dans le poumon, à la base du cou. Dans les premiers temps, aucun signe ne révèle leur existence ; plus tard, quand l'inflammation survient, c'est-à-dire quand il y a une tendance à l'élimination, des abcès se forment sur la paroi thoracique, des fistules s'établissent et donnent issue à des os, des poils et des dents. A ce moment, le diagnostic n'offre plus d'incertitudes ; mais il arrive souvent que les enfants meurent suffoqués avant que les abcès aient eu le temps de se produire.

C. Les *inclusions scrotales* peuvent être des accolements sous-cutanés ou des inclusions viscérales descendues avec le testicule dans le scrotum. On reconnaît les inclusions scrotales à une tumeur bosselée, dure, indolente, sans lésion du tégument et adhérente à la peau ou au testicule. Quelquefois la tumeur renferme des kystes transparents. Quand l'inclusion est dans le testicule, elle est mobile dans le scrotum avec cet organe, et il y a quelquefois hydrocèle en même temps. Quand la tumeur s'enflamme, quand il se forme des abcès qui donnent issue à des os et à des poils, le diagnostic, s'il n'a pas été fait auparavant, est certain. En présence d'une tumeur dure, enflammée, bosselée, et qui existe depuis la naissance et n'a pas augmenté depuis ce moment, on ne saurait hésiter : un fongus du testicule, c'est-à-dire un cancer fibro-plastique, est une tumeur qui croît rapidement avant de s'ulcérer, tandis que l'inclusion reste stationnaire. Il y a dans le testicule des kystes dermoïdes nés en vertu d'une hétérotopie plastique ; ils ne peuvent être confondus avec les inclusions, parce que celles-ci sont des tumeurs dures, bosselées, et que le kyste est mou, petit et quelquefois inappréciable.

D. Les *inclusions cervicales* sont caractérisées par une tumeur mollasse, irrégulière, contenant des corps durs, et adhérente aux parties profondes. Une ponction exploratrice donne issue à du sang ou à un liquide muqueux contenant de l'épithélium. Ces inclusions, par le fait de leurs adhérences avec les parties profondes, compriment la trachée et l'œsophage. Les kystes congénitaux du cou sous-cutanés se développent toujours à l'extérieur et sont toujours plus réguliers que les inclusions. C'est la seule tumeur qui peut être prise pour un kyste contenant des débris de fœtus inclus.

E. Les *inclusions sacrées* siégent sur les fesses, autour de la région sacrée ; elles sont caractérisées par une tumeur irrégulière, dure, en

quelques points fluctuante, dans d'autres, sans altération de la peau. Le mal existe depuis la naissance et il reste à peu près stationnaire. Lorsque la tumeur est placée au niveau de l'échancrure sciatique, elle envoie quelquefois des prolongements dans le bassin, et il faut alors pratiquer le toucher rectal pour s'assurer des limites de l'inclusion. Un spina-bifida ne saurait être confondu avec une inclusion. En effet, le spina-bifida est toujours sur la ligne médiane ; il a une égale consistance en tous les points, ce qui n'est pas le fait de l'inclusion sacrée. Mais la tumeur mixte dont il a été question à propos du diagnostic des kystes congénitaux peut être facilement prise pour une inclusion, attendu qu'il s'agit d'une hétérotopie, et comme l'hétérotopie est presque la même chose que l'inclusion aux yeux de certains pathologistes, la distance entre les deux tumeurs n'est pas grande.

En résumé, une inclusion sous-cutanée est une tumeur irrégulière, dure, bosselée, présentant quelquefois des kystes, existant depuis la naissance, susceptible de s'enflammer et de s'abcéder, puis de donner issue à des débris de fœtus. Lorsque l'inflammation arrive, en vertu de sa dureté inégale, la tumeur présente des points indurés à côté d'ulcérations. Il ne faudrait pas croire à des ulcérations cancéreuses, et c'est ici l'occasion de dire que jusqu'ici les inclusions fœtales n'ont point dégénéré en cancer et qu'il n'y a pas d'erreurs possibles.

Bibliographie. — Geoffroy Saint-Hilaire, Tératologie. — Moussaud, Des inclusions fœtales, thèse de Paris, 1861.

§ VI. — Corps étrangers.

Les corps étrangers introduits dans les tissus ne forment pas toujours une tumeur bien appréciable. Si leur présence est méconnue au début elle peut l'être plus tard, mais il est assez rare qu'on la reconnaisse avant que des accidents graves aient appelé l'attention du chirurgien.

On reconnaît la présence de morceaux de bois ou de morceaux de verre dans les tissus souvent, parce que les malades en ont la connaissance et indiquent eux-mêmes la manière dont le corps a pénétré. Un excellent signe permet d'obtenir une certitude complète : si l'on presse sur la partie dure que l'on croit être le corps étranger ; on provoque une douleur vive que le malade compare à une piqûre. Quelquefois

cependant, lorsque les malades se présentent au chirurgien longtemps après leur blessure, le corps étranger est enkysté et la douleur provoquée est moins vive. Mais si le corps étranger est sous la peau, on le reconnaît à sa dureté, et si l'on n'est pas assez sûr on introduit une aiguille à acupuncture jusque sur le corps étranger qui ne se laisse point traverser, et le diagnostic est fondé à la fois sur les antécédents rapportés par le malade et sur cet examen. Certes, c'est un bon renseignement quand on voit la cicatrice d'une plaie au voisinage du point où l'on sent le corps étranger ; mais il faut savoir que celui-ci peut avoir cheminé assez loin de son point d'entrée.

Les aiguilles introduites dans les tissus se font sentir par une de leurs extrémités ou sont obliquement placées. Dans les deux cas il est possible de les reconnaître. En pressant sur leur extrémité saillante sous la peau, on provoque la sensation d'une piqûre. Si l'aiguille est placée obliquement on retrouve une saillie linéaire très-appréciable, et l'on peut, en pressant du côté de l'extrémité la plus libre, causer une douleur occasionnée par la piqûre du tégument au niveau de la pointe de l'aiguille.

Les balles qui forment tumeur sous la peau sont facilement reconnaissables à leur excessive dureté et à leur tendance à se placer dans des positions déclives dans le fond de culs-de-sac aponévrotiques. Les balles situées dans les couches musculaires profondes peuvent rester longtemps méconnues jusqu'au jour où des abcès et des fistules se forment et permettent d'explorer directement le fond des fistules avec le stylet à boule de porcelaine de M. Nélaton. Les appareils électriques révélateurs des corps métalliques de MM. Fontan et Fabre, et autres auteurs, sont d'un emploi assez difficile ; mais il est juste de dire qu'ils offrent une certitude précieuse.

Les corps étrangers de l'œsophage peuvent être sentis par l'exploration du cou. Les corps étrangers un peu volumineux du tube digestif forment une tumeur abdominale. Les corps étrangers de la vessie forment des saillies que l'on peut apprécier chez l'homme par le toucher rectal et le palper abdominal, chez la femme par le toucher vaginal.

Calculs.

Les calculs susceptibles de former une tumeur à l'extérieur du corps ou dans une cavité naturelle accessible à l'exploration sont les calculs salivaires du conduit de Warthon, les calculs biliaires de la vésicule biliaire, et les calculs vésicaux et prostatiques.

On reconnaît les *calculs salivaires* chez les malades qui se plaignent de gêne en parlant et de douleur sous la langue, directement par l'exploration de la bouche et de la région hyoïdienne. Si le calcul est gros, on aperçoit une tumeur sous la langue en arrière de l'orifice du conduit de Warthon. Cette tumeur est dure, et si l'on explore à la fois par la bouche et par la région sus-hyoïdienne, on sent que la tumeur est très-dure et qu'elle est mobile avec le plancher de la bouche : il est ordinaire que du pus s'écoule par l'orifice du canal de Warthon. Lorsque le calcul est petit, on voit une saillie anormale du canal salivaire au niveau de son orifice, et si l'on y introduit une aiguille ou un stylet très-fin on perçoit un choc sec.

Les *calculs urinaires* petits n'échappent guère au chirurgien lorsque les malades accusent des douleurs intermittentes, en urinant, suivies d'hémorrhagie; le cathétérisme révèle la présence d'un corps dur dans la vessie. Mais lorsque le calcul est gros, le chirurgien trouve un nouvel élément de diagnostic dans le toucher rectal ou vaginal et le palper abdominal. Il en est de même pour les corps étrangers introduits dans la vessie. Le toucher rectal est nécessaire pour préciser qu'un gros calcul siége dans la prostate. En effet, il est ordinairement difficile de savoir au juste quand la sonde heurte contre un calcul, et l'on pourrait hésiter si en même temps que la sonde frotte contre le corps étranger, on ne trouvait la prostate grosse et très-dure. J'ai diagnostiqué par le simple toucher rectal un calcul de la prostate qui était fragmenté, en pressant sur l'organe très-volumineux et très-dur. On sentait le bruit de collision des morceaux du calcul.

Lorsque la vésicule biliaire est distendue par des calculs biliaires, elle forme une tumeur indolente, mais très-dure, et qui est située au-dessous du rebord des fausses côtes à droite. S'il s'agit d'une femme, à l'âge moyen de la vie, qui a présenté plusieurs accès de coliques hépatiques, le diagnostic est pour ainsi dire commandé.

§ VII. — Hernies.

Les hernies sont des tumeurs formées par le déplacement des organes hors des cavités où ils sont contenus normalement, ou des saillies de portions d'organe hors de leur membrane enveloppante.

Il y a deux espèces de hernies : les hernies pourvues d'enveloppes et les hernies traumatiques et ulcéreuses. Les premières sont toujours sous-cutanées, les autres sont de véritables solutions de continuité laissant passer des organes ou des portions d'organe. Parmi ces dernières, il en est qui ne sont considérées que comme des complications des plaies. Il faut les citer pour mémoire, leur diagnostic se fait par la simple inspection et par la constatation des caractères de l'organe hernié : ainsi la crépitation du poumon, la couleur blanche du testicule; les vaisseaux des intestins, la couleur noire de l'iris et une déformation de la pupille.

Hernies intestinales.

Les hernies intestinales accidentelles sont des tumeurs sous-cutanées sans changement de coloration à la peau, formées lentement ou brusquement, pouvant occuper tous les points de laparoi abdominale et du périnée, mais principalement le lieu par lequel les vaisseaux et les nerfs du bassin sortent de l'abdomen. Ces tumeurs exemptes de toute complication sont molles, réductibles, indolentes, et ne causent pas de troubles digestifs graves. Pendant les efforts et la toux elles grossissent, deviennent saillantes, et communiquent aux doigts qui la maintiennent une impulsion. Lorsqu'on les a réduites on sent au-dessous de la peau un orifice dans lequel on peut faire pénétrer la pulpe d'un ou de plusieurs doigts. Si la tumeur ne contient que de l'intestin, elle est sonore à la percussion et produit en rentrant dans l'abdomen un gargouillement. Si la tumeur ne contient que de l'épiploon, elle est dure, se réduit lentement, n'est pas sonore à la percussion; lorsqu'elle est un peu volumineuse, on peut sentir, en la pressant, des cordons durs, noueux, plus ou moins irréguliers. Si la hernie renferme de l'intestin et de l'épiploon, la tumeur présente les caractères réunis des hernies épiploïques et intestinales. Une partie de la tumeur se réduit

d'abord en produisant un gargouillement, puis le reste rentre lentement.

Les hernies peuvent présenter, suivant leur siége, des variétés exclusives : ainsi la hernie lombaire, les hernies vaginales et obturatrices ne contiennent pas souvent d'épiploon. Au contraire, la hernie ombilicale en contient presque toujours. Les hernies sont de tous les âges; il y en a de congénitales, il y en a qui suivent les grossesses répétées et pénibles. Mais c'est à la période moyenne de la vie qu'on en observe le plus. La prédisposition aux hernies est héréditaire et devient quelquefois un élément de diagnostic.

Il y a des complications des hernies dont le diagnostic est souvent difficile, comme les *adhérences*, l'*inflammation*, l'*étranglement* et l'*engouement*.

A. Une hernie peut être enflammée légèrement, et à cet état correspond un peu de douleur dans la tumeur, une irréductibilité passagère et quelques coliques.

C'est à la suite de la répétition d'accidents de cette nature qu'elle contracte des *adhérences* avec le sac et que celui-ci s'épaissit, que dans les entéro-épiplocèles l'épiploon adhère au sac, de sorte qu'il reste une hernie épiploïque irréductible quand on a fait rentrer l'intestin. Il y a des hernies épiploïques adhérentes qui forment des tumeurs dures, noueuses et indolentes. Quelquefois, surtout dans le cordon, la tumeur offre une certaine mobilité qui pourrait induire en erreur si l'on ne remarquait pas que la tumeur ne se meut qu'avec le cordon. Il y a de grosses hernies intestinales qui ne sont irréductibles qu'en partie, et lorsque l'on presse sur la tumeur, on produit une réduction partielle avec gargouillement.

B. Lorsque l'*inflammation* se montre dans les hernies, c'est-à-dire lorsqu'il y a péritonite herniaire, la tumeur devient douloureuse, dure, irréductible, en même temps que des vomissements et des coliques apparaissent. S'il s'agit d'une grosse hernie, les accidents marchent lentement; ils ont une marche très-rapide si la tumeur est petite et siége au niveau de l'arcade crurale ou du trou obturateur ; ajoutez à cela que les petites hernies sont dures, tandis que les grosses conservent leur mollesse et leur sonorité. Mais il n'est pas rare que les petites tumeurs soient mates et fluctuantes, ce qui indique qu'il y a beaucoup de liquide dans le sac herniaire.

C. L'étranglement dans les petites hernies ne peut être distingué de l'inflammation si ce n'est par la brusque réapparition de la hernie

habituellement contenue au moment même où les douleurs et les vomissements se sont montrés. C'est à ce seul signe que l'on peut préciser s'il s'agit d'un étranglement plutôt que d'une inflammation. On a bien observé quelquefois que les selles ne sont pas supprimées quand il y a inflammation ; mais ce signe n'est point certain, car il peut manquer. Les symptômes généraux de l'étranglement sont le hoquet, des vomissements et des coliques sans évacuations. Le ventre est dur, ballonné, mais non douloureux. En général, lorsque les accidents durent depuis six ou dix heures, le ventre se ballonne davantage, les vomissements, de bilieux qu'ils étaient, deviennent fécaloïdes. Quand à ce cortége de symptômes s'ajoutent des douleurs abdominales à la moindre pression, l'altération des traits avec dyspnée et dépression du pouls, chaleur à la peau, fièvre et refroidissement des extrémités il y a péritonite généralisée. Quand au lieu de cette complication il y a simplement perforation de l'intestin, on observe une rémission dans les symptômes généraux.

Qu'il y ait inflammation ou étranglement de l'intestin, le résultat final est le même si la chirurgie n'intervient pas : une péritonite ou la gangrène de la hernie. Cette dernière complication se manifeste par un changement dans la tumeur; elle devient rouge, chaude, tendue, douloureuse. La fluctuation apparaît au point que plusieurs fois on a ouvert un abcès herniaire croyant ouvrir un bubon. Une fois l'abcès ouvert, on voit sortir des matières fécales avec des gaz, des lambeaux gangrenés s'échappent par l'ouverture pratiquée par le chirurgien ou à travers des ulcérations gangréneuses de la peau et un anus contre nature s'établit. Celui-ci prend peu à peu l'aspect d'un infundibulum au fond duquel s'élève un bourrelet rouge plus ou moins saillant qui est la muqueuse intestinale invaginée au dehors. Le pourtour de l'infundibulum est dur quelquefois et cela tient à l'étendue de la cicatrice qui a suivi la gangrène de la hernie.

Les épiplocèles ne sont jamais qu'enflammées ; leur étranglement n'existe point, ainsi que l'a démontré Malgaigne.

D. L'engouement des petites hernies est problématique, et au point de vue du diagnostic il se confond avec l'inflammation. Dans les grosses hernies, certes l'accumulation de gaz est possible, mais elle n'est pas suffisante pour produire des accidents sérieux ; toutefois les gaz arrêtés peuvent suspendre momentanément le cours des matières. Si M. Denonvilliers a trouvé une cerise à l'eau-de-vie entière dans une hernie crurale étranglée, ce fait, ainsi que ceux où l'on a trouvé

des fèces dures dans l'intestin, prouvent simplement que ces corps étrangers ont été l'occasion d'inflammations. Ceci revient à dire que les signes de l'engouement sont ceux de l'inflammation herniaire.

E. Les hernies anciennes présentent des modifications particulières qui tiennent à l'état du sac et de son collet. Ces modifications peuvent être des *diverticules des sacs herniaires*, ou une *oblitération du collet de la hernie*. Dans le premier cas, la hernie forme une tumeur irrégulière dont la réduction est lente ou se fait en deux fois; hors cela elle ne diffère pas des hernies ordinaires, sauf que des adhérences existant entre les viscères herniés et le sac peuvent simuler des hernies à plusieurs loges. Dans le second cas il y a un véritable kyste. Celui-ci peut contenir du liquide ou bien de la graisse. Ces tumeurs, heureusement désignées par M. Chassaignac sous le nom de *hernies déshabitées*, présentent des caractères variables. Ainsi, une hernie réduite aux membranes contenant peu de liquide, est molle, fluctuante, transparente, irréductible; quelquefois la tumeur présente plusieurs lobes. Dans certains cas l'oblitération au niveau du sac n'est point complète, et l'on peut réduire dans l'abdomen un peu du contenu du kyste herniaire. Ces tumeurs offrent parfois une réductibilité qui n'est qu'apparente si elles s'enfoncent entre les couches musculaires et graisseuses au niveau des anneaux. Ce fait de la communication des kystes herniaires avec le péritoine explique comment une inflammation de ces kystes peut être accompagnée de péritonite et simuler un étranglement herniaire. Dupuytren et M. Chassaignac ont rapporté des erreurs de ce genre, et il est juste de dire qu'il ne pouvait en être autrement dans les cas où les chirurgiens ont eu à se prononcer. Cependant, en consultant les antécédents des malades, en s'enquérant de la réductibilité de la hernie, en provoquant des selles avec un purgatif, il serait peut-être possible de préciser qu'il n'y a qu'une inflammation de péritoine. Ce qu'il est réellement impossible de diagnostiquer, c'est un kyste dans un ancien sac herniaire en avant d'une hernie dans un sac secondaire, ou une hernie étranglée derrière une bourse séreuse ou une hernie graisseuse. Aussi Scarpa et Robert n'ont-ils pas hésité à dire qu'en cas de doute, il vaut toujours mieux opérer: le diagnostic se fait sous le couteau.

F. Les hernies réduites avec le sac forment en arrière des anneaux, des tumeurs pâteuses mal circonscrites, mais qu'il est néanmoins facile d'apprécier. Aussi, lorsque après la réduction d'une hernie on voit persister des symptômes d'étranglement et lorsque les selles ne

se rétablissent point, si l'on sent un empâtement et si l'on provoque de la douleur en arrière de l'anneau, il est certain que la hernie est réduite en masse et étranglée, soit par le collet du sac, soit par un anneau épiploïque. En l'absence de tumeur en arrière des anneaux il faut se tenir sur la réserve, car les vomissements et le hoquet peuvent dépendre d'une péritonite. Cependant j'ai vu dans le service de M. Nélaton, en 1860, un jeune homme atteint de hernie inguinale congénitale, et qui avait été réduite après avoir présenté des signes évidents d'étranglement. Les signes de l'étranglement persistaient, quoiqu'il n'y eût pas de tumeur en arrière de l'anneau. M. Nélaton a ouvert l'abdomen et a cherché l'intestin ; une petite bride épiploïque sans doute a été déchirée avec le doigt, et l'intestin rendu libre a permis au malade de guérir en peu de jours : le soir même le cours des matières était rétabli. Il n'y avait pas de symptômes de péritonite, et c'était là ce qui avait surtout guidé le maître. Il avait bien pensé à une paralysie consécutive de l'intestin comme celles qu'a rapportées un de ses élèves, M. Henrot ; mais le ventre n'était point ballonné.

Il existe encore un cas de diagnostic très-difficile, c'est celui où un malade a une hernie en même temps qu'un étranglement interne. Si la hernie est irréductible, on croit qu'elle est étranglée, et l'on opère une hernie irréductible. On peut quelquefois éviter cette surprise en constatant la durée des signes d'étranglement et en apprenant que la hernie est depuis longtemps irréductible. L'absence de douleur à la pression sur la hernie est encore un assez bon signe pour rejeter l'idée de l'étranglement herniaire.

Aux hernies intestinales, il faut joindre les hernies connues sous le nom d'*éventration* et de *hernies consécutives*.

L'*éventration* la plus commune est celle qui est le résultat de l'éraillement plus ou moins étendu de la ligne blanche chez les femmes qui ont eu beaucoup de grossesses pénibles. On reconnaît facilement cette hernie en faisant coucher les malades sur le dos et en leur disant de s'asseoir sur leur séant ; pendant ce mouvement les muscles droits de l'abdomen se contractent, et laissent dans leur intervalle un espace qui est rempli par la saillie des intestins qui tendent à sortir.

Les *hernies consécutives* sont les récidives de hernie après l'opération de la hernie étranglée et après les plaies de l'abdomen. Ce sont des hernies grosses, distendant une cicatrice, facilement réductibles et présentant les caractères ordinaires des grosses hernies.

A côté des hernies intestinales, il faut étudier les *hernies graisseuses* d'abord, parce que des hernies graisseuses existent en même temps que les hernies anciennes ; ensuite, parce que certaines hernies graisseuses sont des portions d'épiploon.

Il y a de petites hernies graisseuses, arrondies, pédiculées, qui offrent un peu d'impulsion pendant la toux et se réduisent à peu près complétement. Leur régularité, leur petit volume, permettent souvent de les reconnaître. Mais il y en a de plus grosses qui, à la région ombilicale surtout, ne peuvent être distinguées des hernies ombilicales épiploïques. Cependant, lorsque la hernie est très-ancienne, lorsqu'il est constant qu'elle n'a jamais été plus grosse et que malgré les efforts et la toux elle n'augmente pas, on peut dire qu'il s'agit d'une simple hernie graisseuse. Ce cas est rare toutefois ; il est plus fréquent de voir un cul-de-sac du péritoine suivre la hernie graisseuse, et alors on a affaire à une double hernie, une hernie intestinale recouverte d'une masse graisseuse.

Des hernies graisseuses suivies par un cul-de-sac péritonéal peuvent être enflammées et être accompagnées du cortége de l'étranglement intestinal. Le diagnostic en cette occurence est toujours douteux et ne peut être absolument précis que pendant l'opération. Celle-ci d'ailleurs doit toujours être faite, car on peut trouver aussi bien une hernie intestinale étrangère derrière une boule graisseuse que de simples masses de tissu adipeux. A la région ombilicale, les hernies graisseuses ne s'enflamment guère, à moins qu'elles ne soient constituées par de l'épiploon.

Les hernies diaphragmatiques, qui peuvent être accidentelles et survenir après des blessures du diaphragme, forment une tumeur intra-thoracique que l'on peut apprécier seulement par des troubles fonctionnels que l'on trouvera décrits plus loin à propos des hernies congénitales.

Hernies intestinales congénitales.

Les hernies intestinales congénitales peuvent exister en plusieurs lieux ; mais les points où on les a rencontrées le plus souvent sont la région inguinale, la région ombilicale et diaphragmatique. Ces hernies sont des arrêts de développement. A l'article *Tumeurs de l'abdomen* le diagnostic des hernies ombilicales et inguinales congénitales sera mieux traité.

Les *hernies diaphragmatiques* sont accompagnées de coliques, de nausées et de vomissements qui sont aggravés par les efforts; les malades s'essoufflent facilement; le repos et un repas copieux font assez souvent cesser ces accidents. Lorsqu'on examine les malades on constate que le ventre se déprime fortement pendant l'inspiration, la percussion de la poitrine donne une sonorité exagérée sur la ligne médiane de la poitrine. En ce point il y a absence de murmure vésiculaire, et l'on entend à la place du gargouillement et parfois une variété de tintement métallique. L'intégrité du poumon et des plèvres constatée ne permettrait aucun doute en face de pareils symptômes. Si à de tels antécédents viennent à un moment donné se joindre les signes d'un étranglement interne et une cardialgie intense, sans que le ballonnement du ventre soit marqué, si les malades suffoquent quand on les fait tenir couchés sur un côté, on doit diagnostiquer une hernie diaphragmatique étranglée.

Bibliographie. — J. L. Petit, Œuvres posthumes. — Richter, Traité des hernies, trad., 1788. — Arnaud, Traité des hernies. — Scarpa, Traité des hernies. — Boyer, Traité des maladies chirurgicales. — A. Cooper, Œuvres chirurgicales. — Gosselin, Leçons sur les hernies, 1865. — Malgaigne, Leçons sur les hernies. Paris, 1839, et Leçons in *Mon. des hôp.*, 1853, et Anatomie chirurgicale, t. II. — Malgaigne, Recherches sur les causes et le mode de production des hernies crurales (*Rev. méd.-chir.*, t. IV, p. 212). — Malgaigne, Sur le pseudo-étranglement dans les hernies, 1841 (*Arch. gén. de méd.*, 3e série, t. XII), et Nouvelles recherches sur les pseudo-étranglements (*Journ. de chir.*, t. I, p. 129). — Vidal, Hernies ombilicales et épigastriques, concours de clinique chirurgicale, 1848. — Broca, De l'étranglement dans les hernies, 1857, concours de l'agrégation en chirurgie. — Goyrand d'Aix, Hernies des enfants (*Presse médicale*, 1837). — Guyton et Battemberg, Diagnostic de l'étranglement dans la hernie crurale (*Rev. méd.-chir.*, t. VII, p. 21). — Chassaignac, Mémoire sur les hernies déshabitées (*Rev. méd.-chir.*, t. XXVII). — Bernutz, Des hernies graisseuses, thèse de Paris, 1846. — A. Desprès, De la hernie crurale, concours d'agrégation, 1863. — Duplay, Collections séreuses et hydatiques de l'aine, thèse de Paris, 1865. — Duguet, Hernies diaphragmatiques, thèse de Paris, 1866. — Henrot, Des pseudo-étranglements, thèse de Paris, 1865. — Duplay, Hernie om-

bilicale, concours d'agrégation, 1866. — Bérard, Du diagnostic dans les maladies chirurgicales, concours de clinique, 1836.

Hernie du rectum.

Les hernies du rectum sont un diverticule de cet intestin qui s'engage entre des éraillures de la cloison recto-vaginale et une invagination du rectum ou chute du rectum : la première est une maladie de la femme, la seconde une maladie des enfants, qui se présente aussi parfois chez les individus atteints de tumeurs hémorrhoïdales.

On reconnaît la *rectocèle vaginale* à une saillie anormale située sur la face postérieure du vagin, molle, dépressible, et ne pouvant être réduite entièrement, à l'inverse de la hernie intestinale vaginale. Il y a toutefois une exception pour la rectocèle diverticulaire dont a parlé Malgaigne : celle-ci se réduit lorsqu'elle ne contient pas de matières fécales. Quand une rectocèle diverticulaire contient des matières dures, elle pourrait être prise pour des tumeurs de tout autre nature ; mais on considérera que cette tumeur se laisse déformer comme des tumeurs stercorales, qu'en introduisant le doigt dans le rectum on arrive à pénétrer dans un orifice qui fait communiquer la cavité rectale avec la poche diverticulaire.

On reconnaît la *chute du rectum* à une saillie rouge, violacée, occupant la place de l'anus et débordant des deux côtés sur les fesses ; des plis circulaires existent sur cette surface rouge, et au centre on voit au milieu des plis un orifice. Si la chute du rectum est liée à une tumeur hémorrhoïdale ou à un polype, on voit ces lésions et autour d'elles la muqueuse a sa coloration normale, d'un rouge vineux. Mais dans ces conditions la tumeur est beaucoup moins volumineuse, car c'est la muqueuse seule qui s'est invaginée dans l'anus. On reconnaît facilement la nature de la tumeur en l'écartant du périnée, on voit alors qu'elle se continue partout sans interruption avec la muqueuse anale.

Hernies de l'estomac.

L'estomac a été trouvé dans les hernies ombilicales, diaphragmatiques, inguinales et même crurales. La répétition des troubles digestifs, des douleurs d'estomac, des gastralgies, indiquent la présence de ce viscère dans les hernies. Les hernies irréductibles renferment rare-

ment l'estomac ; la contraction et les variations de volume de cet organe se prêtent peu à son emprisonnement définitif dans une hernie.

Hernie du foie.

Le foie a été rencontré dans les hernies ombilicales et dans les hernies diaphragmatiques. Il peut même faire hernie presque seul dans les exomphales congénitales ; rien de spécial ne caractérise la présence du foie dans une hernie, si ce n'est la dureté relative d'une portion de la hernie et la matité. La vésicule du fiel dilatée peut entrer dans la composition d'une hernie ; le fait le plus remarquable de ce genre est la présence de la vésicule du fiel dans une hernie crurale enflammée. M. Skey a trouvé, en faisant l'opération de la kélotomie pour une hernie crurale, une hernie de la vésicule biliaire distendue ; rien ne pouvait le faire soupçonner.

Hernie du testicule.

Le testicule retenu au niveau des anneaux peut être considéré comme une hernie ; il présente là des caractères spéciaux, car il peut être enflammé ou subir une des dégénérescences cancéreuses connues (voy. Tumeurs de l'aine). Lorsque le testicule est resté dans l'abdomen, il peut faire hernie avec des intestins, même dans une hernie crurale. Si en pressant sur une hernie crurale on provoquait une douleur assez vive, retentissant dans les reins, et si du même côté le testicule n'était ni à l'anneau inguinal ni dans le scrotum, on devrait soupçonner que le testicule est dans la hernie.

Hernie de l'ovaire.

L'ovaire peut faire hernie hors de l'abdomen, dans une hernie crurale, inguinale ou obturatrice, tantôt seul, tantôt avec de l'intestin et de l'épiploon. Il est toujours fort difficile de diagnostiquer la présence de l'ovaire dans une hernie ; il faudrait être prévenu, et comme ce genre de hernie est très-rare, on n'est pas souvent sur ses gardes.

Les hernies de l'ovaire, qui siégent au niveau de l'anneau crural, sont les seules où l'on puisse trouver d'une manière certaine les signes qui sont propres à la hernie de ce viscère. La réduction sans bruit est

un signe commun à la hernie de l'ovaire et à la hernie épiploïque, mais la première se réduit vite. Lorsque l'on presse sur la tumeur, on provoque une douleur qui retentit dans l'utérus, les aines et les lombes. Aux époques des règles, la tumeur semble être plus grosse et plus sensible : quoique Kiwish et Scanzoni aient contesté la valeur de ce signe, il est néanmoins bon. L'utérus examiné par le toucher vaginal est dévié du côté de la hernie. Les malades n'éprouvent pas de coliques, et au moment de leurs époques elles n'ont que des tiraillements dans les aines distincts des coliques herniaires. Chez les enfants atteints de hernie inguinale congénitale, on peut trouver l'ovaire dans la hernie. S'il y a des kystes dans l'ovaire et si la hernie est irréductible, les incertitudes du diagnostic sont grandes, et il faut, pour l'établir, savoir si la tumeur a été réductible. Un ganglion n'étant jamais réductible et étant mobile sous le tégument, ne saurait être confondu avec l'ovaire hernié, car les ganglions sont plus petits que l'ovaire, et à volume égal un ganglion engorgé est plus dur que l'ovaire. Les hernies de l'ovaire peuvent être étranglées comme les hernies intestinales, seulement les selles ne sont point supprimées, et les signes de péritonite dominent, car ce ne peut être qu'une inflammation de la hernie qui cause les accidents.

Quand il y a un intestin avec l'ovaire, le diagnostic de la présence de l'ovaire est inappréciable la plupart du temps, à moins qu'après la réduction de l'intestin l'ovaire resté dans le sac ne se présente avec quelques-uns des caractères qui ont été indiqués.

Hernie de la vessie. — Cystocèle.

La vessie peut faire partie des viscères herniés dans tous les points où l'on a rencontré des hernies intestinales, excepté la région ischiatique et ombilicale. On a vu des hernies vésicales au périnée (Pipelet), dans le canal inguinal et à l'anneau crural : il y a des cystocèles vaginales qui sont les hernies de la vessie les plus communes.

Les cystocèles, au début, peuvent être prises pour des hernies ordinaires, mais plus tard, lorsque la vessie a contracté des adhérences avec les enveloppes de la hernie, la tumeur devient irréductible. Elle est alors fluctuante et diminue de volume sous la pression et pendant le décubitus dorsal. Il y a en même temps des troubles de la miction; les malades ont parfois des envies d'uriner, sans douleurs toutefois, et des douleurs après qu'ils ont uriné.

Quelquefois l'urine s'accumule dans la poche vésicale extérieure et il y a engouement, si l'on peut se servir de cette expression; la tumeur devient plus tendue; elle est mate et fluctuante.

L'inflammation et l'étranglement compliquent les hernies vésicales. Au niveau des anneaux, les signes sont analogues à ceux de l'étranglement intestinal, sauf qu'il y a rétention d'urine, et que, suivant la remarque de J. L. Petit, le hoquet arrive tout de suite au lieu de succéder aux vomissements, puis les selles peuvent persister. Il y a aujourd'hui un certain nombre d'erreurs commises pour de semblables hernies. Bérard, dans sa thèse *Sur le diagnostic des maladies chirurgicales*, en a rapporté deux exemples. Lorsqu'il y a entérocèle en même temps que cystocèle, le diagnostic ne peut être fait que pendant l'opération.

Il a été vu des calculs dans la vessie herniée par Pott et Verdier. Dans les deux cas, le diagnostic n'a pas été fait. En des circonstances pareilles, on devrait bien constater la *dureté* de la tumeur, sa mobilité, et chercher enfin s'il n'y a pas quelques troubles du côté de la miction. Ces signes commémoratifs seront d'une grande valeur, à moins qu'il ne s'agisse d'un enfant comme celui qu'a opéré Pott croyant avoir affaire à une tumeur de l'aine.

La *cystocèle vaginale* est un prolapsus de la vessie qui repousse le vagin au-devant de lui. La hernie est plus ou moins prononcée et elle existe seule ou est la conséquence d'un abaissement de l'utérus. On voit, en écartant les grandes lèvres, une tumeur formée par la muqueuse vaginale présentant des plis transversaux, molle, facilement réductible et n'augmentant pas sensiblement pendant les efforts de toux. Lorsque les malades marchent ou gardent longtemps leur urine, la cystocèle augmente beaucoup, mais on peut la faire diminuer immédiatement en sondant la vessie et en la vidant.

Une antéversion de l'utérus peut causer un prolapsus du vagin qu'on ne saurait confondre avec une cystocèle, vu le bourrelet muqueux circulaire qui existe dans le cas de prolapsus du vagin et qui n'existe pas quand il y a simplement cystocèle. Quelquefois il existe une rectocèle et une cystocèle en même temps, et l'on remarque alors dans le vagin deux tumeurs aussi molles l'une que l'autre et opposées; il est facile de reconnaître les caractères de l'une et l'autre hernie; le diagnostic n'offre aucune difficulté.

Bibliographie. — Skey, Étranglement de la vésicule biliaire dans

une hernie crurale (*Med. Times and Gaz.*, mars 1862). — DENEUX, Recherches sur la hernie de l'ovaire. Paris, 1813. — VERDIER, Hernies de la vessie (*Mém. Acad. chir.*, édit. Didot, t. IV). — CHOPART et DESAULT, Maladies chirurgicales, t. II. — ROGNETTA, Considération sur la cystocèle vaginale, p. 27. Paris, 1832. — POTT, OEuvres chirurgicales, trad., t. I, p. 488. — DUCHAUSSOY, Cystocèle inguinale (*Bull. Soc. anat.*, t. XXVIII, p. 202). — BÉRARD, Du diagnostic dans les maladies chirurgicales, concours de clinique externe. Paris, 1836.

Hernie de l'utérus.

C'est dans la hernie inguinale que l'on rencontre le moins rarement l'utérus ; cet organe s'y trouve rarement seul. Lorsque cependant il y est seul, on peut le reconnaître en constatant que le col de l'utérus n'est pas à sa place et qu'il est remonté ou élevé, et que si l'on réduit la hernie on voit l'utérus reprendre à peu près sa position normale ; on est conduit à pratiquer cette exploration lorsque les malades disent que leur tumeur les fait souffrir au moment des règles, et quand en pressant sur la hernie, sans la réduire, on cause une douleur de reins.

Cette hernie enflammée et étranglée est rare, mais elle a été néanmoins observée, surtout quand il y avait en même temps de l'intestin dans le sac herniaire.

On connaît des cas de hernies de l'utérus fécondé (Ruysh, Simon, Sabatier). Au début, la tumeur peut être réduite sans que le diagnostic ait été porté. Plus tard, si la tumeur s'accroît lentement et durcit, si les autres signes de la grossesse se montrent et si l'on ne trouve pas l'utérus à sa place, on peut soupçonner la grossesse ; mais au cinquième mois il ne peut plus y avoir de doute, car on entend les bruits du cœur du fœtus dans la tumeur.

Chute de l'utérus. — L'utérus peut s'engager plus ou moins loin dans le vagin et sortir même au dehors de la vulve quand ses attaches ont été relâchées ou détruites. L'utérus descend dans le vagin de façon à en diminuer la longueur ou est à la vulve; dans le premier cas il y a chute incomplète, dans le second il y a chute complète.

On reconnaît la chute incomplète ou abaissement par le toucher vaginal. Les femmes ne souffrent pas, à moins qu'il n'y ait des lésions du col, ce qui s'observe seulement quand la lésion est ancienne, quand le col devient plus volumineux et est un peu douloureux. Lorsque

l'abaissement de l'utérus est causé par une hypertrophie du col ou un polype, qui par leur poids tendent à amener l'utérus à l'extérieur, les lésions du col sont reconnaissables avant l'abaissement par des signes rationnels, tels que des pertes blanches, par le toucher et l'examen avec le spéculum. Il est convenu que quand l'utérus est à moins de 6 centimètres de la vulve, il y a abaissement. Lorsque la chute est complète, on voit l'utérus entre les grandes lèvres écartées. Tantôt le col de l'utérus est sorti seul et on le reconnaît à sa forme arrondie et à l'orifice du col; la tumeur est réductible et elle se réduit seule pendant le décubitus dorsal; un écoulement leucorrhéique recouvre plus ou moins le col sorti. Lorsque le mal dure depuis longtemps, la muqueuse s'épaissit et se ride, et le col, frottant sans cesse contre les grandes lèvres et les cuisses, s'hypertrophie; enfin, quand la chute de l'utérus est ancienne, elle est irréductible. Tantôt le corps est sorti avec le col, la tumeur est grosse, car l'utérus ainsi hernié s'hypertrophie toujours; le col peut être placé dans des directions variables et il faut le chercher quelquefois au milieu d'ulcérations. Lorsque l'on a des doutes il faut pratiquer le toucher rectal, et comme on ne trouve rien au niveau du point où normalement on sent l'utérus, le diagnostic n'offre plus d'incertitudes. Si, en effet, on trouvait le corps de l'utérus à sa place et au-dessous, il faudrait examiner de nouveau la tumeur extérieure et rechercher s'il ne s'agit pas d'un allongement hypertrophique du col ou d'un polype fibreux ayant entraîné le col. Le cathétérisme utérin est alors le meilleur moyen de diagnostic s'il y a allongement hypertrophique du col. La cavité utérine a de 7 à 10 ou 12 centimètres; s'il y a un polype, le col ne peut être trouvé sur la tumeur.

Il y a quelquefois cystocèle et rectocèle en même temps qu'un prolapsus utérin. Mais quand le prolapsus est complet, l'utérus devient une sorte de pessaire qui réduit la cystocèle et la rectocèle. Quand l'utérus est petit et quand la chute a eu lieu brusquement, la vessie sort en partie en même temps que l'utérus. Quelquefois, quoique le rectum reste à sa place, il y a en arrière de l'utérus une poche fluctuante réductible qui est le cul-de-sac péritonéal recto-utérin. Le toucher rectal indiquera cet état si l'on trouve que le rectum n'est point dilaté en avant et qu'il ne descend pas avec l'utérus hernié.

Une chute de la muqueuse rectale et un périnée saillant existent dans certains cas, en même temps qu'un prolapsus. Les malades atteintes de la chute de l'utérus ont des douleurs, des pertes blan-

ches, de la constipation, des douleurs en urinant; cela est dû à la fatigue, à la station debout prolongée; le repos fait cesser ces accidents.

Il peut y avoir fécondation dans un utérus abaissé. Le diagnostic, dans ce cas, doit être double : celui de la grossesse, que l'on reconnaît à ses caractères ordinaires, et celui de l'abaissement, qui est constaté au simple toucher. Un des signes de la grossesse, dans ces conditions, est la rétention d'urine par suite du développement de l'utérus dans le petit bassin. Lorsque, par le fait de la marche, l'abaissement a augmenté et quand l'utérus est sorti presque en entier, on le voit grossir en proportion de l'évolution de la grossesse, et si les malades n'avortent pas, on peut entendre directement sur la tumeur les bruits du cœur du fœtus.

Renversement de l'utérus. — Le renversement de l'utérus se produit au moment de l'accouchement ou hors l'état puerpéral.

C'est à la suite d'un effort que font les malades en allant sur le bassin ou en se levant trop tôt que le renversement de l'utérus se produit; il est beaucoup plus rare que ce soit au moment de l'extraction du placenta.

Une douleur vive, suivie d'efforts continuels pour aller à la selle, la pâleur, les syncopes, les hémorrhagies plus ou moins abondantes, (foudroyantes, si le placenta est décollé depuis peu et si l'utérus est inerte), tels sont les premiers accidents. A ce moment, lorsqu'on touche les malades, on sent le col un peu saillant et au milieu il y a une tumeur fongueuse molle. Comme le renversement tend à se compléter, si l'examen est fait à une époque un peu éloignée du moment du renversement, on trouve la tumeur dans le vagin ou à la vulve. La surface est comme villeuse, elle se laisse déprimer et a une coloration d'un rouge vineux et saigne facilement. Par le palper abdominal, on constate en même temps une absence de la tuméfaction utérine qui doit exister à la place de l'utérus après la délivrance normale.

Il y a un renversement qui se produit lentement peu après l'accouchement; il a lieu insensiblement et à la suite de pertes capables d'éveiller l'attention des chirurgiens, qui, la plupart du temps, croient avoir affaire à un corps fibreux ou à un polype de l'utérus. A l'examen au spéculum ou au simple examen, si l'utérus renversé est à la vulve, la tumeur utérine est fongueuse, saigne facilement, surtout aux époques des règles, où elle est très-congestionnée. La tumeur est pédiculée et cernée par le col; si l'on cherche à introduire un stylet entre

elle et le col, il est impossible de faire pénétrer cet instrument, ce qui, à défaut d'autres signes, permet de distinguer un utérus renversé d'un polype. Le toucher rectal et le palper abdominal donnent la sensation d'un vide à la place de l'utérus.

Quand un polype a entraîné en partie avec lui l'utérus, on sent par le toucher rectal l'utérus resté en place. A l'examen au spéculum, lorsqu'il est possible, on distingue très-bien la surface lisse du polype de la muqueuse utérine, à moins que la malade ne soit plus réglée. Au toucher, d'ailleurs, un polype sorti du col est toujours plus mou que le tissu utérin, car il présente déjà un certain degré de ramollissement.

Bibliographie. — Levret, Remarques sur les déplacements de la matrice (*Journ. de chir. de Roux*, 1773, t. IX).—Huguier, Mémoires de l'Académie de médecine, 1859, t. XXIII. — Legendre, De la chute de l'utérus. Paris, 1860. Thèse de concours pour l'agrégation en chirurgie.

Hernie du poumon.

Le poumon fait hernie à travers certaines plaies de la poitrine; on le reconnaît à une tumeur violacée, molle, crépitant sous le doigt et se gonflant pendant les efforts respiratoires. Lorsque la tumeur existe depuis quelque temps, le poumon est affaissé, se gangrène, mais il crépite encore, et quand on cherche bien on reconnaît la lésion à ce signe.

Il y a des hernies consécutives du poumon sous une cicatrice de plaie de poitrine ou dans la fosse sous-épineuse. Les signes de cette lésion sont : une tumeur molle, circonscrite, élastique et indolente, sans changement de coloration à la peau, animée de soulèvements isochrones à la respiration, augmentant par la toux et sonore à la percussion. En comprimant la tumeur, pendant que le malade respire faiblement, on sent qu'elle est réductible et qu'elle laisse à sa place une ouverture dont on constate bien la limite à travers la peau. La hernie crépite comme une tumeur emphysémateuse, mais en l'auscultant on entend sous l'oreille un bruissement vésiculaire qui, on doit en être prévenu, est plus doux que le murmure respiratoire. Comme il y a des hernies du poumon qui ne se réduisent pas, on ne peut, dans ces cas, fonder le diagnostic que sur la crépitation fine et

sur la perception du murmure vésiculaire pendant l'auscultation.

Un abcès en communication avec les bronches peut simuler une hernie du poumon, mais on se rappellera que la crépitation dans les abcès est toujours beaucoup plus grosse que la crépitation fine du poumon, et que les abcès des parois de la poitrine ont été précédés de lésions pulmonaires et de phénomènes inflammatoires dont on retrouve les traces dans les antécédents des malades.

Bibliographie. — MOREL-LAVALLÉE. Hernies du poumon (*Mém. Soc de chir.*, t. I, p. 104).

Hernies des muscles.

Lorsque l'enveloppe d'un muscle a été rompue, au moment de la contraction, le muscle sort de sa gaîne et forme à l'extérieur une tumeur appréciable et passagère, à moins que le muscle n'ait contracté des adhérences extérieures à l'aponévrose, auquel cas on a affaire à une hernie musculaire avec hypertrophie. Ce sont les muscles des membres, de la cuisse surtout, qui ont offert des exemples de hernie musculaire.

Une tumeur sur le trajet d'un muscle, existant pendant un effort et disparaissant pendant le repos, se reproduisant à chaque mouvement, est une hernie musculaire.

Lorsqu'il y a des adhérences, on peut soupçonner toute espèce de tumeurs des muscles, mais alors ce sont les antécédents qui peuvent mettre sur la voie du diagnostic ; les malades racontent que leur mal est venu après un effort et que la tumeur apparaissait surtout pendant les mouvements. Une tumeur musculaire qui devient immobile pendant la contraction du muscle peut en imposer; la hernie musculaire devient aussi immobile, mais elle augmente tandis que la tumeur musculaire s'efface.

A côté des hernies musculaires, on doit signaler la contraction de portions de muscles rompus, qui, comme les hernies, causent des tumeurs passagères; c'est là une saillie anormale qu'il est facile de reconnaître par un examen attentif, en comparant les muscles rompus avec ceux du côté opposé.

Bibliographie. — MOURLON, Essai sur les hernies musculaires (*Bibl. de méd. et de chir. milit.* Paris, 1861). — A. DESPRÉS, Des tu-

meurs des muscles. Paris, 1866. — VERNEUIL et A. RICHARD, *Bull. Soc. de chir.*, 1re série, t. VIII, p. 23.

Hernie de l'iris.

La hernie de l'iris a lieu soit à travers une plaie de la cornée, soit à travers une ulcération ; on la reconnaît à une petite masse noirâtre occupant la place d'un ulcère ou d'une plaie. Quand il y a un ulcère, l'iris repousse quelquefois au-devant d'elle les couches profondes de la cornée, mais alors encore on voit la coloration noire de l'iris à travers les restes de la cornée.

Hernie des milieux de l'œil.

Le *staphylôme* est une hernie des milieux de l'œil, soit à travers la cornée, soit à travers la sclérotique. Il y a une variété de staphylôme qui n'est autre chose que la dilatation de la cornée par l'humeur aqueuse : c'est le kératokonus. Ces hernies causent des troubles variables de la vision. A propos des tumeurs de l'œil, elles seront traitées en particulier.

Hernies de l'encéphale et de ses membranes.

Les hernies de l'encéphale et de ses membranes sont des méningocèles ou des méningo-encéphalocèles. Les premières sont généralement congénitales et liées à des arrêts de développement, les autres peuvent être accidentelles.

Méningocèles. — Les méningocèles congénitales ont été rencontrées à la racine du nez et à la région occipitale. Exemptes de toute complication, et quand la communication entre la méningocèle et la cavité crânienne n'a pas été oblitérée, la méningocèle est une tumeur tendue, quelquefois mamelonnée, animée de faibles battements isochrones au pouls, réductible. La peau qui la recouvre est saine, quelquefois elle est amincie, d'autres fois celle-ci est remplacée par une membrane transparente comme certains exomphales et spina-bifida. Abandonnée à elle-même, la méningocèle se rompt et se reproduit. Quelques enfants atteints de méningocèle sont hydrocéphales et ont des convul-

sions. Les récidives des méningocèles sont facilement reconnues à ces antécédents.

C'est au niveau des soudures des os du crâne que les méningocèles existent. Cependant on a vu à la Société anatomique une méningocèle sur la région frontale au milieu d'une des deux pièces du frontal et non sur la ligne médiane. Quelquefois la méningocèle se produit à travers une perforation d'un os.

Encéphalocèle. — L'encéphalocèle *congénitale* a été vue à la région occipitale, à la région frontale, dans l'orbite (Walther), dans les fosses nasales (Klinkosch, Otto). Ces hernies sont constituées par une tumeur arrondie, circonscrite, molle, élastique, sans changement de couleur à la peau, animée de battements, réductible dans la plupart des cas ; ce qui produit, pendant que la tumeur est maintenue réduite, des convulsions. Après la réduction, on sent sous la peau une ouverture à bords durs. Mais tous ces signes n'existent que pour les encéphalocèles de la voûte du crâne. Celles de l'orbite et des fosses nasales, toujours très-petites, ne peuvent être reconnues que par hasard et par voie d'exclusion.

Un fongus de la dure-mère est rare chez les enfants et il ne se réduit pas aussi facilement qu'une hernie du cerveau. Le diagnostic différentiel n'est pas difficile à cet égard entre les deux affections.

Lorsque la peau manque sur la tumeur et est remplacée par une membrane transparente, on voit au-dessous les circonvolutions cérébrales, et la nature du mal est très-facile à reconnaître.

Il y a une *méningo-encéphalocèle* de l'angle interne de l'œil qui se montre sous forme de kyste chez des sujets déjà adolescents. Ces lésions ont donné lieu à des erreurs de diagnostic et à des opérations fâcheuses. MM. Manec et Guersant ont vu de ces encéphalocèles et les ont prises pour des kystes, parce qu'il n'y avait ni battements ni réductibilité. Mais la tumeur existait depuis la naissance, elle était toujours restée stationnaire et elle semblait fixée aux os. Il n'y a qu'une maladie congénitale que l'on peut confondre avec ces encéphalocèles, ce sont les kystes dermoïdes des sourcils; mais ceux-ci existent aussi souvent à l'angle externe que les premières existent à l'angle interne, et ils ont grossi depuis la naissance. On ne connaît jusqu'ici qu'un seul exemple de méningocèle située au niveau de l'angle externe de l'œil.

L'*encéphalocèle traumatique* est très-rare depuis que l'on ne pratique plus souvent l'opération du trépan; elle suit la guérison des

fractures du crâne avec perte de substance. On reconnaît cette lésion aux mêmes signes que les encéphalocèles des enfants; seulement, les battements sont en général plus accusés, et la compression produit moins vite le coma ou les convulsions.

Bibliographie. — Ferrand, Sur l'encéphalocèle (*Mém. Académie de chirurgie*, t. XIII, édit. Didot, p. 96, 1774). — Breschet, Sur quelques vices de conformation du cerveau (*Arch. de méd.*, 1831, 1re série, t. XXV). — Chassaignac, Sur les tumeurs de la voûte du crâne, thèse de concours, clinique chirurgicale, 1848. — Spring, Hernie du cerveau (*Mém. de l'Ac. de Belgique*, 1854, t. IV, fasc. I). — Houel, Mémoires sur l'encéphalocèle (*Arch. de méd.*, 5e série, t. XIV).

Hydrorachis ou spina-bifida.

Les hydrorachis sont toujours congénitales. On ne connaît qu'un seul exemple d'hydrorachis accidentelle (Genga); il était dû à la destruction des lames de vertèbres après une suppuration.

Il y a une variété de spina-bifida qui n'est en définitive qu'un défaut de réunion des lames des vertèbres; mais dans ces cas la peau et les muscles étant intacts, il n'y a pas de tumeur appréciable. On la reconnaît à une saillie sur le trajet de la colonne vertébrale pendant la toux, les cris et les efforts. Les spina-bifida les plus communs siégent à la région lombaire ou à la région sacrée, et à la région cervicale. Ces tumeurs sont globuleuses ou multilobulées; elles sont recouvertes par une membrane mince, transparente ou par de la peau saine et seulement un peu violacée. Elles sont molles, transparentes, fluctuantes, réductibles, soit par la pression, soit en plaçant les enfants la tête en bas. On y perçoit quelquefois des battements faibles, isochrones à ceux du pouls. Après la réduction des tumeurs, on sent un anneau dur dans lequel on peut quelquefois introduire la pulpe du doigt. La tumeur augmente pendant les efforts. Le liquide qu'on extrait de ces tumeurs contient beaucoup de chlorure de sodium. Les seuls spina-bifida qu'on peut observer sur des sujets déjà assez avancés en âge sont ceux qui sont recouverts par un tégument normal; ils offrent d'ailleurs les mêmes caractères que les spina-bifida de la première enfance, moins les battements.

Les hydrorachis qui cessent de communiquer avec le canal verté-

bral forment de véritables kystes. Lorsqu'on est en présence d'une tumeur existant depuis la naissance située juste sur la ligne médiane fluctuante, transparente, à une ou deux loges, on doit penser à un spina bifida. Du reste, on complète le diagnostic en explorant la ligne des apophyses épineuses. On trouve presque toujours une dépression au niveau des os, vestige de la communication du kyste avec le canal rachidien. Quelquefois une petite ouverture persiste, et l'on peut faire refluer un peu du liquide du kyste dans la colonne vertébrale.

Certains spina-bifida sont recouverts par une peau violacée, ridée, et qui donne un cachet de tumeur érectile au kyste; mais tous les autres signes du spina-bifida existent. Dans certains cas, la tumeur rompue pendant la vie intra-utérine apparaît au moment de la naissance sous forme d'une cicatrice au milieu de laquelle on voit une petite saillie ayant les caractères du spina-bifida dont elle est la récidive.

Si l'on pouvait songer dans tous les cas semblables à une tumeur érectile, on devrait se rappeler que les tumeurs érectiles ne sont pas aussi bien limitées à la ligne médiane que les spina-bifida, et qu'elles ne diminuent pas quand on place en bas la tête des enfants. Il faudrait aussi songer que les tumeurs érectiles du dos sont très-rares.

A la région sacrée il y a des kystes proligères, tels que celui qui a été présenté à la fin de l'année 1867 à la Société anatomique et à la Société de chirurgie. Ils peuvent être pris pour un spina-bifida de la région sacrée. Ces kystes congénitaux sont durs, multiloculaires, et n'offrent point la fluctuation et la transparence des spina-bifida. C'est au moment de l'accouchement qu'on les constate, car les enfants ne vivent point avec de telles tumeurs.

DEUXIÈME PARTIE

DIAGNOSTIC DES TUMEURS DANS LES RÉGIONS

Lorsque le chirurgien se trouve appelé à se prononcer sur la nature des tumeurs et sur les indications thérapeutiques que le diagnostic comporte, il doit avoir présents à l'esprit plusieurs préceptes que nous ont transmis les maîtres de notre pays. Fruits d'une longue expérience et d'une aptitude que des générations de chirurgiens français ont montrées, ces enseignement sont été propagés d'âge en âge comme un patrimoine national que les chirurgies étrangères nous ont envié.

Une connaissance approfondie de l'anatomie descriptive et de la physiologie normale est un des premiers éléments du diagnostic des tumeurs.

Quand une tumeur existe, elle offre des symptômes les uns évidents, les autres fugaces, douteux ; il ne faut pas faire entrer dans les motifs de son diagnostic des symptômes douteux, mais bien les symptômes évidents. Ce précepte est un de ceux que le professeur Nélaton a toujours le plus enseignés.

Dans les cas où l'on doit hésiter entre une maladie fréquente et une maladie rare, il est prudent de songer à la maladie la plus ordinairement observée. Mais si les signes de la lésion sont obscurs et s'il n'est point urgent d'agir tout de suite, il faut renouveler les examens dans des conditions variables.

La notion de l'évolution de la tumeur qu'il faut débrouiller dans les réponses du malade est un guide des plus profitables et qu'il ne

faut jamais négliger, même quand le mal paraît être reconnu à première vue.

La précipitation et l'esprit de système ont fait commettre plus d'erreurs de diagnostic que l'insuffisance des connaissances chirurgicales, en face d'un fait observé pour la première fois.

Il y a plusieurs modes d'analyse des caractères d'une tumeur, mais le meilleur, le plus naturel, est celui qui consiste à rechercher trois groupes de symptômes dans l'ordre suivant : 1° les attributs de la tumeur, ses caractères physiques ou pour mieux dire anatomiques; 2° les phénomènes physiologico-pathologiques qui ont accompagné le développement de la tumeur ; 3° quel est le retentissement du mal sur la santé générale, c'est-à-dire l'existence ou l'absence de troubles d'une ou de plusieurs fonctions proportionnées à la nature de la tumeur. Il importe peu que l'on commence par interroger les malades sur le début de leur mal, ou par examiner la tumeur, ou l'état général, pourvu qu'on ne néglige aucun de ces renseignements.

Les ponctions exploratrices, qui sont en dernier ressort un moyen d'analyse directe du contenu de la tumeur, demeurent encore aujourd'hui le seul moyen de reconnaître exactement la nature d'un kyste, et quelquefois l'espèce de cancer auquel on a affaire. Les ponctions ne doivent pas être tentées à la légère. En effet, il arrive souvent qu'elles sont une occasion d'inflammation ou d'accroissement du mal. En principe, toutes les fois que l'on hésite entre un abcès et une hernie étranglée, ou entre un anévrysme ou une autre tumeur liquide, la ponction exploratrice ne doit pas être employée. Le diagnostic, dans le premier cas, se fait sous le couteau ; dans le second, il faut attendre en surveillant vingt-quatre ou trente-six heures; les caractères de l'abcès s'accusent ou disparaissent et le besoin de la ponction exploratrice ne se fait plus sentir.

Malgré tout ce qui a pu être fait dans ce livre pour réduire les conditions particulières de chaque diagnostic à une règle générale, il restera au chirurgien un travail à accomplir. Si ces pages lui rappellent les phénomènes essentiels de chaque lésion il ne doit pas oublier que ces phénomènes ne sont pas les mêmes à tous les moments de l'évolution d'une maladie, que les uns sont masqués et les autres exagérés de façon à faire naître des rapprochements avec des maladies très-différentes. Que l'on se remémore donc tous les caractères des maladies qui simulent celle que l'on veut découvrir : un signe absent, un antécédent introuvable, éclaireront bien des obscurités.

En diagnostic comme en art, la mémoire est aussi bonne conseillère du jugement que de l'imagination.

Tumeurs du crâne.

Les tuméfactions et les tumeurs qu'on observe au crâne sont les pneumatocèles, les bosses sanguines, le céphalématome, l'érysipèle, les épanchements de liquide céphalo-rachidien. Les tumeurs de cette région sont les anévrysmes, les anévrysmes cirsoïdes, les tumeurs érectiles; les anthrax, les kystes sébacés ou loupes, les kystes sanguins, tels que ceux décrits par Dufour et dont il a été question dans l'étude des tumeurs en général, des cancers, des encéphalocèles congénitales ou accidentelles après des pertes de substance du crâne, des hydatides, des corps étrangers, des kystes dermoïdes de la région frontale. La plupart de ces lésions se présentent au crâne avec les caractères qui ont été indiqués lorsqu'il a été question de ces tumeurs en général.

Les *abcès du cuir chevelu* s'annoncent par des douleurs locales, de la fièvre et une tumeur plus ou moins volumineuse, rouge, chaude, fluctuante, et qui a mis un temps relativement assez court à se développer. C'est à la suite d'un érysipèle du cuir chevelu, d'une contusion ou d'une contusion avec fracture des os du crâne et nécrose consécutive qu'on les observe. Il y a des abcès qui ont une marche plus lente, ce sont ceux qui accompagnent la nécrose des os du crâne; des douleurs vives ont précédé leur formation, et quand la suppuration apparaît, elles cessent, et les signes de l'abcès deviennent évidents.

Il y a derrière l'oreille un ou plusieurs ganglions qui s'abcèdent quelquefois. Ces *adénites* sont d'abord indolentes, puis la douleur et la tuméfaction augmentent jusqu'à ce que le pus soit réuni en foyer, et quand ce phénomène existe, si le pus n'est pas promptement évacué, il décolle le périoste de façon que les os du crâne sont à nu. On ne saurait confondre cet abcès avec la suppuration des cellules mastoïdiennes à cause de l'absence de maux d'oreille graves.

En effet, les *abcès des cellules mastoïdiennes* ne se produisent que longtemps après une inflammation de l'oreille moyenne qui laisse aux malades le souvenir ineffaçable de douleurs auriculaires des plus vives. Puis lorsque la rougeur du tégument apparaît, il n'y a souvent pas

de gonflement considérable, et les douleurs dans l'oreille se font encore sentir. Lorsque la tumeur est formée et devient fluctuante, c'est-à-dire quand les parois des cellules mastoïdiennes sont détruites, l'abcès est quelquefois réductible et on le voit saillir, dans certains cas, en faisant moucher fortement les malades.

Il y a des *cancers* du périoste du crâne qui sont pour la plupart des cancers fibro-plastiques ou encéphaloïdes. Les uns et les autres peuvent un moment être confondus avec des fongus de la dure-mère; mais ils ont toujours débuté par une petite tumeur qui s'est accrue lentement sans présenter de battements ni de réductibilité. Dans le cas de cancer fibro-plastique, les accidents marchent avec lenteur; dans le cas de cancer encéphaloïde, le mal se développe avec rapidité, il est promptement accompagné d'engorgements ganglionnaires, et l'adhérence du cancer avec la peau ne se fait pas longtemps attendre. Les cancers extérieurs du crâne ne causent point de troubles cérébraux, si ce n'est à un moment où leurs caractères extérieurs ne sont plus douteux, c'est-à-dire très-longtemps après leur début.

Des *kystes hydatiques* ont été observés dans les os du crâne, principalement dans les sinus frontaux et sphénoïdaux.

Dupuytren a parlé d'un kyste hydatique de la région temporale; rien dans l'observation ne prouve que l'hydatide était dans l'os. Une hydatide de la région temporale était enfermée dans une tumeur indolente, sans changement de couleur à la peau et sans battements. La malade attribuait sa production à un coup de fouet. Une ponction exploratrice a fait reconnaître le mal. R. Keate a vu un kyste du sinus frontal qui datait de six ans, avait causé des douleurs vives et avait beaucoup augmenté pendant les trois dernières années. L'opération faite pour enlever la tumeur a donné le diagnostic. Langenbeck a observé une tumeur semblable dont l'origine n'est point précisée dans l'observation, et à la suite de laquelle une perte de la vision et une luxation de l'œil étaient survenues, en même temps qu'une tuméfaction indolente occupait toute la région du sinus frontal. Il n'y avait aucun trouble des fonctions cérébrales, et la santé de la jeune fille vue par le médecin allemand était parfaite.

Dans ces trois cas, le diagnostic n'avait pas été fait. Il ne l'avait pas été davantage pour un kyste hydatique du corps du sphénoïde.

Guesnard a publié un fait où, chez un enfant de sept ans, sans cause connue, était survenue une paralysie du moteur oculaire commun,

une amblyopie. Il y avait eu des vomissements. A la suite de scarlatine compliquée de variole, l'enfant était mort et l'on avait trouvé un kyste hydatique dans le corps du sphénoïde et développé du côté du cerveau après avoir détruit les petites ailes du sphénoïde (1).

Il y a, sur le tégument du crâne, des *plaques muqueuses* qui forment des petites tumeurs peu élevées au-dessus de la peau, d'une couleur violacée, molles, et qui offrent tous les caractères de plaques muqueuses végétantes; seulement, comme elles suintent et comme rien n'entretient l'humidité du crâne, le suintement se prend sous forme de croûtes. Il ne faudrait pas confondre ces lésions avec les accidents tertiaires de la syphilis, et pour éviter cette erreur il suffira d'examiner à fond les malades. Les plaques muqueuses du cuir chevelu n'existent jamais seules; il y en a en même temps ailleurs, dans la bouche, à la gorge ou à la vulve. Sous les croûtes que laissent après elles ces plaques muqueuses, il se forme quelquefois des abcès.

Des tumeurs intra-crâniennes.

Les tumeurs qui sont situées à l'intérieur du crâne ne peuvent pas être diagnostiquées à coup sûr, et cependant il en est un grand nombre devant lesquelles ailleurs les médecins n'ont aucune incertitude. Des présomptions tirées des antécédents des malades sont les meilleurs indices. Quant aux autres symptômes tirés des troubles des fonctions du cerveau, quelque multipliés qu'ils puissent être, quelque accentués qu'ils soient, ils ne peuvent rien ou presque rien préciser.

Le fait capital des tumeurs cérébrales est la compression exercée sur l'organe ou l'inflammation des méninges.

La compression cérébrale engendre le coma, les convulsions, l'épilepsie et les paralysies ou au moins l'affaiblissement des mouvements, et pour que ces phénomènes aient lieu il faut que la compression s'exerce brusquement. Les expériences de Malgaigne l'ont démontré pour la compression due aux épanchements sanguins. MM. Boudet et Baillarger et depuis eux beaucoup d'anatomo-pathologistes ont reconnu que les hémorrhagies méningées ou hématomes de la dure-mère ne produisaient pas de symptômes de compression évidents, et

(1) Guesnard, *Observation d'acéphalocystes développés dans les os du crâne* (*Journ. hebd. des progrès des sciences méd.*, t. I, p. 271).

cela parce que l'épanchement sanguin se produit lentement. Les signes, dans ces conditions, sont plutôt ceux d'une méningite. Desault n'avait pas manqué de reconnaître cette particularité, et il n'avait pas hésité de son côté à poser ce principe que le phénomène de la compression du cerveau ne devient appréciable que quand survient un élément inflammatoire. Il existe du reste, dans la science, un assez bon nombre d'exemples de tumeurs cérébrales qui n'ont été reconnues que par des symptômes de méningite et d'encéphalite.

Les troubles des sens, ceux de la vision, existent dans un bon nombre de tumeurs du cerveau. Depuis Blandin, on connaissait la fréquence de l'amaurose dans les tumeurs cérébrales. L'ophthalmoscopie a confirmé la constatation de Blandin (voy. Bouchut, *Du diagnostic des maladies du cerveau par l'ophthalmoscope*. Paris, 1866).

Les *abcès du cerveau* peuvent être reconnus dans trois conditions : lorsqu'il y a eu plaie de tête avec fracture du crâne, lorsqu'un corps étranger a été introduit dans le cerveau, lorsqu'il y a eu une otite interne. Dupuytren a diagnostiqué un abcès du cerveau parce qu'il y avait des signes de compression cérébrale et d'encéphalite, et qu'il y avait eu autrefois une plaie pénétrante du crâne; il était probable que l'abcès existait là où le cerveau avait été blessé. M. Maisonneuve a diagnostiqué aussi un abcès du cerveau, mais il n'en a point trouvé le siége. Il s'agissait d'un abcès situé du côté opposé à une fracture du crâne. Les abcès autour de corps étrangers ont été mieux diagnostiqués.

J'ai fait présenter à la Société anatomique, en 1867, un abcès du cerveau diagnostiqué à ces deux symptômes : une otite interne ancienne en voie de guérison et une méningite avec douleurs vives péri-auriculaires. L'abcès existait sans doute depuis longtemps et il n'a été révélé qu'au moment de sa rupture, laquelle a causé la méningite.

Les *tubercules* du cerveau sans méningite tuberculeuse ne sont pas diagnostiquables d'une manière précise. Les convulsions chez les enfants, la paralysie, les mêmes signes qu'on rencontre dans le cas de kyste, peuvent conduire à reconnaître les tubercules du cerveau, mais seulement ceux qui sont situés près des commissures du cerveau ou du cervelet, et quand il s'agit d'un enfant qui offre le cachet de la diathèse tuberculeuse.

Les *kystes du cerveau,* des plexus choroïdes ou de la substance cérébrale, peuvent être soupçonnés chez les sujets encore jeunes. Quand

il y a des pertes de connaissance subites, des troubles des sens, en particulier de la vue et de l'ouïe, quand on voit survenir des accès épileptiformes, des vomissements, du strabisme intermittent et des contractures, on peut songer à une tumeur de la base du cerveau ou du cervelet. Certains phénomènes peuvent permettre de préciser un peu plus : ainsi les troubles de la motilité et de la sensibilité limités à un côté peuvent être un indice. Les vertiges, les troubles dans les mouvements et leur irrégularité, une paralysie agitans, une ataxie locomotrice, vont assez bien avec l'idée d'une compression exercée sur le bulbe rachidien et la protubérance annulaire. Mais il faut bien savoir que la tumeur, en s'accroissant, venant à gêner une partie voisine de son point d'origine, donne lieu à d'autres symptômes plus ou moins marqués et qui viennent déranger tous les calculs du diagnostic. En général, les kystes comme les tumeurs de la convexité des hémisphères passent inaperçus jusqu'à ce qu'ils sortent du crâne ou causent une méningo-encéphalite. Ceux de la base peuvent être soupçonnés à des paralysies sensorielles ou à des convulsions limitées de la face ou du corps.

Les *anévrysmes* des artères cérébrales n'ont pas de symptômes qui leur soient propres. Jusqu'ici ils n'ont été reconnus qu'à l'autopsie (1). Lorsqu'ils se rompent, ils causent une hémorrhagie cérébrale qui se révèle alors par les caractères propres à cette lésion. Quand ce sont les petites artères de la substance cérébrale qui sont anévrysmatiques, ainsi que l'ont montré MM. Charcot et Bouchard, elles sont annoncées par les signes du ramollissement.

Les *cancers du cerveau* dont le fongus de la dure-mère est un type ne sont révélés le plus souvent par aucun signe. Les tumeurs fibro-plastiques de la base du crâne causent des paralysies des sens, parce qu'elles compriment les nerfs sensoriels au niveau de leur passage à travers les trous de la base du crâne. Lorsqu'un cancer est ramolli et a pris naissance dans la substance cérébrale, les signes du ramollissement cérébral sont observés.

On a vu, quand il a été question de tumeurs causées par des parasites (p. 161), combien sont fugaces les signes auxquels on peut soupçonner les hydatides et les cysticerques du cerveau.

Les *fongus de la dure-mère* (cancers fibro-plastiques ou épithéliaux)

(1) Gougueneim, *Anévrysmes des artères cérébrales*, thèse de Paris, 1866.

passent souvent inaperçus pendant une assez longue période de temps. C'est lorsque cette tumeur tend à sortir du crâne que les accidents se montrent. Les parois du crâne amincies plient sous la pression en donnant lieu à un bruit de parchemin sec, puis l'os cède et une tumeur arrondie, molle, soulève le péricrâne ; elle est régulière, réductible, mais sa réductibilité entraîne de l'assoupissement et quelquefois du coma. Elle présente des battements évidents. Lorsque l'on a réduit la tumeur, on sent à sa place une ouverture dans les os, dure et arrondie. Comme les fongus de la dure-mère sortis par la voûte du crâne ont été observés surtout chez des sujets âgés, on élimine facilement du diagnostic différentiel les céphalématomes, les tumeurs érectiles et les encéphalocèles congénitales qui existent depuis la naissance. Les anévrysmes cirsoïdes sont faciles à reconnaître à l'énergie de leurs battements et à ce que l'on sent, en déprimant les vaisseaux, la surface des os du crâne intacte. Les encéphalocèles traumatiques sont désignées par les antécédents des malades.

Il y a des fongus de la dure-mère qui, par le fait de leur accroissement rapide, se trouvent étranglés par le cercle osseux qui a donné passage à une partie de la tumeur ; il en résulte qu'il manque deux des symptômes du fongus, la réductibilité et les battements. Mais quand un fongus est arrivé à ce degré, il s'est étendu aussi du côté de la cavité crânienne, et il produit, par la compression qu'il exerce, non plus sur le cerveau, mais bien sur les nerfs, des troubles des sens, l'amaurose en particulier et quelquefois la perte de l'ouïe d'un côté. La tumeur peut aussi, lorsqu'elle est née à la partie antérieure du crâne, avoir usé la voûte orbitaire et entraîner de l'exophthalmie. Un fongus irréductible ne peut être confondu avec une loupe, car la loupe est mobile avec le tégument sur le crâne, tandis que le fongus est fortement adhérent aux os. Quand un fongus adhère à la peau et s'ulcère, il présente alors tous les caractères du cancer ulcéré, ulcération à bords durs, laissant suinter une sérosité fétide et donnant lieu à des hémorrhagies abondantes.

Certains fongus de la dure-mère sortent par la fosse temporale, par opposition à ceux qui sortent par la base du crâne ou par la voûte. En ce point, il y a quelquefois une autre tumeur qu'il est bon de connaître parce qu'une ligature d'artère faite à temps pourrait enrayer sa marche : c'est l'anévrysme de l'*artère méningée moyenne*. Cet anévrysme, après avoir usé les os, se présente sous forme d'une tumeur

dure, non réductible et dont les battements sont très-faibles, parce que la tumeur ne communique pas largement avec l'artère. Le seul fait connu jusqu'ici n'a pas été distingué avant une opération qui a coûté la vie à la malade (1) ; seulement, comme il est dit dans l'observation que la lésion avait succédé à un coup, il aurait été possible d'éloigner l'idée d'un fongus de la dure-mère. Il existe un exemple de confusion d'un fongus de la dure-mère avec un anévrysme de l'artère temporale. Une petite tumeur du volume d'une noix, disparaissant et perdant ses battements par la pression, n'offrant après la réduction aucun rebord osseux évident à sa place, siégeait au-dessus de l'oreille ; l'artère temporale se rendait à cette tumeur et semblait s'y perdre. Mais il s'agissait d'une femme de vingt-deux ans qui était devenue amaurotique avant que sa tumeur existât. Ceci devait éclairer le chirurgien, et quoiqu'il fût dit que la compression de l'artère temporale faisait cesser en partie les battements dans la tumeur, le chirurgien n'eût pas dû s'arrêter à ce signe douteux, au moins aurait-il dû retarder une opération (2).

Règle générale, des troubles de l'innervation chez un individu atteint de cachexie saturnine doivent faire éloigner l'idée d'une tumeur cérébrale.

Des paralysies des sens chez un tuberculeux peuvent faire soupçonner des tubercules du cerveau ; les mêmes signes chez un syphilitique conduisent au soupçon d'une tumeur syphilitique. Les kystes et les cancers ne sont révélés qu'accidentellement, soit par des signes de méningite, soit par des convulsions, des paralysies agitantes, des troubles des sens et rarement par de l'épilepsie. Lorsqu'une tumeur cancéreuse sort du crâne, le diagnostic devient plus facile. Quant à distinguer l'espèce du cancer, cela ne se peut guère.

On arrive quelquefois à préciser le siége de la tumeur par des troubles des organes où se rend le nerf le plus comprimé par la tumeur. Ainsi les troubles de la vue, de l'ouïe, les vomissements, les hémiplégies alternes, correspondent à des lésions de la base du cerveau ou des cavités ventriculaires avec compression d'un ou plusieurs nerfs crâniens. Mais en dehors des tubercules, des syphilides tertiaires et des abcès, la nature des tumeurs intra-crâniennes ne peut être reconnue d'une manière absolue.

(1) A. Bérard, *Du diagnostic dans les maladies chirurgicales*, p. 211.
(2) *Fongus de la dure-mère* (*Gaz. méd.*, 1834, p. 410).

Les tumeurs du mésocéphale, c'est-à-dire les tumeurs de la protubérance et des pédoncules cérébraux, peuvent être à la rigueur reconnues. Les hémiplégies alternes, une paralysie généralisée, quelquefois des troubles de la déglutition et de la respiration, le strabisme convergent concomitant avec d'autres troubles des sens, la céphalalgie occipitale et la perte ou la gêne de la parole sans désordre des fonctions intellectuelles, tels sont les signes qui peuvent mettre sur la voie du diagnostic d'une tumeur du mésocéphale (1).

Tumeurs de l'orbite.

On rencontre dans l'orbite, outre les tuméfactions dont il a été question dans la première partie de ce livre, des abcès, des dépôts mélaniques et tuberculeux, des kystes, des hypertrophies, tels que des exostoses, des adénomes des glandes lacrymales, des cancers et des corps étrangers, des hydatides, des méningocèles (voy. p. 184). Toutes ces tumeurs, ainsi que les fongus de la dure-mère sortis du côté de l'orbite et les polypes des fosses nasales proéminents dans la cavité orbitaire, causent de l'exophthalmie, de l'œdème de la conjonctive, du strabisme, des douleurs plus ou moins vives et souvent la perte de l'œil.

Les tumeurs développées hors de l'orbite peuvent s'étendre dans cette cavité : ainsi les fongus de la dure-mère, les cancers de la base du crâne, les polypes naso-pharyngiens. Il n'est pas difficile de les reconnaître. Un cancer de la base du crâne et un fongus de la dure-mère ont causé la cécité et d'autres troubles de l'innervation avant de causer l'exophthalmie. Un polype a oblitéré les fosses nasales avant de chasser l'œil de l'orbite, et à défaut de trouver sur les patients les origines du mal, grâce aux antécédents, aux troubles fonctionnels assez bien constatés par les malades eux-mêmes, le chirurgien n'aurait pas à hésiter.

On peut faire le diagnostic des tumeurs de l'orbite en considérant le symptôme exophthalmie et en analysant la durée de ce symptôme et ses relations avec les fonctions visuelles. Mais agir de la sorte ne serait bon que pour les tumeurs déjà anciennes ou pour arriver par exclusion au diagnostic de l'*exophthalmos cachectique* (2). Mais il y

(1) Voy. O. Larcher, *Pathologie de la protubérance annulaire*, thèse. Paris, 1868.

(2) Fischer, *Exophthalmos cachectique* (*Arch. de méd.*, novembre et décembre 1859).

a un meilleur signe que cette élimination : c'est la présence de l'exophthalmie double d'emblée. Resterait seulement à préciser quelle est la lésion qui cause l'exophthalmie en dehors des tumeurs de l'orbite. Bien des doutes planent sur cette lésion ; sont-ce des congestions veineuses, est-ce de l'œdème du tissu cellulaire de l'orbite, est-ce une phlébite du sinus caverneux, sont-ce de simples paralysies musculaires ou des dilatations variqueuses des veines de l'orbite? On ne sait. Jusqu'ici on n'a pas d'autopsies bien concluantes pour témoigner de la lésion qui cause l'exophthalmos. Quoi qu'il en soit, on doit diagnostiquer un exophthalmos cachectique lorsque les deux yeux sortent de leur orbite et quand les sujets sont dans des conditions défectueuses de santé, soit à cause d'une albuminurie, soit à cause de maladies du cœur. Ce que l'on a appelé le goître exophthalmique est un goître et une exophthalmie double chez un individu qui a une lésion cardiaque ou un trouble de la circulation veineuse. On ne saurait confondre les exophthalmos avec les tuméfactions de l'orbite ni avec l'*emphysème*, que l'on reconnaît à la crépitation fine qui existe sur les points tuméfiés, ni avec l'*œdème*, qui garde l'impression du doigt et diminue par la compression. Si l'on compare ces deux signes aux antécédents des malades, à l'existence d'une plaie sur le trajet des voies aériennes ou des voies lacrymales, d'une albuminurie ou d'une lésion inflammatoire profonde de la veine ophthalmique ou des parois de l'orbite, le diagnostic n'offre aucune incertitude. (Voyez TUMÉFACTIONS, p. 7 et 11.)

Les *épanchements de sang* dans l'orbite capables de causer une tuméfaction considérable ne sont pas très-communs ; il en est qui sont la suite d'un traumatisme. Le plus remarquable exemple de cette lésion a été observé chez un enfant qu'on avait extrait par le forceps. Redemans, dans le tome XXVII des *Annales d'oculistique*, a consigné le fait, et c'était deux heures après la naissance qu'on avait vu l'orbite devenir le siége d'une tuméfaction fluctuante avec ecchymoses sous-conjonctivales. Le mal, à ces caractères, avait été tout de suite reconnu.

A côté de ceux-là il est des épanchements de sang spontanés chez les scorbutiques. Ils ne sont pas très-volumineux, mais ils font saillir l'œil, et celui-ci est comme immobilisé dans l'orbite ; il y a de la diplopie par le fait du défaut de convergence des axes optiques.

On connaît dans l'orbite des épanchements de sang consécutifs à des traumatismes ayant intéressé une artère, et connus sous le nom

d'*anévrysmes traumatiques primitifs* ou faux primitifs. Ces anévrysmes se montrent peu de temps après leur coup reçu. Ils apparaissent aussitôt que le gonflement inflammatoire, suite de la contusion, a disparu, autour de l'œil projeté en avant plus ou moins, sous forme de tumeur bosselée ou régulière, animée de battements isochrones à ceux du pouls et d'un bruit de souffle simple. La vision est altérée quand le mal dure depuis un certain temps. Les malades ont le sentiment du bruit de souffle, ils entendent un sifflement caractéristique.

Les battements de l'œil sorti de l'orbite ne sont pas un indice certain d'une tumeur anévrysmale située au fond de la cavité orbitaire. Bowmann a vu un exophthalmos avec battements et bruit de souffle, mais sans tumeur évidente autour de l'œil, et la vision était troublée; le tissu cellulaire péri-oculaire était très-congestionné. A l'autopsie on a reconnu qu'il y avait phlébite du sinus caverneux. Ce qui eût pu mettre le chirurgien sur la voie du diagnostic, c'étaient les douleurs vives qu'éprouvait le malade et l'œdème inflammatoire de l'orbite.

Le *phlegmon de l'orbite*, conséquence ordinaire d'une lésion traumatique ou d'une opération sur le globe oculaire, s'annonce par une douleur vive, lancinante, exagérée par les moindres mouvements de l'œil. Celui-ci devient saillant, les paupières s'entr'ouvrent et un chémosis rouge entoure la cornée. Cette membrane, exposée à l'air, ne tarde pas à se dessécher. La fluctuation qui apparaît d'ordinaire vers le cinquième jour à l'angle interne ou externe de l'œil annonce que le pus s'est réuni en foyer. Mais la fluctuation de ces *abcès* est difficile à trouver vu leur petitesse. La douleur à la pression, au point où l'on croit sentir le pus, est le meilleur signe. En même temps que le phlegmon existe, il y a de la fièvre, des douleurs vives circumorbitaires, de la photophobie et des frissons erratiques. Si le pus fuse du côté du crâne, il y a des symptômes de méningite, tels que céphalalgie intense, excitation, délire.

Les *abcès froids* de l'orbite peu volumineux sont d'ordinaire la conséquence d'une périostite chronique. Les abcès volumineux sont le résultat de la fonte purulente d'une gomme ou de la suppuration lente d'une bourse séreuse déjà antérieurement malade. Les individus qui ont un abcès froid de l'orbite n'éprouvent pas des douleurs très-vives; les paupières se tuméfient, si l'abcès est situé à la partie supérieure, la paupière supérieure distendue recouvre l'œil, et

au niveau de l'arcade orbitaire on voit un point rouge fluctuant qui correspond au point culminant de l'abcès.

Les *abcès sous-périostiques de l'orbite* sont la suite de plaies, de fractures, ou se montrent comme un mode de propagation de l'inflammation des parties voisines. Ils apparaissent à l'extérieur avec les caractères du phlegmon orbitaire, avec cette différence que le chémosis oculaire est peu prononcé et que la suppuration abondante cause de bonne heure de la fluctuation. Chez les enfants scrofuleux les périostites phlegmoneuses donnent lieu à la formation d'abcès sous-périostiques qui marchent plus ou moins vite, ne causent pas d'exophthalmie. Ce sont ces abcès qui plus tard engendrent des cicatrices adhérentes des paupières et un ectropion. En général, c'est à l'angle externe de l'orbite, en haut ou en bas, que ces abcès se montrent.

Les *gommes* de l'orbite sont reconnaissables aux antécédents syphilitiques et scrofuleux des malades, et elles ont les caractères des périostoses syphilitiques en général, à cela près que si elles siégent assez loin dans l'orbite, elles causent une exophthalmie qui ressemble aux exophthalmies accompagnant les abcès froids. Il y a peu de douleurs, même quand le pus se forme et quand la gomme tend à s'éliminer.

Les *anévrysmes artérioso-veineux* des sinus caverneux et de la carotide qui transmettent leurs battements à l'œil peuvent simuler un anévrysme artériel, surtout quand le mal peut être rattaché à une violence extérieure. Cependant, comme la tumeur se trouve située au fond de l'orbite et comme il y a en ce point des nerfs qui se rendent aux muscles de l'œil et sont susceptibles d'être comprimés s'il y a des paralysies des muscles de l'œil, il est probable que la tumeur est une lésion intra-crânienne. Ces considérations permettent de résumer ainsi les signes de l'anévrysme artérioso-veineux : tumeur pulsatile de l'orbite, exophthalmie et conservation de la vision lorsque l'œil n'a pas été blessé par l'instrument qui a causé l'anévrysme artérioso-veineux. Le double bruit de souffle caractéristique est le signe distinctif qui sépare les anévrysmes artérioso-veineux des anévrysmes artériels diffus.

L'*anévrysme de l'artère ophthalmique* cause une exophthalmie avec battements isochrones à ceux du pouls; mais il n'y a pas de réductibilité comme dans le cas de tumeur érectile. Guthrie, qui a observé le

premier cas de ce genre, a été très-embarrassé, car la lésion existait des deux côtés; la vision n'était point altérée et le mal durait depuis longtemps. Lorsque cet anévrysme devient diffus, il se présente avec les caractères qui ont été indiqués à propos des tuméfactions de l'orbite causées par un épanchement de sang.

Les tumeurs vasculaires de l'orbite sont des *tumeurs érectiles veineuses*, ou des anévrysmes cirsoïdes. Les premières lésions sont congénitales; elles paraissent au pourtour de l'œil ou le plus souvent en haut. Quelquefois elles sont animées de battements faibles. Seulement ces tumeurs se réduisent pour se reproduire pendant les efforts, ce qui est un excellent symptôme propre à faire reconnaître la nature du mal. Les *anévrysmes cirsoïdes*, dont on ne connaît pas encore un exemple bien observé, donneraient des battements beaucoup plus appréciables que les tumeurs érectiles veineuses, et seraient accompagnés de dilatations artérielles au voisinage de l'orbite. Les *varices de l'orbite*, connues depuis Chelius, causent une exophthalmie légère réductible dans certaines positions. Elles coïncident avec des varices ailleurs; le mal n'est point congénital, et c'est là seulement ce qui permet de les distinguer d'une tumeur érectile veineuse qui offre les mêmes caractères. Aucune de ces trois espèces de dilatation vasculaire ne cause de troubles de la vision.

Les kystes de l'orbite sont de plusieurs variétés, et le diagnostic en est très-difficile lorsqu'ils occupent le fond de la cavité orbitaire.

En première ligne, il faut compter les *kystes congénitaux* et les *kystes sébacés* qui se rencontrent chez les sujets encore jeunes. Ces dernières tumeurs en effet pourraient bien être congénitales et avoir été méconnues pendant l'enfance. Le fait de la congénitalité, l'indolence des tumeurs, l'impossibilité d'en faire remonter l'origine à un traumatisme mettraient déjà sur la voie du diagnostic. Ces kystes tendent à sortir de l'orbite; ils donnent lieu à la formation d'une tumeur molle, sans changement de coloration à la peau, non adhérente au tégument et obscurément fluctuante. Les malades n'éprouvent pas de gêne, et leur vision est conservée.

Les *kystes séreux* peuvent avoir pour origine une inflammation, un traumatisme ou toute autre cause capable de provoquer un kyste dans une des bourses séreuses musculaires qui sont situées entre les muscles de l'œil. Ces kystes sont susceptibles d'acquérir un grand volume; ils chassent l'œil au-devant d'eux et se montrent sous forme d'une

tumeur globuleuse ou irrégulière et fluctuante. La vision est plus ou moins compromise, et il y a des troubles cérébraux quand la tumeur s'est étendue du côté du crâne. L'absence de battements et de réductibilité, la transparence quelquefois, lorsque la tumeur fait une forte saillie hors de l'orbite, mettent vite sur la voie du diagnostic.

Les exemples de kystes séreux qui ont pénétré dans le crâne sont rares. Delpech en a publié ; mais on pourrait se demander s'il ne s'agirait point là d'une ancienne méningocèle réduite aux membranes. En tous cas cette pénétration du kyste dans le crâne passe inaperçue.

Les *kystes sanguins* sont des kystes séreux qui ont été le siége d'hémorrhagie ou des épanchements de sang enkystés. Une des tumeurs de ce genre a été observée dernièrement par M. Demarquay (1). Le mal datait de huit ans et s'était accru lentement. La tumeur était franchement fluctuante ; elle avait chassé l'œil hors de l'orbite en bas et faisait une forte saillie entre l'œil et l'arcade orbitaire. La peau avait une coloration violacée, et une ponction exploratrice avait donné issue à du sang noir mêlé à de la sérosité. La longue durée du mal, la régularité de la tumeur et la fluctuation, unies au résultat de la ponction exploratrice, donneraient le diagnostic dans des cas pareils. Une semblable lésion qui aurait été précédée d'une contusion et d'un épanchement de sang intra-orbitaire ne serait pas plus difficile à distinguer. Un kyste de matière colloïde ou de matière mélanique serait reconnu après une ponction exploratrice.

Les livres renferment une observation de kyste *colloïde* qui adhérait au nerf optique. Jusqu'à ce que de nouveaux faits se présentent et soient bien observés, on peut ranger cette observation parmi les névromes kystiques ou des cancers. Cette tumeur se révélait avec les caractères d'une tumeur du nerf optique.

On a vu des *mélanoses enkystées* de l'orbite qui ne paraissaient pas cancéreuses. Il a été enlevé une tumeur du volume d'une amande, saillante à l'angle externe de l'œil sous la conjonctive, où elle apparaissait avec sa coloration noirâtre, et offrait une fluctuation évidente. Il n'y avait rien ailleurs.

Il est ordinaire que les kystes de l'orbite causent l'exophthalmie; il est rare qu'ils causent la perte de la vision, à moins que l'œil ne soit

(1) *Hématocèle de l'orbite* (*Gaz. hebdomadaire*, n° du 27 mars 1868).

chassé de l'orbite et cela depuis longtemps. Lorsque les kystes de l'orbite sont devenus très-volumineux, ils apparaissent au voisinage du bord orbitaire sous la peau des paupières ou sous la conjonctive, où on leur trouve les caractères qui les font reconnaître : forme globuleuse, fluctuation indolence. Malgré ce qui vient d'être dit, cependant, il est des cas où même après une opération on a des incertitudes sur la nature du kyste. C'est ce qui est arrivé dans un cas rapporté par M. Demarquay dans son travail sur les tumeurs de l'orbite.

Il y a dans l'orbite une enveloppe aponévrotique et fibreuse qui circonscrit les attaches des muscles sur l'œil, c'est la bourse séreuse de Ténon. Lorsque cette bourse séreuse est remplie de liquide, elle repousse l'œil au-devant d'elle et peut dans certains moments former tout autour de l'œil une tumeur qui l'enchâsse, et présente de la mollesse et de la fluctuation. Cette tumeur est plus apparente quand les malades restent longtemps la tête baissée, et elle se réduit ensuite lorsqu'ils se relèvent. On distingue cette *hydropisie* d'un exophthalmos dû à une congestion veineuse, par la lenteur de la réductibilité lorsque la tumeur est due à une accumulation de sérosité dans la bourse de Ténon.

Les *kystes de la glande lacrymale* observés jusqu'ici paraissent être des adénomes kystiques sur la nature hypertrophique ou cancéreuse desquels on ne peut être fixé.

Cependant M. Broca a vu un kyste gros comme un œuf de pigeon, dur, tendu, transparent et fluctuant, qu'il croyait né dans un des conduits de la glande lacrymale. Aucune incertitude ne restait dans l'esprit du chirurgien ; seulement il y avait de l'induration autour du kyste. C'était chez un vieillard que la tumeur était observée (1).

Les *tumeurs fibreuses* de l'orbite sont assez rares, si l'on en excepte les névromes du nerf optique. Cependant, les auteurs modernes en ont réuni jusqu'à trois exemples, dont un pourrait bien n'être qu'un enchondrome fibreux, l'autre un névrome du nerf optique, c'est-à-dire une tumeur fibreuse de sa gaîne, et qui contenait des parties crétacées (2) ; la troisième était située dans l'épaisseur de la paupière supérieure. Ces tumeurs avaient eu une évolution lente, ne s'accompagnaient d'aucuns troubles généraux, ne menaçaient point de s'ul-

(1) Broca, *Bull. Soc. de chir.*, t. II, 2e série, p. 189.
(2) Mackensie, *Mal. des yeux*, obs. 286.

cérer; elles étaient très-dures, et celles qui étaient volumineuses avaient chassé l'œil au-devant d'elles. C'était sur des jeunes sujets qu'on les avait observées. Une tumeur fibreuse développée du côté du crâne peut, ainsi que l'a vu Dubreuil (de Bordeaux), causer des paralysies de muscles de la cinquième paire ; mais il y a alors cette différence entre les fongus de la dure-mère et les fibromes de l'orbite que l'exophthalmie précède les troubles des sens dans la dernière condition. Les douleurs ne sont pas vives, même quand il y a exophthalmie considérable; l'état général des malades reste bon; si la tumeur fibreuse est développée sur le nerf optique, la vision est affaiblie, et à l'examen ophthalmoscopique il y a atrophie de la papille.

Les *exostoses de l'orbite* qui ne sont pas des périostoses syphilitiques sont ordinairement d'un volume peu considérable et elles gênent peu la vision, sauf un cas remarquable présenté à l'Académie des sciences par M. Maisonneuve en 1865, et un autre catalogué au musée Dupuytren, pièce n° 327; et dans ce cas le mal avait pris naissance au niveau de la suture de l'os malaire avec le frontal. Elles se montrent de préférence, et cela a été observé par Travers et les chirurgiens de notre époque, sur la paroi interne de l'orbite, et se développent aux dépens des masses latérales de l'ethmoïde. Leur structure les rapproche des enchondromes ossifiants. Quelques-unes des exostoses font saillie à l'extérieur de l'orbite, les autres repoussent en même temps le globe oculaire. Ces tumeurs sont lisses ou lobulées, mais d'une dureté caractéristique. Elles n'adhèrent point à la peau; la peau s'ulcère pourtant quelquefois à leur niveau. Leur développement est très-long. C'est sur les jeunes sujets qu'on les rencontre d'ordinaire. Lorsque l'exostose siége assez loin dans l'orbite et n'est pas accessible à l'extérieur, on arrive encore au diagnostic en considérant l'âge des sujets, l'indolence du mal, la dureté profonde de la tumeur, l'intégrité de la vision et la lenteur excessive du développement de l'exophthalmie. Cependant il est arrivé qu'une exostose avait causé l'affaiblissement de la vision en comprimant le nerf optique. Les exostoses des sinus frontaux font quelquefois saillie dans l'orbite : alors la tumeur occupe la paroi supérieure de cette cavité. Mais le diagnostic, difficile en apparence, est facile en réalité; car on trouve en même temps que la saillie de l'œil une tuméfaction de l'arcade sourcilière au niveau de la paroi antérieure du sinus.

Les exostoses syphilitiques sont reconnaissables aux antécédents

syphilitiques et souvent aux traitements mercuriels appliqués avec persévérance. Elles peuvent siéger sur tous les points de l'orbite et elles peuvent même être très-profondes. Lorsque l'exostose n'est encore qu'une périostose, l'expérience par le traitement à l'iodure de potassium, qui est capable de faire diminuer la tumeur, sera un élément de diagnostic.

Les *lipomes de l'orbite* sont très-rares, et ceux qu'on a rencontrés étaient, à proprement parler, des lipomes des paupières, sauf le lipome enlevé par Dupuytren, qui avait été pris pour un kyste et dans lequel une ponction exploratrice avait été faite. Ces lésions sont indolentes, quelquefois symétriques, ainsi que l'a vu Bowmann (1). Leur évolution est extrêmement lente, et ils n'acquièrent pas un volume considérable.

Les *chondromes de l'orbite* ont de la tendance à s'ossifier; de là vient sans doute que l'on a très-peu vu de ces tumeurs à l'époque cartilagineuse. Mackensie a cité un chondrome moitié os et moitié cartilage qui a été extirpé de l'orbite. On connaît un cas de chondrome pédiculé de l'orbite chez une femme de vingt-deux ans (2). La tumeur avait paru seize ans auparavant ; elle avait le volume d'une noisette et siégeait à l'angle interne de l'orbite où elle faisait saillie. Mais elle était mobile et réductible ; sa consistance était dure, élastique; il n'y avait pas de douleur, pas d'exophthalmie, et la vision était conservée. Les chondromes qui sont accessibles à l'examen à travers les paupières ne sont pas difficiles à reconnaître à leur dureté élastique, à leur indolence et à l'intégrité des parties voisines. Ces tumeurs, comme la plupart des autres tumeurs hypertrophiques franches, ont été rencontrées sur de jeunes sujets.

L'*hypertrophie de la glande lacrymale*, ou *adénome lacrymal*, a été observée deux fois : une fois chez un enfant de cinq ans, une fois chez un sujet de vingt-six ans. Ces deux faits bien examinés se rapportent, on le voit, à des jeunes sujets chez lesquels la tumeur avait mis cinq et six ans à acquérir son développement. Le siége du mal au niveau de la glande lacrymale, une exophthalmie telle que l'œil était chassé en bas et en dedans, sa dureté, ses lobules petits, l'indolence de la

(1) *London Journ. of med.*, 1849, n° 11.
(2) Fano, *Union méd.*, 1859, t. III, p. 557.

tumeur et son développement lent conduisaient au diagnostic (1). Plusieurs autres symptômes ont été relatés dans les observations; mais les précédents seuls suffisent. Les congestions périodiques chez la malade de vingt-six ans, un bruit sourd perçu par la malade elle-même, tout cela est accessoire. On notera seulement pour mémoire que c'était chez l'enfant de cinq ans que la tumeur était la plus volumineuse.

M. Richet a présenté à la Société de chirurgie une tumeur *hypertrophique des glandules du sac lacrymal.* La tumeur, située au niveau du tendon de l'orbiculaire, avait le volume d'une grosse noix et était molle. La peau amincie à son niveau était violacée et présentait des veines variqueuses ; la tumeur paraissait un peu mobile. Elle l'avait été, au dire du malade, et elle avait causé du larmoiement ; l'œil était en partie sorti de l'orbite et repoussé en bas et en dehors. La tumeur avait débuté dix-huit mois auparavant et existait chez un jeune homme de dix-huit ans (2).

Les *cancers de l'orbite* renferment toutes les variétés de cancers qui ont été signalées dans la première partie de ce livre. Les deux variétés les plus fréquentes cependant sont le cancer encéphaloïde mélanique et le fibro-plastique. Les cancers qui proviennent des os renferment des myéloplaxes du cartilage même; ceux qui proviennent de la gaîne du nerf optique sont des cancers fibro-plastiques. M. Virchow en a appelé quelques-uns des *gliosarcomes.*

Les cancers du globe de l'œil même contiennent le plus souvent de la matière mélanique.

Il n'est pas difficile de reconnaître un cancer de l'orbite, en tenant compte de l'état du sujet, de son âge et de la rapidité du développement de l'exophthalmie et de la tumeur, des douleurs vives qu'éprouvent ensuite les malades, des adhérences que la tumeur contracte avec les parties profondes, et de la perte prématurée de la vision, ce qui s'observe dans la majeure partie des cas. Le cancer mélanique ou encéphaloïde est le propre des individus avancés en âge, et le cancer fibro-plastique est celui qu'on rencontre pendant la jeunesse, même chez les enfants.

(1) Lebert, *Anat. path. générale*, p. 12, fig. 19 à 22.
(2) Richet, *Bull. Soc. de chir.*, t. IX, 1re série, p. 396.

Les kystes colloïdes de l'orbite, certains cancers mous adhérents à la gaîne du nerf optique, ont été observés, et ils présentaient cette particularité, qu'ils étaient compatibles avec un état de santé assez bon. Le lecteur a vu plus haut, à l'article CANCER, que ces tumeurs sont de la variété fibro-plastique. Le cancer à myéloplaxes n'a pas été étudié histologiquement ; cependant les observations de fongus hématode de l'orbite qui étaient animés de battements et communiquaient à l'œil des pulsations (1), me paraissent être des cancers à myéloplaxes.

Outre les signes communs aux cancers en général, les douleurs lancinantes et l'amaigrissement, l'encéphaloïde de l'orbite a une marche très-rapide, et lorsqu'il forme une tumeur il se présente sous l'aspect d'une masse dure en certains points, faussement fluctuante en d'autres, indolente au toucher et offrant, lorsqu'on examine avec soin, des lobules assez gros et distincts. Lorsque la tumeur est un peu volumineuse, la vision est ordinairement altérée ou abolie, et comme le mal peut gagner à travers les trous optiques du côté opposé, on voit quelquefois des troubles de la vision survenir du côté de l'orbite sain. Il n'y a de différence entre le cancer mélanique et l'encéphaloïde qu'au point de vue de la coloration du tégument qui est bleuâtre s'il s'agit d'une mélanose cancéreuse. Si l'on fait une ponction exploratrice dans ce cas, il ne sort que du sang noir qui tache le linge, en couleur de sépia, tandis que la ponction exploratrice dans un encéphaloïde donne du sang rouge. Enfin, quand le mal a progressé rapidement, il n'est pas rare de trouver des ganglions engorgés à la région parotidienne.

Le cancer fibro-plastique a une marche plus lente que l'encéphaloïde ; il met plus de temps à chasser l'œil de l'orbite ; il ne cause pas de troubles rapides de la vision, à moins qu'il ne siége à son origine dans le nerf optique ou dans sa gaîne.

Les tumeurs colloïdes nées dans le tissu cellulaire de l'orbite marchent plus vite que les autres cancers fibro-plastiques.

En somme, ces cancers, lorsqu'ils sont appréciables à l'extérieur, offrent une consistance molle, plus dure cependant que celle d'un lipome, et, chose caractéristique entre toutes, une inégalité dans la consistance et de la fausse fluctuation en certains points. Si l'on fait une ponction exploratrice, elle ne donne issue qu'à du sang.

(1) J. L. Petit, *Mal. des os*, p. 221, et Demarquay, *Tumeurs de l'orbite*, p. 472.

Les cancers à myéloplaxes sont animés de battements, ce qui pourrait faire croire à une tumeur érectile si l'on ne cherchait à savoir si le mal est irréductible.

La glande lacrymale est quelquefois le siége du cancer ; plusieurs mentions d'observations de cette nature sont consignées dans les livres modernes. M. J. Cloquet a vu un squirrhe de la glande lacrymale chez un homme atteint de fongus de la dure-mère. Le siége d'une tumeur au niveau de la glande lacrymale et des caractères tenant de ceux des cancers devront faire diagnostiquer un cancer de la glande lacrymale. Comme la tumeur sort de bonne heure de l'orbite, on peut y constater tout de suite des lobules durs, qui adhèrent à la peau, et en même temps il n'est pas rare de trouver des ganglions lymphatiques engorgés, durs. M. Maslieurat-Lagémard a dit avoir remarqué, dans un cas de cancer de la glande lacrymale, des douleurs quand la malade pleurait (1) ; mais ce signe peut être observé dans toutes les affections de la glande lacrymale.

Les *hydatides de l'orbite* sont rares, et on les a presque toujours méconnues avant qu'une ponction exploratrice ait été pratiquée. Ces tumeurs avaient acquis leur volume en deux années, et des troubles graves de la vision avaient accompagné le développement de la tumeur dans deux cas au moins (Goyrand, d'Aix, Bowmann) ; il y avait un exorbitisme marqué, et la tumeur faisait saillie à l'extérieur, où on la sentait facilement. C'était une tumeur globuleuse, tendue, fluctuante manifestement. Des douleurs violentes ont été notées dans les observations, et elles coïncident avec les phénomènes de compression que cause le kyste. Une ponction exploratrice précisera le diagnostic, car la nature kystique du mal est aisément appréciable. On peut soupçonner d'ailleurs qu'il s'agit d'hydatide quand le kyste a un développement régulier, également continu. Un kyste séreux a une marche plus inégale, et il n'est pas rare que son début soit accompagné de quelques phénomènes inflammatoires.

Les kystes hydatiques enflammés de l'orbite peuvent être pris pour des cancers, mais la durée du mal, l'absence d'adhérences de la tumeur aux parties voisines, même quand l'œil s'est vidé, l'absence d'engorgements ganglionnaires et de cachexie, devraient faire éliminer tout de suite l'idée d'un cancer. Il faudrait bien rechercher dans ce cas si la tumeur est restée stationnaire depuis un ou deux ans.

(1) Maslieurat-Lagémard, *Arch. de méd.*, 1840, t. VII, p. 90.

Un kyste hydatique de la paupière est arrondi, transparent, fluctuant, lentement développé, en dehors de tout état inflammatoire à son début. On ne pense pas souvent à sa nature quand on le rencontre, mais en faisant l'opération le diagnostic se complète, et c'est ce qui est arrivé à M. J. Cloquet.

Des *corps étrangers* ont été trouvés dans l'orbite un grand nombre de fois. Des balles, des morceaux de bois ou de fer, des tuyaux de pipe, un manche de parapluie (1), un morceau d'éventail, un bout de parapluie, ont été rencontrés dans l'orbite.

Deux cas peuvent se présenter : les corps étrangers compliquent une plaie récente ; les corps étrangers sont enfermés dans l'orbite après avoir été méconnus au moment de l'accident.

Lorsqu'à la suite d'une plaie des douleurs vives persistent, et lorsque l'œil fait saillie hors de l'orbite sans que par la pression modérée on puisse repousser le globe de l'œil à sa place, on doit soupçonner qu'il est resté un corps étranger dans cette cavité, et l'on peut sans inconvénient sonder la plaie ou le trajet par lequel on suppose que le corps étranger a été introduit. Si l'on rencontre un corps dur et s'il est possible de se faire présenter l'instrument qui a produit la blessure et s'il se trouve qu'il est brisé, le diagnostic est fait ; mais il est plus difficile de préciser s'il y a des lésions plus profondes autrement que par une induction tirée de la longueur du corps étranger et de la direction qu'il semblait avoir prise quand on l'a extrait. Les balles qu'on ne retrouve point ou que le cathétérisme avec une sonde de femme n'a point fait reconnaître, peuvent avoir pénétré dans le crâne ou avoir causé simplement des fractures de l'orbite. Cette complication est le plus souvent révélée par des hémorrhagies nasales.

Quand, au moment où la plaie de l'orbite a été examinée, le chirurgien a méconnu la présence du corps étranger, une inflammation survient et un véritable phlegmon orbitaire se montre, à ce moment la tuméfaction inflammatoire masque le corps étranger. Quelquefois cependant, au moment où un abcès s'ouvre, on voit le corps étranger faire saillie au fond de la cavité de l'abcès, et le diagnostic n'offre aucune difficulté. Lorsque l'inflammation est guérie et lorsque le corps étranger est enkysté, qu'il s'agisse de balle ou de morceaux de verre,

(1) Nélaton, *Gaz. des hôp.*, 1854, p. 454. Voyez aussi Demarquay, *Des tumeurs de l'orbite*. Paris, 1860. — Mackensie, *Maladies des yeux*.

un léger exorbitisme persiste et quelquefois la vision s'altère plus ou moins. Comme le mal reste stationnaire et comme les malades ne souffrent point, cet état passe inaperçu ou l'on n'y attache aucune importance jusqu'au jour où une inflammation nouvelle survient autour du corps étranger et où celui-ci est expulsé avec la suppuration.

Quand, au lieu d'être enkysté, le corps étranger entretient une inflammation chronique du tissu cellulaire de l'orbite, il y a une fistule au pourtour de l'œil. Quand le globe de l'œil ne s'est pas vidé, il est plus ou moins sorti de l'orbite. Si l'œil est perdu, loin de trouver une excavation de l'orbite, comme on la voit chez les malades qui ont perdu un œil, on constate que le moignon oculaire est saillant et soulève encore les paupières. Si l'on sonde la fistule, on arrive sur un corps dur que l'on peut prendre pour un séquestre. Mais ici interviennent les divers moyens d'exploration propres à révéler les balles, tels que le stylet à boule de porcelaine de M. Nélaton, les explorateurs à piles révélatrices, d'après le principe de l'instrument de M. Fabre, propres à faire reconnaître les fragments de fer. L'état lisse du corps résistant permet de préciser qu'il s'agit d'un morceau d'ivoire ; enfin, lorsque l'on sent un corps irrégulier, il est possible, en le raclant avec la sonde cannelée, d'en ramener une parcelle à l'extérieur et de l'examiner à la loupe et au microscope, et d'en préciser la nature. Du reste, quand on sent un corps dur dans l'orbite, il est toujours indiqué de l'extraire, que ce soit un séquestre ou un corps étranger; seulement, comme il est ordinaire que les corps étrangers ne soient pas libres et mobiles dans l'orbite et que les séquestres non libres ne doivent pas être touchés, on doit distinguer un corps étranger d'un séquestre. On arrive à ce diagnostic en consultant les antécédents du malade et en recherchant comment et par quel instrument l'œil a été blessé, en considérant le volume du corps dur que heurte le stylet et surtout sa situation. En effet, si le corps se trouve à la partie interne de l'orbite, il y a peu de probabilité pour que ce soit un séquestre; il n'y a pas là d'os épais capable de fournir un gros séquestre. A la partie externe, il n'y a que l'os malaire qui pourrait donner lieu à un gros séquestre; mais cet os serait tuméfié s'il était nécrosé, et à l'extérieur son état serait appréciable. Enfin les indurations des parties enflammées autour des fistules sont toujours beaucoup plus marquées quand il y a un corps étranger caché au fond de l'orbite que quand il y a un séquestre.

Tumeurs périorbitaires, palpébrales et oculaires.

Aux tumeurs de l'orbite, il faut joindre les tumeurs du sinus frontal, la tumeur lacrymale, les tumeurs de l'œil et toutes les tumeurs venues de points éloignés et qui pénètrent dans l'orbite.

Parmi les tumeurs du sinus frontal, les abcès, les collections séro-purulentes et les polypes sont les moins rares. On a vu à l'article TUMEURS DU CRANE les kystes hydatiques du sinus.

A. Les *abcès des sinus frontaux* forment des tumeurs siégeant sur la paroi antérieure du rebord orbitaire supérieur et dans la paupière supérieure. On constate l'existence de la tumeur avant qu'il n'y ait d'exophthalmie, et souvent celle-ci manque ; il y a de la fièvre, des douleurs et des antécédents inflammatoires capables de provoquer le soupçon d'une ancienne inflammation des sinus. Le mal a débuté par la racine du nez ou l'angle interne de l'orbite. Quelquefois la tumeur est réductible, ainsi que l'a vu M. Cruveilhier (1), et en pressant sur elle on finit quelquefois par la vider, et alors un écoulement purulent par la narine correspondante coïncide avec cette réduction. Dans un cas observé pas Richter (2), le pus, tout en causant une tuméfaction extérieure, avait aussi fusé dans le crâne, et les principaux symptômes avaient été ceux de la compression cérébrale, somnolence, hébétude et paralysie; la tumeur cependant s'était ouverte aussi à l'intérieur et avait donné du pus en abondance. Si le mal avait été vu plus tôt, on n'eût pas manqué de reconnaître à la fluctuation un abcès. De telles lésions peuvent être le point de départ d'un pneumatocèle quand la paroi antérieure du sinus a été détruite par la suppuration, et alors avec la fluctuation la tumeur présente de la sonorité à la percussion, et de la rougeur ou une coloration violacée du tégument.

Les *hydropysies du sinus frontal*, liées à une simple oblitération de la communication du sinus frontal avec le sinus maxillaire et les fosses nasales, sont une affection indolente qui progresse avec lenteur et chasse peu à peu l'œil de sa cavité en même temps qu'elle déforme l'arcade sourcilière et la racine du nez. La tumeur est dure; si on

(1) Cruveilhier, *Bull. Soc. anat.*, 1850, p. 167.
(2) Richter, *Obs. de chir.* Gœttingue, 1776.

l'observe peu après son début; elle est fluctuante, si l'affection est ancienne : il est rare que l'on sente au devant de la tumeur une lamelle osseuse, amincie, pliant comme du parchemin. Une ponction exploratrice donne issue à de la sérosité colorée par du sang. Ammon a représenté, dans son *Atlas des maladies de l'œil*, le dessin d'une hydropisie enkystée du sinus frontal, où la déformation de l'arcade sourcilière et de la racine du nez est des plus évidentes.

Les *polypes du sinus frontal* s'annoncent par des douleurs variables et une tuméfaction de la région sourcilière au niveau du grand angle de l'œil et de la racine du nez; puis les os amincis peu à peu présentent un craquement spécial sous la pression; enfin quand les os sont usés, on sent sous la peau une tumeur molle, faussement fluctuante, et qui n'adhère point à la peau, à moins que le polype ne soit cancéreux. Mais alors, dans ce cas, les autres signes du cancer existent, et le mal a eu une marche très-rapide; les malades dépérissent.

Je ne citerai que pour mémoire les *corps étrangers* de ces sinus. On a signalé, à la Société entomologique de France en 1859, la présence de larves d'une mouche exotique appelée *Lucilia hominivorax*, qui ont détruit les parois du sinus, pénétré dans l'orbite (1) et de là cheminé dans toutes parties voisines; mais il ne s'agit point là de tumeur, c'est tout au plus si, avant que la gangrène des paupières apparût, on a constaté de l'œdème révélateur, de l'inflammation profonde.

La tumeur lacrymale chronique ou *dacryocystite chronique*, par son siége, par ses précédents, est très-facile à reconnaître. En premier lieu, la tumeur est située à l'angle interne de l'œil, au niveau du tendon de l'orbiculaire des paupières, qui lui donne quelquefois une apparence bilobée. Souvent c'est à la suite de coryzas ou de blépharites, de troubles dans le cours des larmes, que les malades ont vu paraître leur mal sous forme d'une petite tumeur qu'ils vidaient par la pression et dont ils faisaient écouler par les points lacrymaux du pus mêlé à des larmes. Le mal d'ailleurs finit, à un moment donné, par paraître avec les signes de la dacryocystite aiguë.

La tumeur lacrymale aiguë ou *dacryocystite aiguë* est une tumeur ovoïde, rouge, tendue, chaude, fluctuante, occupant l'angle interne de l'œil et survenant dans le cours d'un coryza ou d'une blépharite,

(1) Demarquay, *Tumeurs de l'orbite.*

ou à la suite d'une plaie ou d'une contusion de l'orbite. L'œil pleure, et en pressant sur la tumeur on peut faire refluer des larmes et du pus par les points lacrymaux. La narine du côté correspondant est sèche.

Il y a chez les enfants scrofuleux une variété de tumeur lacrymale qui apparaît lentement et se présente avec les caractères d'un abcès froid siégeant à la place du sac lacrymal. Quelquefois même c'est une périostite qui est le point de départ de cette lésion. Le sac lacrymal devient malade consécutivement, et on a alors les signes habituels de la tumeur lacrymale.

M. Dolbeau a présenté à la Société anatomique un fait unique jusqu'ici, celui d'une tumeur lacrymale congénitale. Le sac distendu formait une tumeur tout à fait analogue à la dacryocystite chronique, sans changement de coloration à la peau, et qui ne contenait que des larmes, et le diagnostic n'avait pas été douteux un seul instant. Cette tumeur lacrymale était causée par l'oblitération congénitale du canal nasal (1).

B. Les tumeurs des paupières sont l'orgeolet, les tumeurs érectiles, les kystes sébacés, les chalazions et les kystes glandulaires. Les tuméfactions sont l'œdème, le phlegmon avec ou sans abcès, qui se montrent souvent à la suite des érysipèles de la face, l'œdème malin et l'éléphantiasis. Sauf l'orgeolet, les kystes, les abcès, les chancres, les calculs et le chalazion, toutes les tumeurs et tuméfactions telles que l'éléphantiasis des paupières, ont été envisagées dans la première partie de ce livre (voyez Chapitre I, p. 8, 38 et 62).

L'*orgeolet* est une petite tumeur inflammatoire ayant pour origine une inflammation des glandes sébacées des cils ou des glandes de Meibomius; elle apparaît sous forme d'un bouton dur, entouré d'une rougeur qui cause une démangeaison plus ou moins vive et finit par présenter un point blanc qui s'ouvre et donne issue à une gouttelette de pus.

Le *chalazion* est un adénome des glandes de Meibomius ayant pour origine assez fréquente un orgeolet, une inflammation. On le reconnaît à une tumeur un peu dure, un peu mobile dans la paupière et fluctuante ou faussement fluctuante.

Les *kystes* des paupières, petits en général, peu fluctuants à cause

(1) Dolbeau, *Bull. Soc. anat.*, t. IX, 2e série, p. 116.

de la tension de la poche kystique, transparents et indolents, ont un début obscur et se développent avec lenteur, à l'inverse du chalazion, qui a une marche plus rapide. Le lecteur a vu plus haut, à propos des kystes hydatiques, que leur diagnostic avec les kystes simples ne peut être fait que pendant l'opération.

On a reconnu les *calculs des conduits lacrymaux*, seulement quand une inflammation apparaissait, alors on a jugé qu'il s'agissait d'un orgeolet; le défaut de résolution de l'inflammation devra éveiller l'attention, et si l'on sonde les points lacrymaux avec un stylet fin, on sentira un corps dur qui donne un son sec sous l'instrument, et on trouvera la tumeur très-dure. Les *calculs des glandes de Meibomius* ne sont guère reconnus que quand ils s'échappent des conduits glandulaires. Les malades éprouvent la sensation d'un gravier sur l'œil, et en examinant la paupière on voit une petite tumeur allongée ressemblant à une graine de riz.

Il y a des *abcès* sous la conjonctive qui sont la conséquence d'une plaie de l'œil ou d'une inflammation de l'orbite. On les reconnaît à un chémosis œdémateux, rouge, au milieu duquel il y a un point plus saillant, lisse, et sur lequel on sent la fluctuation.

Le *chancre* de la conjonctive se présente sous forme d'un ulcère laissant écouler du pus et offrant un fond grisâtre entouré par la conjonctive hypertrophiée. Lorsque le chancre s'indure, il n'y a pas une induration franche; c'est plutôt un gonflement inflammatoire qui se montre et occupe les paupières; les engorgements ganglionnaires ne sont pas très-marqués. Lorsque le chancre est franchement mou, il est rare qu'il existe seul et qu'il n'y ait pas en même temps, soit d'autres petits chancres de la conjonctive, soit des chancres mous ailleurs.

C. La conjonctive présente plusieurs espèces de tumeurs petites, dont le diagnostic est facile, tels que les kystes séreux, les lipomes, les polypes, le cysticerque sous-conjonctival et le cristallin luxé hors de la chambre antérieure.

Une petite tumeur grosse comme un grain de chènevis, transparente, quelquefois colorée en brun par un peu de sang, indolente, sans auréole inflammatoire à son pourtour est un *kyste* dans les follicules conjonctivaux.

Les *lipomes* sous-conjonctivaux sont généralement petits; ils apparaissent sous forme d'une petite tumeur allongée, jaunâtre, situés

presque toujours suivant une ligne parallèle au point de jonction des paupières au moment où elles couvrent l'œil. Ces tumeurs n'ont pas de tendance à s'accroître et sont souvent le privilége de la vieillesse.

Les *granulations de la conjonctive* sont des productions analogues aux végétations vulvaires qui suivent les vaginites. Ce sont de petites hypertrophies des papilles qu'on reconnaît par la simple inspection à de petites saillies multiples rouges ou grisâtres succédant à une conjonctivite.

Les *polypes* de la conjonctive sont une hypertrophie des papilles de la conjonctive et principalement de celles de la caroncule lacrymale ou un bourgeon charnu végétant à la suite de la plaie faite pour la strabotomie. Ces tumeurs sont rouges, granuleuses, saignent facilement et tendent à se pédiculer.

Le *cysticerque* sous-conjonctival forme une petite tumeur translucide, avec un point opaque au centre. Une auréole inflammatoire entoure le kyste, et en observant avec attention, on constate quelquefois des mouvements dans la tumeur; celle-ci du reste est un peu mobile.

Lorsqu'à la suite d'un coup violent porté sur l'œil, une hémorrhagie a lieu dans la chambre antérieure, et quand on voit l'iris tremblant avant que le sang n'ait empli la chambre antérieure, si l'on sent une tumeur dure, un peu mobile sous la conjonctive, au pourtour de la cornée, il s'agit du *cristallin luxé* à travers une déchirure de la sclérotique.

Le *cancer* de la conjonctive est un cancer épithélial ou un cancer encéphaloïde ou un cancer fibroplastique. Le cancroïde s'annonce par un petit bouton dur, qui persiste assez longtemps sous cette forme, puis la tumeur devient mammelonnée, s'étend, est entourée d'un cercle hypérémique, mais elle ne cause pas de douleurs et ne s'ulcère que tardivement. C'est toujours au voisinage de la cornée que cette tumeur se montre; ces deux particularités permettent de ne point le confondre avec le chancre conjonctival.

Les autres *cancers* de la conjonctive sont, peu de temps après leur apparition, lobulés; ils ont une marche beaucoup plus rapide, l'hypérémie oculaire est beaucoup plus considérable. Il y a des hémorrhagies qui sont plutôt le fait d'un léger traumatisme que d'une ulcération, et ici encore se trouve le principal moyen de diagnostic différentiel entre les cancers et le chancre. Lorsqu'il y a de la mélanose

dans le cancer, les hémorrhagies manquent, parce que cette tumeur est ordinairement enkystée, mais les lobes de ce cancer offrent une coloration violette, caractéristique. Des engorgements ganglionnaires, pré-auculaires et parotidiens, complètent le diagnostic. Comme le cancer oculaire a généralement une marche rapide, la cachexie cancéreuse vient de bonne heure éclairer le diagnostic.

On a observé plusieurs fois sur la conjonctive des productions anormales dues à un vice de conformation. Ces productions sont ce qu'on appelle les *dermoïdes de la conjonctive*. On les reconnaît le plus souvent à un ou plusieurs poils anormalement implantés sur la conjonctive en un point où cette membrane est épaissie; mais lorsque, comme dans le cas présenté par Follin (1) à la Société de chirurgie, il y a une production dermoïde à l'intérieur de l'œil, entre la sclérotique et la choroïde, il n'y a pas lieu le plus souvent de diagnostiquer le mal, car les malades eux-mêmes n'en ont pas conscience et n'appellent en rien l'attention du chirurgien.

Tumeurs du globe de l'œil.

Les tumeurs de l'œil sont des abcès, des cancers de l'œil et des staphylomes.

L'*abcès* ou phlegmon de l'œil se montre à la suite de plaie et de contusion de l'orbite. C'est une des complications de l'opération de la cataracte et des corps étrangers de l'œil ou un phénomène ultime de l'infection purulente. On le reconnaît à des douleurs atroces, à de l'injection conjonctivale et un chémosis, à un trouble de l'humeur aqueuse et à des signes d'iritis : immobilité de la pupille et coloration jaune ou rouge de l'iris; à des battements oculaires très-sensibles pour le malade, et enfin à un ramollissement et une saillie de la cornée. Lorsque le phlegmon de l'œil est abcédé, on voit le pus dans la chambre antérieure.

Le *cancer de l'œil* débute souvent d'une façon insidieuse, et il est révélé seulement par des douleurs vagues, un affaiblissement de la vision et la dilatation de la papille. On observe à ce moment, si le

(1) Follin, *Bull. Soc. de chir.*, 2e série, t. II, p. 116.

cancer débute par le fond de l'œil, dans le champ ophthalmoscopique, une tache blanche, entourée d'une auréole inflammatoire. Cette tache augmente, et elle simule un décollement de la rétine, mais comme elle gagne en même temps d'un autre côté, l'œil se recouvre de bosselures autour de la cornée, principalement dans le cas où le mal a pris naissance dans le cercle ciliaire; il y a une iritis séreuse et du larmoiement. A ce moment, les douleurs redoublent, le mal marche avec rapidité, le champ pupillaire est occupé par une masse rougeâtre ou jaunâtre, la cornée se ramollit, se perfore, et un champignon fongueux sort, saigne facilement et laisse écouler une matière noirâtre, si de la mélanose est unie au cancer, ce qui est presque la règle, d'après les remarques de M. Lebert. A ce moment, le cancer ulcéré ne présente aucune difficulté de diagnostic, et l'on ne saurait le prendre pour un staphylome; celui-ci n'offre aucun de ces caractères (1).

Le *staphylome* de l'œil siége sur la cornée ou la sclérotique. Le staphylome de la cornée est transparent ou opaque. Le staphylome pellucide ou transparent est reconnu par la simple inspection; en regardant le malade de profil, on trouve que la cornée est conique au lieu d'être sphérique; au moment où le mal débute, il y a quelquefois astigmatisme. Le staphylome opaque ne diffère du précédent que parce que

(1) J'ai observé un fait très-remarquable de tumeur, d'apparence cancéreuse et qui a guéri seule, pendant l'application du traitement par l'iodure de potassium et les révulsifs.

C'était chez un enfant de sept ans, aisé, né de parents sains, qui avait eu à un an un polype du rectum, jouissait d'ailleurs d'une belle santé et n'avait reçu aucun coup sur l'œil.

Un jour, sa mère s'aperçut qu'il avait une petite grosseur rouge sur la prunelle. Je vis l'enfant à ce moment, et il me parut qu'il s'agissait d'une petite tumeur charnue, développée à l'union de la cornée et de l'iris. Le mal augmenta en deux mois de façon à prendre les dimensions d'un gros pois, et l'on distinguait manifestement des vaisseaux qui rampaient sur cette tumeur. Tous les chirurgiens consultés, MM. Nélaton, Desmarres, Follin, Cusco, Liebreich et moi-même, nous redoutions un cancer de la variété fibro-plastique. Follin surtout et M. Liebreich penchaient pour l'extraction immédiate de l'œil. Je reculai devant cette extrémité et je voulus essayer, à tout hasard, de l'iodure de potassium. Après quelques mois, le mal ne progressait plus; il diminua, et à ce moment, de temps à autre, il y avait des conjonctivites hypérémiques que je combattais par les vésicatoires aux tempes, et le calomel à dose fractionnée. Enfin, treize mois après l'apparition du mal, l'œil était revenu à son état normal. Voici deux ans que l'enfant est guéri; son œil ne présente aucun trouble et est parfaitement sain. Je signalerai seulement qu'au commencement de l'hiver dernier, il a eu une conjonctivite légère de l'œil autrefois malade.

la membrane vitrée est opaque, qu'elle offre des points blancs, ramollis, auxquels l'iris adhère quelquefois ; la saillie de la cornée est plus ou moins forte ; elle est régulièrement arrondie ou bilobée ; aucune induration n'existe au pourtour de la tumeur. Quelquefois la cornée entière a disparu, et il ne reste plus que l'iris pour former la paroi antérieure de l'œil. Cet état constitue ce que l'on a appelé le *staphylome rameux*, et c'est une phase des ulcères étendus de la cornée.

A côté du staphylome de la cornée, il faut signaler la *hernie de l'iris*. On la reconnaît à une ulcération ou une plaie de la cornée, au fond de laquelle on aperçoit une petite tumeur noire, grosse comme une tête d'épingle, à une déformation de la pupille et quelquefois à une immobilité de l'iris. C'est après une ulcération de la cornée ou une plaie de cette membrane qu'on rencontre les hernies de l'iris.

Le *staphylome de la sclérotique* est une lésion congénitale ou accidentelle. Le *staphylome postérieur* congénital est la lésion de la myopie ; il existe à la partie postérieure de l'œil, et sa présence n'est révélée par aucun signe de tumeur ; seulement, lorsqu'on l'examine avec l'ophthalmoscope, on constate une tache blanche, arrondie ou irrégulière, située au pourtour de la papille. Le staphylome postérieur acquis est reconnu par les mêmes signes et par la connaissance des antécédents de scléro-choroïdite.

Le *staphylome antérieur* existe d'ordinaire au pourtour de la cornée ; il se montre sous forme d'une tumeur arrondie, quelquefois bilobée dans le cours de la convalescence d'une irido-choroïdite et d'une sclérotite ou scléro-choroïdite, au moment où les douleurs oculaires cessent. La sclérotique amincie paraît noirâtre, et l'on pourrait croire à un cancer si les antécédents du côté de l'œil n'étaient franchement inflammatoires, si la cornée ne présentait des altérations et surtout si le champ pupillaire n'était pas libre.

Le *décollement de la rétine* cause une tumeur intra-oculaire ; on le soupçonne à une diminution brusque et irrégulière du champ visuel. A l'examen ophthalmoscopique, on constate une tumeur verdâtre sur les côtés de la papille et sur laquelle on voit serpenter les vaisseaux rétiniens. Lorsque la tumeur, au lieu d'être régulière, présente des lobes et est rougeâtre, il se peut que ce soit une de ces tumeurs hypertrophiques ou scrofuleuses, auxquelles le nom de *gliome* a été donné en Allemagne, et l'on conçoit qu'un diagnostic plus précis ne soit pas possible tant que la rétine est seulement soulevée.

Tumeurs de la face.

Outre toutes les tumeurs dont il va être question, il y a sur la face des tumeurs de toute nature, des abcès, des anthrax, des anévrysmes cirsoïdes, des anévrysmes artériels, des tumeurs érectiles, des kystes sébacés, des adénomes des glandes sudoripares, des lipomes, des cancers et en particulier des cancroïdes. Les lipomes siégent généralement aux joues ; ils offrent là leurs caractères habituels : leurs lobules, leur mollesse et leur développement lent et indolent. C'est presque toujours aux orifices naturels que les cancroïdes se montrent.

Tumeurs du sinus maxillaire.

L'*hydropisie du sinus* maxillaire passe par une période où aucune tumeur n'est appréciable, car c'est assez tard qu'apparaît une tuméfaction. Celle-ci est indolente, dure et occupe la fosse canine. Quelquefois en même temps, on voit la voûte palatine abaissée et l'œil repoussé en haut. Cet état des parois du sinus maxillaire devient un indice certain. Si l'on fait une ponction exploratrice, il sort un liquide filant, caractéristique, et la pointe du trocart peut se mouvoir dans tous les sens. Plus tard, les os amincis laissent percevoir par la pression une sorte de craquement, et quand la paroi osseuse est tout à fait amincie, on sent une fluctuation franche. Comme une inflammation survient quelquefois dans cette collection séreuse, il y a des symptômes inflammatoires, de la rougeur de la peau et des douleurs d'une acuité plus ou moins vive.

Les *abcès du sinus maxillaire* offrent les mêmes douleurs que l'hydropisie enflammée, avec cette différence qu'il y a une tumeur peu volumineuse de la fosse canine chaude, rouge et douloureuse, comme s'il y avait une fluxion dentaire, et qu'il s'écoule par la narine du pus et des mucosités donnant une odeur fétide. Il n'est pas rare que les dents de ce côté soient ébranlées et tombent.

Au début, les *polypes du sinus maxillaire* nés dans le sinus ne s'annoncent que par des douleurs sourdes, quelques épistaxis et un écoulement de sanie fétide par la narine. Quand le polype se développe,

il proémine du côté de l'œil ou de la fosse canine et quelquefois il comprime assez le canal nasal pour qu'il y ait épiphora. Les os s'amincissent et la tumeur proémine du côté de l'orbite et de la face. Dupuytren avait remarqué que la peau de la face devenait œdémateuse et offrait des dilatations variqueuses. Ceci est vrai, seulement, quand il s'agit d'un polype cancéreux. Lorsque les os sont usés, on sent sous la peau une mase fongueuse, molle, et qui n'adhère pas à la face profonde du tégument.

Les *tumeurs à myéloplaxes* du maxillaire supérieur, en dehors des épulis, ont été assez souvent observées. Elles sont le privilége des sujets encore jeunes et elles se développent lentement sans causer de douleur. Presque toutes, elles naissent dans l'arcade alvéolaire et remontent de là vers le sinus ou descendent du côté de la voûte palatine. La tumeur fait corps avec l'os ou lui paraît surajoutée. Quelquefois il y a des épulis en même temps que cette tumeur; enfin on a vu une tumeur d'un maxillaire empiéter sur l'autre. La tumeur est arrondie, dure, recouverte quelquefois par une mince lamelle osseuse. Elle donne la sensation d'une crépitation caractéristique. Dans quelques cas, quand l'os est usé, on sent des battements dans la tumeur, et elle n'est point réductible, quoi que l'on puisse tenter, ce qui doit éloigner de s'arrêter à une idée de tumeur érectile. Une ponction exploratrice dans ces tumeurs ne donne que du sang. Les meilleurs moyens de diagnostic différentiel entre les cancers et les tumeurs à myéloplaxes sont le jeune âge des malades, leur état florissant de santé, l'absence de douleurs, la longue durée du mal et son accroissement lent dans la plupart des cas. C'est surtout lorsque le mal est volumineux et que le chirurgien est appelé à poser son diagnostic que ces antécédents ont de la valeur.

Il y a, sur la mâchoire supérieure comme sur l'inférieure, des épulis et des odontomes. On les retrouvera plus loin. Les *exostoses* sont assez rares. On les reconnaît à leur excessive dureté, à la lenteur de leur développement et à leur petit volume.

Les *cancers* du maxillaire supérieur qui ne sont pas des récidives de cancer des lèvres, les cancers primitifs de ces os, sont en général des cancers fibro-plastiques mêlés à des myéloplaxes; ils succèdent quelquefois à l'ablation d'une tumeur franchement osseuse, ainsi que cela a été vu par M. Vauthier. Bien que l'on ait cru, dans ce cas, à une tumeur fibreuse, comme il n'y a pas eu d'examen microscopique,

on est autorisé à croire, vu la marche rapide du mal, à un de ces cancers des os qui récidivent peu de temps après une opération (1). Des tumeurs fibro-plastiques du maxillaire supérieur qui dataient de dix mois, une tumeur contenant du cartilage à tous les degrés de développement et qui s'était rapidement formée en trois mois, plusieurs tumeurs à myéloplaxes des mâchoires qui ont été rassemblées par M. E. Nélaton, et sur lesquelles des renseignements n'ont point été obtenus, particulièrement pour ce qui est des sujets d'un certain âge, étaient sans doute de nature cancéreuse.

Le diagnostic de ces tumeurs doit être fait par voie d'exclusion, et ce sont surtout la durée du mal, son rapide envahissement dans les parties molles et l'âge des sujets qui doivent guider le chirurgien.

Tumeur des fosses nasales.

On a rencontré dans les fosses nasales des hématomes, des abcès, des polypes, des cancers, des corps étrangers et des calculs.

A la suite d'une violence portée sur le nez, on voit quelquefois sur la cloison une tumeur lisse, violacée, fluctuante, douloureuse au toucher et gênant la respiration nasale et apparue peu de temps après un coup. C'est là un épanchement sanguin dû à la contusion.

A la suite de coryza, un *abcès de la cloison* se montre quelquefois. Le nez est rouge, tendu, chaud et douloureux, ce qui est un premier indice, il y a de la fièvre; et lorsqu'on regarde l'intérieur des fosses nasales, on aperçoit une tumeur sur la cloison quelquefois également saillante dans les deux fosses nasales quand le pus a traversé le cartilage. Alors la respiration nasale et la voix sont gênées. La fluctuation évidente des tumeurs et la marche franchement inflammatoire du mal ne peuvent laisser aucune incertitude.

Les polypes des fosses nasales sont vésiculeux, fibreux ou cancéreux.

Les *polypes vésiculeux* sont révélés par de la gêne de la respiration, gêne qui augmente pendant les temps humides, les polypes vésiculeux étant hygrométriques. Lorsque l'on fait souffler les malades,

(1) Vauthier, *Bull. Soc. de chir.*, t. II, 2e série, p. 169.

on entend un bruit de claquement, bruit de drapeau de Dupuytren. En examinant les fosses nasales, on aperçoit quelquefois des masses blanches, arrondies, qui ne sont autre chose que le polype. Les polypes muqueux des fosses nasales peuvent se développer du côté du pharynx et simuler un polype naso-pharyngien ; seulement, pour que la confusion soit inévitable, il faudrait qu'il y eût des hémorrhagies et qu'il ne fût pas possible d'examiner les fosses nasales avec le miroir laryngoscopique. Du reste, quand un polype fibro-muqueux se développe du côté du pharynx, une erreur est peu de chose.

Les *polypes fibreux* sont rares si l'on excepte les polypes naso-pharyngiens, et en lisant les observations anciennes de Levret, on est porté à penser que dans tous les cas il s'agissait de polypes naso-pharyngiens. Cependant, comme il y a des observations où il est manifeste que le polype était né sur les parois latérales des fosses nasales, il faut établir ici leur diagnostic. Ce sont des hémorrhagies et une gêne de la respiration nasale qui appellent l'attention du malade, et alors le chirurgien, en introduisant une sonde dans la fosse nasale du côté malade, constate la présence d'une tumeur qui oblitère plus ou moins cette cavité. Des tentatives d'arrachement faites dans le but d'extraire des polypes qu'on a supposés muqueux, amènent quelquefois un peu de tissu fibreux dont on reconnaît la nature au microscope.

Il est des sujets qui ont une *hypertrophie* de la muqueuse des fosses nasales au niveau de la partie antérieure du cornet inférieur. On pourrait croire, à voir une tumeur rouge, violacée, un peu fongueuse, qu'il s'agit de polypes fibreux des fosses nasales, mais si l'on a soin de comparer avec l'autre côté, on remarque que la tumeur n'est point un polype fibreux, car la muqueuse du côté sain est semblable à celle qui simule un polype. On a conseillé de passer un stylet sur les parois des fosses nasales pour savoir où est le lieu d'implantation d'un polype. Ce mode d'exploration, insuffisant pour les polypes situés profondément, est utile pour distinguer l'hypertrophie de la muqueuse d'un polype fibreux. Le pédicule d'un polype, s'il existait, ne manquerait pas d'arrêter le stylet, tandis que la muqueuse hypertrophiée en serait incapable.

Un fait peut-être unique de tumeur des fosses nasales a été l'occasion d'une erreur. Un névrome du nerf maxillaire inférieur, qui occupait la fosse zygomatique et la fente sphénoïdale, avait envoyé un prolongement dans les fosses nasales qui avait été pris pour un polype

fibreux (1). Dans un cas semblable, les hémorrhagies nasales absentes, un empâtement dans la région parotidienne et une légère saillie de l'œil, devraient conduire au diagnostic ou au moins éloigner l'idée d'un polype naso-pharyngien, mais un fait aussi exceptionnel qu'un névrome du nerf maxillaire supérieur n'est pas un mal auquel on songe, et devant une tumeur semblable une erreur serait encore à craindre.

Quand il a été question des tumeurs fibreuses dans la première partie de ce livre, le diagnostic des *polypes naso-pharyngiens* a été fait. Cependant il est bon de dire que ces tumeurs, à leur début ignoré le plus souvent, malgré des hémorrhagies nasales et un nasonnement de la voix, sont plus tard reconnues par le toucher, en soulevant le voile du palais, et par le cathétérisme avec une sonde de femme, qui prouve l'oblitération plus ou moins complète d'une narine à la partie postérieure. Lorsque le polype a envoyé des prolongements dans toutes les directions, on arrive facilement au diagnostic en considérant que les hémorrhagies nasales, le nasonnement, l'oblitération d'une narine, ont précédé l'apparition d'un exorbitisme, d'une tumeur à la région parotidienne ou dans la fosse canine; enfin, en remarquant que le mal existe sur des jeunes gens et en particulier des sujets du sexe masculin.

Les *polypes cancéreux* des fosses nasales s'annoncent par des hémorrhagies nasales abondantes, de l'enchifrènement, puis les fosses nasales se bouchent promptement, et une tumeur molle saignant facilement ne tarde pas à paraître à travers la narine. Les malades prennent la teinte jaune des cancéreux et s'affaiblissent vite. Le cancer de la muqueuse nasale est un de ceux qui marchent le plus vite.

Les *corps étrangers* des narines peuvent être reconnus par cette seule mention que leur introduction a été constatée par les malades ou par l'entourage des malades. Si les corps n'ont pas été rejetés, en pratiquant une injection dans la narine avec une seringue munie d'un jet un peu fort du côté où le corps étranger n'est pas, on arrive quelquefois à le faire sortir, ce qui est à la fois le diagnostic et le traitement. Si le corps étranger ne sort pas, en introduisant dans la narine une sonde de gomme, on sent quelquefois un corps dur qui arrête

(1) *Arch. de méd.*, 1re série, t. XXIII, p. 431.

l'instrument, et il n'y a pas de doutes possibles. Lorsque le corps étranger est dans la narine depuis quelque temps quand un chirurgien est consulté, il y a une oblitération plus ou moins marquée d'une fosse nasale, ce que l'on constate en faisant souffler les malades successivement par l'une et l'autre narine ; le cathétérisme indique qu'il existe un obstacle, un corps dur sur lequel heurte la sonde de femme. Il ne serait possible de songer à un séquestre que s'il y avait eu autrefois une inflammation évidente.

Comme des graines ont pu germer dans le nez, il faut en être prévenu, afin que si le chirurgien voit des filaments blancs dans les narines, il ne croie point à des lésions étrangères; il devra donc interroger les enfants et leurs parents (ce sont en effet chez les enfants qu'on observe d'ordinaire les corps étrangers des fosses nasales) et rechercher quel corps a été introduit dans les narines.

Les *calculs* des fosses nasales (1) sont facilement reconnaissables à des signes sensibles et qui sont les mêmes que ceux des corps étrangers; seulement, c'est chez les adultes qu'on les rencontre, et l'exploration des fosses nasales avec une sonde métallique permet de percevoir un choc sec qui est caractéristique. Un coryza chronique, sans fétidité de l'écoulement, et la gêne de la respiration nasale mettent le chirurgien sur la voie du diagnostic et empêchent de les confondre avec une dénudation des os à la suite d'un ozène. S'il y avait des doutes, cependant, on tâcherait, en raclant le corps dur, d'en amener une parcelle qui, examinée au microscope, permettrait de préciser s'il s'agit d'un calcul phosphatique ou d'un sequestre, c'est-à-dire un os pourvu d'ostéoplastes.

Tumeurs de la bouche.

Tumeurs des arcades dentaires.

Les *abcès dentaires* se présentent chez les malades qui ont une gingivite chronique ou des dents cariées. Le mal débute par une douleur dans un côté des mâchoires, au niveau d'une dent malade, puis il paraît un gonflement œdémateux de la face connu vulgairement sous le nom de fluxion. Du premier au deuxième jour, une tumeur se mon-

(1) Demarquay, *Des calculs des fosses nasales* (*Arch. de méd.*, t. XXVIII, p. 187).

tre sur les gencives, dans le repli gengival ou sur la voûte palatine près des dents; la tumeur est fluctuante et douloureuse du deuxième au troisième jour.

Des *kystes dentaires* existent quelquefois au niveau des racines des dents. Ces kystes sont uniloculaires ou multiloculaires; ils n'acquièrent pas en général un volume plus gros qu'une noix. C'est de la seizième à la vingt-deuxième année qu'on les observe, et ils mettent un temps assez long à se développer. Tantôt le kyste proémine sur le bord libre de la gencive, tantôt il fait saillie sur les os maxillaires et est appréciable à l'extérieur. Une dent manque généralement au niveau du kyste. La tumeur est lisse, dure, présentant une certaine dépressibilité et quelquefois un bruit de craquement lorsque l'on presse sur la partie la plus saillante du kyste. Une ponction exploratrice donne issue à de la sérosité filante.

M. Broca a décrit sous le nom d'odontomes toute la série des lésions des dents qui sont de nature hypertrophique (1), les *odontomes* embryoplastiques et odontoplastiques. Ces tumeurs sont coronaires, radiculaires et pulpaires.

Les odontomes coronaires et radiculaires sont, à proprement parler, des exostoses. Les unes présentent une cavité contenant de la matière fibro-plastique, une sorte d'hypergenèse de la pulpe dentaire; les autres sont pleines. On les reconnaît facilement par simple inspection, en raclant leur surface on reconnaît aisément qu'il ne s'agit point d'une accumulation de tartre. Les exostoses radiculaires sont facilement reconnaissables à leur dureté et à leur siége sur un point qui correspond à la racine d'une dent. La tumeur est indolente; elle existe depuis longtemps, et si c'est au moment de l'éruption de la dent qu'on la constate, les malades disent clairement que la tumeur existait auparavant.

Les *odontomes dentifiés*, qui se forment avant l'éruption d'une dent, sont reconnus, grâce aux signes suivants : une tumeur plus ou moins volumineuse a existé au moment de la chute de la dent caduque correspondante, puis une dent à couronne irrégulière est sortie, suivie bientôt d'une masse osseuse, se continuant d'une part avec une tu-

(1) Broca, *Traité des tumeurs*, t. II. — Voyez aussi Forget, *Des anomalies dentaires et de leur influence sur la production des maladies des os maxillaires*. Paris, 1859. — Letenneur, *Bull. Soc. de chir.*, 1re série, t. X, p. 48.

meur restant incluse dans la gencive, de l'autre avec la couronne irrégulière de la dent. La partie de la dent sortie, la consistance de la tumeur ne permettent nul doute. La dent est très-solide dans son alvéole.

Lorsque les odontomes restent inclus dans les mâchoires, le diagnostic offre plus de difficultés. Cependant on peut dire que quand la tumeur existe dans l'épaisseur du bord alvéolaire des mâchoires, au niveau des molaires, et qu'une molaire de la dentition permanente manque et qu'elle n'a point paru pour tomber bientôt après, c'est un odontome. La tumeur tend toujours à proéminer du côté des gencives ; elle a beaucoup plus que les kystes simples de la tendance à gêner l'éruption des dents voisines. Il est ordinaire qu'à un moment de leur évolution ces tumeurs, lorsqu'elles ne sont pas franchement ossifiées, soient recouvertes par une lamelle osseuse du maxillaire amincie. Alors on sent, en pressant sur la tumeur, le bruit de parchemin indiqué par Dupuytren. Quelquefois une périostite dentaire survient, et l'on observe des fluxions dentaires à répétition et quelquefois des fistules s'établissent.

Le périoste des dents présente une série de tumeurs hypertrophiques et cancéreuses, semblables à celles qui existent sur le périoste des autres os. Ainsi, il y a des tumeurs du périoste qui, développées au niveau du collet, constituent des épulis simples. Il y a des tumeurs *fibro-plastiques* nées sur le périoste de la racine des dents incluses dans l'alvéole qui la distendent et finissent par luxer la dent après s'être révélées par la succession des symptômes qui caractérisent la périostite dentaire chronique : fluxions dentaires, abcès des gencives, névralgies dentaires et déchaussement des dents. Ces tumeurs, en général, ne sont pas toujours cancéreuses, mais elles récidivent sur place jusqu'à ce que la dent soit enlevée, chez les jeunes sujets comme chez les gens âgés.

Dans la cavité de dents cariées, Tomes et Albrecht ont vu des masses fongueuses analogues à de gros bourgeons charnus hypertrophiés. Ce sont là des *polypes de la pulpe dentaire ;* ils ont pour caractère d'être petits, arrondis, rouges, de sortir manifestement d'une racine de dent cariée. Ils sont très-sensibles au toucher et saignent un peu.

Avant de terminer ce qui a trait aux tumeurs des arcades alvéolaires, il faut signaler les *anévrysmes* et les *tumeurs érectiles.*

Rufz et J. Heyfelder ont vu, dans l'alvéole d'une dent enlevée, une tumeur animée de battements isochrones à ceux du pouls, qui était rouge et ressemblait à un bourgeon charnu. Cette tumeur n'était pas réductible et était soulevée par des battements beaucoup plus forts que ceux des tumeurs érectiles. Le siége de la tumeur pulsatile et un léger gonflement de l'os à son niveau devraient éclairer le chirurgien et lui faire reconnaître de tels anévrysmes.

Les tumeurs *érectiles* seront reconnues à leurs battements, à leur réductibilité, à leur siége sur les gencives, où elles s'étendent irrégulièrement; enfin, à leur origine très-ancienne, puisqu'elles sont congénitales. On les distingue facilement des épulis cancéreux à ce caractère qu'ils sont recouverts par un épithélium qui est celui de la muqueuse.

Le terme *épulis* est un mot ancien qui a désigné toutes les tumeurs des gencives; il renferme les tumeurs érectiles, les fongosités d'origine inflammatoire, les tumeurs fibro-plastiques et des tumeurs à myéloplaxes.

Les petites fongosités *inflammatoires* sont des tumeurs rouges, mollasses, saignant facilement et laissant suinter du pus; elles n'acquièrent pas un grand volume. Les fongosités *à myéloplaxes* sont d'un rouge violacé, un peu plus dures que les fongosités inflammatoires; elles saignent assez facilement et sont susceptibles de devenir trop grosses et de se ramifier. La gencive est peu à peu envahie, de façon à former une tumeur plus ou moins considérable. C'est chez les sujets âgés de vingt ans environ qu'on les observe le plus souvent.

Il y a des *épulis fibreux* ou plutôt des polypes des gencives que l'on rencontre chez les sujets âgés. Ces polypes forment des tumeurs pédiculées, arrondies, lisses, ne saignant pas et ne causant que de la gêne. Le développement de ces tumeurs est lent, et leur volume n'est guère plus gros que celui d'une noisette.

Les *épulis cancéreux* sont de l'espèce fibro-plastique ou de l'espèce épithéliale. Ils marchent avec rapidité, forment des tumeurs mamelonnées, saignant facilement, causant la chute des dents. Ils existent sur des sujets ayant atteint la seconde moitié de la vie. Lorsque les tumeurs sont ulcérées, elles versent de la sérosité et du pus qui porte une odeur tout à fait caractéristique, jointe à celle qui est due à une périostite alvéolo-dentaire chronique. Des ganglions sous-maxillaires sont engorgés et durs. Ce symptôme pourrait être simulé toutefois

par des adénites chroniques, consécutives à des lésions des dents et des gencives, mais s'il y a une périostite généralisée, il y a des ganglions engorgés des deux côtés, et du côté où est un cancer il y en a plus ou les engorgements ganglionnaires sont plus durs. Au reste, quand il y a sur les alvéoles des fongosités dont on ne croit pas pouvoir préciser la nature, il est loisible d'en extraire un fragment et de le soumettre à l'analyse microscopique. S'il n'y a que du tissu fibreux et des myéloplaxes, c'est une épulis non cancéreuse ; s'il y a en plus des cellules d'épithélium, des noyaux embryoplastiques et des cellules fusiformes fibro-plastiques, c'est un cancer.

Tumeurs du maxillaire inférieur.

Les tumeurs propres au maxillaire inférieur, outre les tumeurs des arcades alvéolaires, sont la nécrose phosphorée dont il a été question à l'article Tuméfaction, les exostoses, les kystes dentaires, les tumeurs fibreuses de Dupuytren ou odontomes embryoplastiques de M. Broca, les tumeurs à myéloplaxes et les ostéosarcomes.

Les kystes dentaires inclus dans le maxillaire inférieur ont été assez souvent l'objet d'erreurs de diagnostic. Il en a été présenté un remarquable exemple à la Société de chirurgie (1). Ce diagnostic est en effet difficile, car les *tumeurs fibreuses*, les *tumeurs à myéloplaxes* et les *kystes dentaires* sont le propre des sujets encore jeunes, et le mal prend, dans les trois cas, un temps assez long pour se développer ; seulement le volume des tumeurs, pour une durée égale, est très-variable, et la tumeur qui acquière le plus grand volume est la tumeur fibreuse ; celle qui atteint le plus petit volume est le kyste dentaire.

Chacune de ces tumeurs a pourtant des caractères particuliers qui permettent de les distinguer. Ainsi le kyste dentaire existe le plus souvent au niveau d'une dent manquante et qui a toujours manqué, et comme l'on n'a pas encore vu de kystes dentaires au niveau des incisives, si la tumeur est sur la partie médiane du maxillaire, il est presque certain que ce n'est pas un kyste dentaire. Ce kyste ponctionné donne issue à de la sérosité, et la pointe de l'instrument explorateur rencontre un corps dur qui donne un son sec.

Quand la tumeur dentaire est ulcérée, si, comme chez le malade

(1) Legouest, *Bull. Soc. de chir.*, t. III, 2e série, p. 141.

de M. Legouest, il y a une fistule qui donne issue à un liquide ichoreux, et si la tumeur de la gencive offre des battements, il faut être sur ses gardes et considérer l'état de la santé générale du sujet. Si elle est bonne, l'idée d'un cancer doit être rejetée; si les bords de l'ulcère ne végètent point et si, en introduisant un stylet dans la fistule, on vient à heurter contre un corps dur, l'idée d'un cancer doit être repoussée; s'il manque une dent au niveau de la tumeur et si elle n'a jamais existé, on doit soupçonner un kyste dentaire, fendre la tumeur largement et examiner son contenu, quitte à faire l'ablation du maxillaire, ensuite il s'agit d'un cancer.

Une *tumeur fibreuse* des mâchoires ou odontome, ce que depuis Dupuytren on appelle une tumeur fibreuse enkystée, est une tumeur qui se montre chez les jeunes sujets, se développe lentement, mais d'une manière continue, distend l'os maxillaire, amincit ses lames osseuses, ce qui permet de constater un bruit particulier dit de parchemin quand on presse la tumeur. Plus tard, le mal, considérablement augmenté et susceptible d'acquérir le volume d'une tête de fœtus, cause l'ébranlement et la chute d'une ou plusieurs dents; quelquefois les dents restent, mais elles s'écartent par le fait de l'augmentation de volume de la tumeur. Lorsque les os sont très-amincis, on sent que la production nouvelle est dure, mais élastique; la santé générale n'est pas altérée. Il n'y a pas d'engorgements ganglionnaires. Il est de ces tumeurs qui finissent par rester stationnaires, et ce sont celles qu'on observe chez les sujets âgés. Alors, en questionnant les malades, on apprend qu'ils portent leurs tumeurs depuis très-longtemps.

Les *tumeurs à myéloplaxes* du maxillaire inférieur sont le propre des jeunes sujets; elles existent indistinctement sur les alvéoles ou dans le corps de l'os et aussi bien au niveau des molaires que des incisives; toutefois, il est plus fréquent de les observer dans la moitié antérieure du corps de la mâchoire. Elles ont un développement lent et causent des douleurs qui sont dues à la distension de l'os. La santé générale est conservée. La tumeur est dure lorsqu'elle n'a pas encore trop aminci les os; plus tard on sent quelquefois, à la pression, le craquement caractéristique de la lamelle osseuse qui recouvre la production morbide; enfin, dans quelques cas, quand la masse est assez volumineuse, on y perçoit des battements faibles isochrones avec ceux du pouls. Une ponction exploratrice ne donne que du sang rouge. Cependant la dix-septième observation de M. E. Nélaton apprend qu'une

ponction avait donné issue à de la sérosité. La meilleure ponction est celle qui est faite avec le bistouri, comme Velpeau l'a pratiquée dans un cas. Les incisions dans la bouche sont innocentes, et l'on voit mieux le contenu charnu de la tumeur.

Quand la tumeur fait saillie du côté de l'arcade dentaire, elle ébranle les dents, qui ne tardent pas à tomber; puis on voit sortir au niveau de l'alvéole une masse fongueuse, rougeâtre, animée parfois de quelques battements et saignant assez facilement, comme la plupart des tumeurs des gencives. Si quelques doutes existaient à ce moment, on pourrait prendre un peu de ce tissu nouveau et le soumettre à l'examen microscopique. Du reste, la lenteur du développement du mal est toujours un indice propre à faire pencher du côté de l'idée d'une tumeur à myéloplaxes. Une durée d'une année est la moyenne de temps nécessaire au développement de la tumeur. Il y a des tumeurs d'un développement plus lent, trois ans et même dix ans (1).

Les tumeurs à myéloplaxes sous-périostiques sont plus rapides dans leur développement; elles sont de bonne heure lobulées et ne s'accompagnent pas de douleurs; elles offrent des battements et quelquefois de la fluctuation. Aucun engorgement ganglionnaire ne les accompagne. Le jeune âge du sujet et la conservation de la santé générale doivent éloigner la pensée d'un cancer.

Les *enchondromes* du maxillaire inférieur connus jusqu'ici se sont comportés comme des cancers. Leur développement a été rapide, et ils ont récidivé (2). Cependant il a été rencontré des tumeurs kystiques de la mâchoire inférieure qui paraissaient avoir peu les attributs du cancer; il en a été question à l'article KYSTE DES OS (voyez p. 98).

Les *cancers* du maxillaire inférieur sont des tumeurs fibro-plastiques, des cancers cartilagineux, des cancers à myéloplaxes. Leur diagnostic ne peut être fait le plus souvent que par voie d'exclusion.

Lorsque les symptômes d'un kyste dentaire, d'une tumeur fibreuse, d'une tumeur à myéloplaxes, sont douteux, lorsque le sujet est âgé et surtout si le mal a marché très-vite (3) depuis trois mois, s'il y a

(1) E. Nélaton, *Des tumeurs à myéloplaxes*, obs. XXI et XXII.

(2) Chassaignac, *Bull. Soc. de chir.*, t. II, 2e série, p. 394.

(3) Lagarde et Richet, *Tumeur fibreuse* (*Bull. Soc. de chir.*, t. III, 2e série, p. 408).

des antécédents de famille, les probabilités sont en faveur du cancer. S'il y a du dépérissement de la santé, des engorgements ganglionnaires, la chose est certaine. Mais comme les malades se font voir d'ordinaire avant la période cachectique de leur mal, il reste de nombreuses incertitudes, je ne dirai pas seulement sur la variété de cancer, mais bien sur la présence du cancer. Un bon signe cependant est à noter, et s'il existe il peut mettre sur la voie : c'est la vascularisation des gencives.

Au total, une tumeur située sur la ligne médiane, qui est survenue rapidement et déborde l'os, doit être un cancer si elle existe chez un malade qui a plus de trente à quarante ans, que ce soit un enchondrome cancéreux ou un cancer fibro-plastique à myéloplaxes.

Pour toutes les tumeurs de la mâchoire autres que les tumeurs fibreuses de la portion molaire de la mâchoire, le seul élément de diagnostic certain est une ponction avec le bistouri du côté de la gencive et l'examen de portions de la tumeur au microscope. Les cancers qui débutent dans le corps de l'os naissent le plus souvent dans le canal dentaire. Alors ils compriment le nerf dentaire et causent une paralysie de la peau du menton, ce qui devient alors un signe rationel important.

M. Lefoulon (1) a observé un *kyste hydatique* de la mâchoire inférieure. Après l'avulsion d'une dent molaire, une tumeur s'était montrée dans l'alvéole ; elle avait grossi peu à peu et elle avait acquis le volume d'un œuf de perdrix ; elle était manifestement fluctuante. Une ponction a donné issue à trois hydatides. Aucun battement n'avait été constaté dans la tumeur.

Il a été observé à la Société de chirurgie, en 1868, un exemple remarquable de tumeur du maxillaire inférieur chez un nouveau-né. Cet enfant avait un bec-de-lièvre de la mâchoire inférieure, et la moitié de l'os était tuméfiée et dure ; du côté gauche, la peau avait beaucoup d'épaisseur, et l'on sentait l'os très-tuméfié. En même temps il y avait des fistules branchiales au cou. Cette lésion était facilement reconnaissable par la seule inspection.

(1) Lefoulon, *Gaz. méd.*, 1836, t. IV, p. 778.

Tumeurs de la voûte palatine et du voile du palais.

Les tumeurs de la voûte palatine sont des tumeurs des sinus ou des tumeurs à myéloplaxes qui font saillie de ce côté. Ce sont encore des gommes, des exostoses et des adénomes des glandules palatines. Les polypes naso-pharyngiens repoussent le voile du palais en bas, ce qui ferait croire à une tumeur si les troubles de la respiration nasale déjà anciens ne venaient éclairer.

Il y a une *exostose* sur la suture des apophyses palatines du maxillaire qu'on reconnaît au toucher et à une coloration un peu plus pâle de la muqueuse à ce niveau.

Les *gommes* du voile du palais débutent par un gonflement à peine douloureux et qui cause seulement de la gêne. La muqueuse est rouge vermillon plutôt que violacée, et il y a une fausse fluctuation. Lorsque la gomme est ouverte, au milieu d'une tumeur rouge, violacée, on voit une ulcération taillée comme à l'emporte-pièce à bords un peu déchiquetés et qui semblent tourner au phagédénisme; il n'y a pas de ganglions engorgés au cou.

Les *adénomes* des glandules palatines, au début passent inaperçus; plus tard ils causent de la gêne dans la déglutition et on les reconnaît à une tumeur dure à petits lobules, mobile avec le voile du palais, et sensible surtout du côté de la face buccale du voile du palais. Ils ne causent pas de douleurs, pas d'engorgements ganglionnaires, et ils restent stationnaires lorsqu'ils ont acquis un certain volume. Leur développement est excessivement lent.

Un des bons caractères distinctifs est leur développement dans une moitié du voile du palais, l'autre moitié restant saine et étant repoussée seulement par la tumeur.

Les *cancers* du voile du palais, comme les autres cancers de la bouche, présentent les mêmes caractères que les cancers de la bouche; ils offrent une certaine mollesse des lobules assez gros et marchent vite.

Les *méningo-encéphalocèles* sortent quelquefois par la voûte palatine et forment des kystes multiloculaires qui se montrent par la bouche

entr'ouverte et donne aux nouveau-nés, un aspect hideux, c'est sur les hydrocéphales, que cette lésion a été observée jusqu'ici (1).

Il y a des *kystes dermoïdes* sur le voile du palais; voici, en quelques mots, l'histoire du fait unique que l'on possède aujourd'hui : Un enfant nouveau-né présente pendant les deux premiers jours qui suivent sa naissance une gêne excessive de la respiration; en ouvrant la bouche du petit malade, on trouve, sur le pilier antérieur du voile du palais, une tumeur obstruant en partie l'isthme du gosier, cette tumeur sphérique a le volume d'une petite pomme d'api et adhère au pilier par un pédicule assez large.

A cette description, on saisit la différence qui existe avec la méningocèle palatine, la mollesse, le siége surtout et l'implantation précise du pédicule de la tumeur ne permettraient aucune erreur.

Des *adénites strumeuses* font quelquefois saillie dans le pharynx et on les prend pour des polypes nasopharyngiens, parce qu'elles gênent la respiration et la déglutition. Mais l'absence d'hémorrhagie et des engorgements ganglionnaires multiples, sur les parties latérales du cou, conduiraient promptement au diagnostic. La marche rapide du mal, une tumeur située en arrière du pilier postérieur du voile du palais, soulevant l'amygdale, coïncidant avec un affaiblissement progressif des malades, pourraient faire croire à un cancer; mais il faut songer que les cancers, arrivés à un aussi grand volume, s'ulcèrent et causeraient des écoulements sanieux et des hémorrhagies (2).

Quand on soupçonne qu'une adénite strummeuse existe, il faut bien interroger les antécédents des malades, car il est ordinaire que l'on trouve une lésion de la bouche, une ulcération ou des maux de gorge qui ont été le point de départ des accidents, et des antécédents scrofuleux. En même temps il est de règle qu'on trouve des ganglions engorgés ailleurs (3).

Tumeurs de la langue.

Les tumeurs de la langue sont des gommes (voy. p. 65), l'hypertrophie fibreuse de la langue et les fibromes, les cancers, les corps étrangers,

(1) Virchow, *Traité des tumeurs*, t. I, p. 185. — Houel, *de l'Encéphalocèle congénitale. Arch. de méd.*, 1859.

(2) Legroux, *Kyste dermoïde du voile du palais.* — *Bull. soc. anat.*, 2e série, t. XII.

(3) Marjolin, *Masse tuberculeuse de la partie latérale du pharynx. Bull. Soc. de chir.*, 2e série, t. I, p. 247.

les tumeurs érectiles ; chez les tuberculeux, il y a des ulcérations dans les bronches, le pharynx, le larynx et même sur la langue. Quelques-unes de ces ulcérations commencent par un tubercule qui se ramollit, mais il en est d'autres, celle de la langue, qui peuvent être précédées de la formation d'un assez gros abcès tuberculeux (1). Cet abcès est reconnaissable à la fluctuation, sa nature est précisée par l'absence de syphilis capable de faire soupçonner une gomme et par des signes de la cachexie tuberculeuse.

L'*hypertrophie* fibreuse de la langue est une affection de l'enfance, elle est quelquefois congénitale.

La simple inspection fait reconnaître l'hypertrophie de la langue dont le volume est augmenté sans changement de consistance. Le mal est indolent, il croît avec lenteur, aucune induration n'existe dans l'épaisseur de l'organe et c'est là un caractère distinctif.

Les *tumeurs fibreuses* de la langue sont des hypertrophies limitées, représentées par un noyau dur, indolent, quelquefois par une masse irrégulière mamelonnée, dure, pédiculée, qui s'est développée lentement sans lésion de la muqueuse et sans retentissement du côté des ganglions.

Les *lipomes* de la langue qui sont profonds peuvent être pris pour des fibromes, si l'on ne tient pas compte de la grande mollesse relative de la tumeur. Les lipomes surperficiels seront plus aisément diagnostiqués, la muqueuse amincie laisse apercevoir la coloration blanche de la graisse et la tumeur a une mollesse caractéristique ; dans tous les cas, le mal marche avec une très-grande lenteur.

Les *engorgements inflammatoires,* chroniques de la langue, sont des tumeurs irrégulières, dures, violacées, ulcérées, laissant écouler une sérosité non fétide et causant des engorgements ganglionnaires, sous-maxillaire. Un glossite dans les antécédents du malade, le siége du mal en face d'une dent cariée, la diminution immédiate des accidents après l'avulsion de la dent, ne permettent pas de croire à un cancer.

Il y a sur la langue des *plaques muqueuses végétantes* facilement reconnaissables aux accidents syphilitiques que présentent ou ont présenté les malades. Les tumeurs sont blanchâtres, offrent une large

(1) *Bull. Soc. anat.*, 2e série, t. XI, p. 298.

base et sont formées d'une masse de papilles hypertrophiées, serrées les unes contre les autres et ne saignant pas quand on les touche.

Les *cancers* de la langue sont en général des épithélioma ou des encéphaloïdes; le cancer fibroplastique est plus rare. Aucun cancer ne marche plus vite que celui de la langue, toute proportion gardée entre l'évolution plus ou moins rapide de ces trois espèces de cancer. Le mal au début est constitué par une petite tumeur mamelonnée qui ressemble à un abcès, puis la tumeur s'ouvre et laisse à sa place une ulcération à bords durs, donnant lieu à un écoulement fétide. La santé générale s'altère promptement et il y a des engorgements ganglionnaires et des douleurs lancinantes.

Les cancers encéphaloïdes débutent en général dans l'épaisseur de la langue ou dans le plancher buccal, les cancroïdes débutent plus souvent à la pointe de la langue et sur ses bords, la marche des cancroïdes est un peu plus lente que celle des encéphaloïdes, et l'ulcération du premier saigne moins facilement que celle du second, puis l'ulcère de l'épithélioma, au début, laisse écouler une sérosité un peu moins fétide. Le cancer fibroplastique a une évolution plus lente que les autres cancers et lorsqu'il est ulcéré, il reste quelquefois un peu de temps stationnaire; le seul cancer qui soit accompagné d'engorgements ganglionnaires avant l'ulcération est le cancer encéphaloïde.

Il existe des cancroïdes papillaires de la langue qui ne diffèrent pas des épithéliomes papillaires décrits dans la première partie de ce livre; ils existent longtemps à l'état de verrue, puis croissent vite. Il y a des cancers de la langue qui débutent par des glandules et sont des adéno-sarcomes ; ces tumeurs sont plus dures que les autres cancers et marchent un peu moins vite.

La densité du fibrome, la réductibilité des tumeurs érectiles, les indurations limitées de toutes les ulcérations simples de la langue, la mollesse des gommes dont la consistance est très-comparable à celle de la pulpe d'une cerise mûre, et des antécédents syphilitiques établissent le diagnostic de ces tumeurs avec le cancer de la langue, qui altère toujours plus ou moins gravement la santé générale, même à son début.

Les *corps étrangers* de la langue connus jusqu'ici, sont une *dent* enfermée dans cet organe pendant l'extraction et à l'insu du malade et de l'opérateur (1). Un noyau dur dans la langue, autour d'une fistule

(1) Hébert (de Tilhères), *Bull. Soc. de chir.*, 1855, 1re série, t. VI, p. 144.

à bords fongueux dans laquelle un stylet introduit avait heurté contre un corps dur, tels étaient les symptômes sur lesquels le diagnostic pouvait être fondé, l'idée d'un cancer devait être rejetée surtout à cause du contact de l'instrument explorateur sur un corps dur.

Avant de terminer ce qui a trait aux tumeurs de la langue, il faut rappeler un cas d'anévrysme d'une des artères de la langue. La tumeur était limitée et offrait des pulsations (1) ; Collomb n'a éprouvé à ce symptôme aucune hésitation et a reconnu l'anévrysme, à l'exclusion des tumeurs érectiles, qui sont toujours moins bien limitées et moins dures qu'un anévrysme.

Tumeurs du plancher de la bouche.

Des kystes salivaires ou grenouillettes, des tumeurs sanguines, des calculs salivaires (voy. p. 166), des anévrysmes et des tumeurs érectiles, des exostoses du maxillaire inférieur saillants du côté de la bouche ont été observés et n'ont offert aucune incertitude dans le diagnostic.

Les *kystes salivaires* petits existent sur tous les points où il y a des glandes ou des glandules salivaires, ce sont des kystes ordinairement uniloculaires lisses, translucides, offrant une coloration brune qui n'est autre que l'ombre du fond du kyste. Il n'y a pas de fluctuation franche; ils reposent sur des tissus sains; il n'y a aucune induration à leur pourtour. Les kystes salivaires se développent lentement par opposition avec les aphthes, qui ne persistent pas plus de vingt-quatre heures sous forme de kyste et dont le pourtour est enflammé, au moment où l'on peut voir la vésicule qui précède l'ulcération.

Parmi les kystes salivaires, il en est un qui existe sur le côté du frein de la langue et susceptible d'acquérir un grand volume, c'est la *grenouillette*. Cette tumeur quelquefois congénitale, accidentelle chez les crieurs, est arrondie, lisse quelquefois bilobée translucide, fluctuante quand on presse la tumeur à la fois du côté du plancher de la bouche et du côté de la peau à la région sus-hyoïdienne. Ce kyste gêne la succion chez les enfants et altère la parole chez les adultes; les signes de cette tumeur sont tellement évidents, qu'il n'est pas besoin d'y faire

(1) Bérard et Denonvilliers, *Compendium de chirurgie*, t. III, p. 713.

une ponction exploratrice. Il faut être prévenu, pourtant, que s'il y a des grenouillettes qui sont congénitales, il en est d'autres qui se forment très-rapidement, ainsi que l'a montré M. Laugier ; ces dernières, comme les a appelées ce professeur, sont des grenouillettes aiguës.

Quand la grenouillette est très-volumineuse, quand elle proémine du côté de la région sus-hyoïdienne, on ne peut avoir d'incertitude que si l'on ne regarde pas l'intérieur de la bouche, où la grenouillette se présente avec ses signes caractéristiques.

Il y a des kystes salivaires, séparés de la bouche par le muscle mylo-hyoïdien : ils n'ont plus, du côté de la cavité buccale, les attributs des autres grenouillettes, ce sont de véritables tumeurs du cou qu'on trouvera plus loin.

Les grenouillettes sanguines décrites par M. Dolbeau, sont des tumeurs érectiles veineuses, peu réductibles et dépourvues de battement ; elles occupent la place de la grenouillette salivaire, elles ont une coloration violacée, et elles augmentent un peu pendant les efforts.

Il y a aussi des tumeurs érectiles réductibles dans le plancher de la bouche et sur la langue, elles offrent dans cette région, comme dans les autres, leurs signes caractéristiques. Battements, réductibilité, et augmentation pendant les efforts. Les varices du plancher de la bouche, sont reconnaissables par la simple inspection. On voit la coloration bleuâtre des veines dilatées.

On a trouvé dans le plancher de la bouche, chez de jeunes sujets, des tumeurs arrondies semi-fluctuantes et qui existaient depuis assez longtemps pour qu'on pût les juger congénitales. A la ponction exploratrice, elles ne donnent pas de liquide, mais on voit sortir par la plaie de la ponction une bouillie blanchâtre, ce sont là des kystes dermoïdes (1).

Tumeurs de la région parotidienne.

Les tuméfactions de la région parotidienne, sont les adénites, les parotides, les oreillons et les épanchements sanguins. Leur diagnostic n'offre là rien de spécial.

Il arrive quelquefois que des tumeurs de l'orbite et des polypes

(1) Voy. *Bull. Soc. anat.*, t. X, 2e série, p. 301.

naso-pharyngiens ou des névromes profonds fassent saillie dans cette région. Ce n'est que par un examen insuffisant que l'on commet des erreurs; car, quand une tumeur née dans l'orbite ou les fosses nasales est allée jusque dans la région parotidienne, elle s'est étendue d'abord dans les cavités les plus voisines, et il y a des signes qui indiquent cette marche. On n'a qu'à consulter les antécédents.

Les tumeurs propres à la région parotidienne sont des abcès simples et tuberculeux, des anévrysmes, des anévrysmes cirsoïdes, des kystes, des adénomes de la parotide et des enchondromes; puis des cancers. Enfin, tout à fait en arrière de la région, il y a une articulation qui peut être atteinte de tumeur blanche, ce que l'on reconnaît à une tuméfaction douloureuse en avant de l'oreille coïncidant avec une difficulté de mouvoir la mâchoire.

Parmi les abcès de la région parotidienne, *abcès chauds*, simples ou liés à une otite externe, les abcès sous-aponévrotiques méritent une plus grande attention, parce qu'il est nécessaire de reconnaître de bonne heure la fluctuation, pour empêcher que le pus ne dissèque la glande. Ces abcès sont ceux qui suivent une plaie de la région parotidienne; ils sont accompagnés de peu de gonflement, contrairement à ceux qui suivent les adénites et dans lesquels le pus se forme lentement. Les suppurations qui compliquent les parotides et les oreillons forment aussi des abcès sous-aponévrotiques, aussi faut-il être bien sur ses gardes: quand le troisième jour de la durée d'une parotide, les douleurs augmentent, quand il y a un point douloureux fixe sur la tuméfaction, il faut rechercher avec soin s'il n'y a pas de la fluctuation pour ouvrir l'abcès au plus tôt.

Les *abcès tuberculeux* ou scrofuleux de la région parotidienne sont assez communs chez les enfants, ils sont superficiels ou profonds: les abcès superficiels existent au devant de l'oreille, ils sont fluctuants et recouverts par une peau amincie et violacée, et ils ne sont pas douloureux.

Les abcès profonds qui suivent des ramollissements strumeux des ganglions ne se présentent pas à l'extérieur sous forme d'abcès, il y a une tumeur de la région parotidienne un peu dure, obscurément fluctuante, causant des douleurs vagues et croissant assez rapidement. Une extirpation de tumeur de cette nature a été faite dans la pensée qu'elle était un cancer. On peut éviter l'erreur, en considérant qu'un ganglion strumeux est rarement seul et qu'on peut trouver dans la région parotidienne plusieurs tumeurs dures, s'il n'y en a pas en même

temps au cou. D'ailleurs le sujet doit porter les marques de la constitution scrofuleuse et avoir eu autrefois des maux d'yeux ou d'oreilles ou des ulcérations dans la bouche. S'il y avait des fistules anciennes sur la région, suite d'abcès ouverts autrefois, ce serait encore un indice.

Les *anévrysmes* de la région parotidienne sont des anévrysmes de l'artère temporale ou auriculaire ou même de la carotide externe, ils sont reconnaissables à leur battement avec expansion, à la diminution du pouls de l'artère temporale. La tumeur en général peu volumineuse est arrondie.

Les *anévrysmes cirsoïdes* qui occupent la région parotidienne, ont là leurs caractères habituels. Seulement, dans un cas d'hypertrophie congénitale de la parotide observée par M. Bérard, il y avait une dilatation des artères. L'hypertrophie parotidienne était-elle la cause ou l'effet? on ne sait; les deux hypothèses sont admissibles. Ce qu'il a de certain toutefois, c'est que la tumeur était une augmentation de volume pure et simple de la glande sans nodosités et avec des battements assez énergiques.

Les *kystes* de la région parotidienne renferment, outre des kystes sanguins, des kystes ganglionnaires, des tumeurs érectiles, des kystes glandulaires de la parotide simples, ou des kystes renfermant des calculs, enfin des kystes congénitaux.

Les *kystes ganglionnaires* sont petits en général, ils sont fluctuants et leurs bords sont circonscrits par des brides plus ou moins résistantes. Quelquefois ces kystes sont trilobés, ils n'offrent pas de transparence et la peau est un peu vascularisée à leur niveau. Une ponction exploratrice donne issue à un liquide transparent ou jaunâtre et qui est filant; il dépose quelquefois au fond du vase où on le reçoit. Ces tumeurs indolentes existent chez les sujets à constitution scrofuleuse ou chez les individus qui ont eu autrefois des adénites.

Les *kystes de la glande* parotide qui renferment des calculs sont petits, ils s'enflamment de bonne heure, causent un abcès auquel succède une fistule.

Les *kystes salivaires* simples de la glande parotide n'ont pas été souvent observés, on en compte deux exemples authentiques.

Bérard (1) a vu une poche salivaire chez un jeune homme. La tu-

(1) A. Bérard, *Des opérations qu'on peut pratiquer pour les tumeurs de la parotide*. Thèse de concours. Paris, 1841, p. 299.

meur était molle, fluctuante, avait le volume d'un petit œuf de poule; elle s'était accrue lentement et occupait la face externe de la glande. Bérard, ayant trouvé des ganglions au voisinage, pensait avoir affaire à un abcès froid, il incisa la tumeur, il sortit un liquide d'une couleur ambrée et visqueuse. Ceci indique ce qui sortirait dans un cas semblable par une ponction exploratrice.

M. Henri, de Lizieux, a vu un enfant de quatre ans, qui portait une tumeur de la parotide depuis la plus tendre enfance. Cette tumeur était lisse, arrondie, fluctuante, et il en sortit un liquide citrin analogue à celui de l'hydrocèle. Le chirurgien avait diagnostiqué un kyste mélicérique.

J'ai vu pendant mon internat, dans le service de M. Nélaton, un malade dont voici l'image (fig. 15); c'était un homme de

Fig. 15. — Kyste de la région parotidienne, probablement développé dans un acinus de la glande. (Bien que le malade ait eu des maux d'yeux et des abcès dans sa jeunesse, le contenu du kyste se rapporte assez bien à un kyste glandulaire. Je ne voudrais pas affirmer pourtant qu'il ne s'agissait point d'un kyste ganglionnaire.)

quarante ans, qui portait sa tumeur depuis plus de deux ans; celle-ci vait débuté en avant de l'oreille et était grosse comme une noisette;

malgré l'usage d'emplâtres la tumeur avait grossi. Le malade avait eu des maux d'yeux et un abcès à la région parotidienne dans son enfance. Depuis un an, la tumeur était dans l'état où l'a vue M. A. Richard, qui remplaçait alors M. Nélaton.

La tumeur avait le volume du poing; elle reposait sur la région parotidienne par une large base.

Il n'y avait pas de mobilité, la peau un peu amincie n'était pas très-adhérente au kyste, elle présentait quelques varices capillaires, il y avait de la fluctuation franche, la transparence était douteuse, enfin la tumeur était soulevée par les battements de l'artère carotide. Un kyste a été diagnostiqué et une ponction a donné issue à du liquide jaunâtre, transparent néanmoins, contenant des paillettes de cholestérine.

Cette tumeur, on le voit sur la figure, était très-régulière, bien arrondie; c'est là le propre des kystes, et à première vue il était facile de repousser l'idée d'un adénome, d'un enchondrome et d'une tumeur ganglionnaire. Jamais un lipome n'est aussi régulièrement arrondi que ce kyste. En cas d'hésitation, on pouvait faire une ponction exploratrice, ce qui confirmerait le diagnostic.

A. Bérard a vu un kyste *congénital* de la joue près la région parotidienne. C'était chez un enfant de six ans et demi, qui portait une tumeur de la joue, depuis sa naissance. Dupuytren avait diagnostiqué une tumeur érectile, veineuse, à cause de l'accroissement progressif, continuel de la tumeur. Bérard ayant remarqué que la tumeur était un peu fluctuante, irréductible et transparente, diagnostiqua un kyste multiloculaire de la joue qu'il extirpa (1).

Comme il y a de la graisse dans la loge parotidienne, il y a des *lipomes* autour de la parotide, soit au-devant du masséter, soit dans l'épaisseur de la glande. Ces lipomes ont une consistance plus molle que la parotide, dont les lobules donnent la sensation de petits grains durs; il y a même de la fluctuation, ce qui pouvait faire croire à un kyste, si l'on ne prenait en considération que la tumeur semble plus diffuse qu'un kyste et qu'elle est moins tendue. Enfin la longue durée du mal, son évolution insensible et l'absence de douleurs indiqueraient une tumeur hypertrophique, et comme les autres tumeurs hypertrophiques, telles que l'adénome et l'enchondrome, sont beaucoup

(1) A. Bérard, *Du diagnostic dans les maladies chirurgicales*, thèse de concours, p. 224.

plus dures que le lipome, il n'y a pas d'erreurs de diagnostic à redouter.

Les *enchondromes de la parotide* sont les tumeurs cartilagineuses les plus fréquentes qu'on rencontre, libres de toute connexion avec le tissu osseux. Ces tumeurs se développent lentement et passent assez longtemps inaperçues. C'est chez les jeunes sujets qu'on les observe

Fig. 16. — On voit bien, sur cette figure, les lobes multipliés de la tumeur; une cicatrice d'une opération antérieure est marquée sur le sommet de la tumeur. Le malade a été opéré en 1860 par M. Nélaton. Il y a quelques semaines, j'ai rencontré le malade; la tumeur était reparue et avait un volume égal à celui qu'indique cette planche; l'état général paraissait toujours excellent. La glande parotide n'avait pas été enlevée entièrement par le professeur Nélaton.

d'ordinaire; elles sont très-dures, finement lobulées et occupent le centre de la glande parotide et mobile avec cet organe. Il n'y a pas de douleurs, le mal ne cause aucune gêne. Lorsque la tumeur est déjà ancienne, les malades apprennent au chirurgien qu'elle a progressé

avec lenteur et n'est nullement douloureuse ; il n'y a jamais qu'une masse enchondromateuse dans la parotide, ce qui est un caractère distinctif excellent qui empêche de la confondre avec un adénome ganglionnaire. Les enchondromes récidivés offrent les mêmes caractères. La figure 16 représente une récidive d'un enchondrome.

Parmi les adénomes qu'on rencontre à la région parotidienne, il y a des adénomes des glandes lymphatiques et des adénomes de la glande salivaire.

Les *adénomes lymphatiques* sont généralement arrondis, durs et se trouvent en nombre dans la région : un adénome lymphatique unique est une exception. Les tumeurs sont indolentes, mobiles dans la région, à moins que, pressées les unes contre les autres, elles ne remplissent toute la région parotidienne. Ces tumeurs ne sont pas forcément le propre des sujets scrofuleux, elles existent sur des sujets qui ont eu des suppurations dans la bouche, des amygdalites ou simplement des caries dentaires ou des dents de sagesse d'une éruption difficile. J'ai trouvé sur un malade donné pour un concours une série d'adénomes chez un individu à qui un empirique avait cautérisé une tumeur de la région parotidienne ; un enchondrome était soupçonné; mais la multiplicité des tumeurs et leur isolement faisaient penser tout de suite à des engorgements ganglionnaires chroniques. Le malade avait du reste de mauvaises dents, et c'était un garçon de vingt-six ans.

Les observations d'*adénomes de la parotide* réunies par Bauchet ne sont pas toutes des adénomes, il y a des cancers glandulaires, des adéno-enchondromes ; mais deux observations au moins paraissent de vrais adénomes (1). Dans le premier cas, la tumeur était du volume d'une tête de fœtus ; elle était pédiculée, présentait des bosselures dont quelques-unes étaient fluctuantes. La tumeur adénoïde renfermait des kystes, et le début du mal remontait à une époque très-éloignée, vingt-deux ans. Le mal était indolent et n'avait causé aucune altération de la santé générale.

Dans le second cas, la tumeur était grosse comme un abricot, non pédiculée, un peu dure et molle par places; la peau qui l'entourait était légèrement violacée, non adhérente à la tumeur, et celle-ci était un

(1) Bauchet, *Tumeurs adénoïdes de la parotide* (*Mém. de la Soc. de chir.*, 1re et 3e observations). — Voyez aussi dans A. Bérard, thèse citée, le dessin et l'observation d'une tumeur enlevée par Goodlad. C'est du moins en apparence un bel exemple d'adénome de la glande parotide observé sur une jeune fille.

peu mobile; elle existait depuis neuf ans et elle avait fait des progrès un peu plus rapides depuis six mois. Aucun engorgement ganglionnaire n'existait au voisinage, pas plus que pour la précédente tumeur.

Ces deux faits montrent quels sont les caractères des adénomes anciens; mais, quand le mal est récent, quand il n'y a qu'une petite tumeur qui roule sous le doigt, le diagnostic est très-difficile. Si la tumeur est un peu dure, il est impossible d'établir le diagnostic différentiel entre l'enchondrome et l'adénome. Cela doit être en effet, car on a vu des culs-de-sac glandulaires mêlés à du cartilage et du fibro-cartilage dans une même tumeur ; les observations IX et X du mémoire de Bauchet en fournissent la preuve, et comme il est impossible d'analyser le contenu d'une tumeur grosse à peine comme une noisette, il ne faut pas vouloir préciser d'une manière absolue le diagnostic de deux lésions, qui exigent le même traitement. J'ai observé une femme qui portait une de ces tumeurs depuis six ans; les lobes de la masse qui occupaient la région parotidienne étaient assez gros et peu durs; le mal était indolent, et, à l'examen microscopique de la tumeur enlevée, j'ai trouvé des culs-de-sac glandulaires multipliés et agrandis et très-peu de cartilage, encore était-ce plutôt du fibro-cartilage que du cartilage.

Les caractères généraux des tumeurs adénoïdes se retrouvent du reste dans les adénomes de la parotide.

Pour les tumeurs adénoïdes comme pour toutes les hypertrophies et cancers de la glande parotide, il est nécessaire d'examiner du côté de la bouche, afin de savoir si les tumeurs ne se développent pas en même temps du côté du pharynx; cette exploration se pratique très-bien à l'aide du toucher.

Il y a une altération singulière de la parotide voisine du lipome, c'est l'*infiltration graisseuse* de la parotide; un exemple en a été présenté à la Société de chirurgie par M. Richet. La tumeur, du volume d'une mandarine, remplissait la loge parotidienne, et s'élevait sous forme d'un cône dont le sommet correspondait au lobule de l'oreille; la peau qui recouvrait la tumeur était le siége de cicatrices nombreuses et irrégulières causées par des cautérisations; il y avait un peu de paralysie faciale. La tumeur, assez régulière, offrait partout une résistance égale ; il n'y avait pas de fluctuation. Le mal datait de cinq ans et demi; il existait chez un homme âgé de quarante-deux ans, qui n'éprouvait pas de douleurs, ni même de gêne, et la tumeur enlevée, et

examinée au microscope, a présenté une altération de nature graisseuse, une sorte de substitution et de multiplication graisseuse dans les acini de la glande (1).

Les *cancers de la glande parotide* appartiennent à tous les genres de cancers : l'adéno-sarcome et l'épithéliome sont les deux formes les plus fréquentes; on a vu du squirrhe, des encéphaloïdes et même des encéphaloïdes mélaniques.

Tous ces cancers ont des caractères communs, une marche plus rapide que les tumeurs hypertrophiques, ou lorsqu'ils sont une transformation d'une tumeur hypertrophique, ils marchent avec une grande rapidité dans les six mois qui précèdent l'examen.

En général, les cancers de la parotide sont d'une dureté relative, peu considérable, et leurs lobules, au début, sont beaucoup plus volumineux que ceux de l'enchondrome. Il y a des douleurs lancinantes plus ou moins marquées; et une paralysie faciale complète ou incomplète ne tarde pas à se montrer. (Autant elle est rare dans les cas d'adénome parotidien, autant elle est fréquente dans les cancers.) Ce sont les sujets d'un certain âge qui les présentent. Les vieillards même n'en sont pas exempts; seulement, chez eux, le cancer a une marche plus lente.

Lorsque la peau adhère à la tumeur, lorsque le tégument rougit, et quand des engorgements ganglionnaires apparaissent et qu'une ulcération à bords fongueux et dure existe, le diagnostic n'offre aucune incertitude.

Un cancer mélanique de la parotide présente une coloration violette foncée, est mou ; il existe surtout chez les vieillards.

Les adéno-sarcomes, dont le mémoire de Bauchet renferme au moins six exemples et que l'examen microscopique a vérifiés, avaient eu d'abord les caractères d'un adénome, puis ceux d'un adéno-sarcome, c'est-à-dire une marche extrêmement rapide, après une ou plusieurs années d'un état stationnaire.

Tumeurs du pavillon de l'oreille et du conduit auditif.

Il y a des *abcès* phlegmoneux ou strumeux (2) du conduit auditif qui forment des tumeurs arrondies, douloureuses, chaudes, fluc-

(1) Richet, *Bull. Soc. de chir.*, 2e série, t. II, p. 489.

(2) Toynbee a décrit ces abcès sous le nom de *mollusceous tumours*.

tuantes, et qui interceptent le passage du son. Ils ne sont pas difficiles à reconnaître. Les *furoncles* sont des tumeurs acuminées, dures, oblitérant le conduit auditif, développées rapidement et très-douloureuses.

Des *épanchements* sanguins chez les individus hémophiles simulent des abcès, mais l'absence de douleur et de réaction inflammatoire et de fièvre éclaire le chirurgien.

Les *polypes* du conduit auditif sont le plus souvent des bourgeons charnus, hypertrophiés, développés sur une ulcération de la membrane du tympan (Toynbee). Il y a des polypes qui sont des hypertrophies des glandules de la peau (Verneuil). Un polype est accompagné d'un écoulement par l'oreille; il cause un affaiblissement progressif de l'ouïe. Un stylet mousse introduit dans l'oreille rencontre, à une profondeur variable, un corps mou, insensible. Enfin, à l'examen avec le speculum auri (le spéculum plein de Toynbee est le plus commode), on aperçoit la tumeur, qui est tantôt semblable à une fraise, tantôt lisse et rougeâtre.

On reconnaît que le polype provient de l'oreille moyenne quand l'ouïe est depuis longtemps perdue et quand des écoulements prolongés ont été observés avant la perte de l'ouïe.

Les *cancers* du conduit auditif et de l'oreille moyenne offrent ceci de particulier, que l'ouïe est perdue et qu'il y a des douleurs auriculaires, et parfois une paralysie faciale, avant qu'une tumeur fasse saillie dans le conduit auditif. Lorsque la tumeur est ulcérée et sort par l'oreille, il est commun qu'il y ait en même temps quelques phénomènes cérébraux et du gonflement de toute la région auriculaire. La tumeur sort, dans certains cas, au-dessus du conduit auditif et apparaît sous forme d'une masse assez dure et à laquelle la peau adhère. Quand les choses sont dans cet état, la cachexie cancéreuse est déjà établie.

Des cancroïdes et des tumeurs fibro-plastiques naissent dans le conduit auditif. Ces tumeurs offrent plusieurs lobes; elles croissent rapidement et ne suivent pas une otite ancienne.

Outre les hématomes du pavillon de l'oreille, qui ont été envisagés dans le premier chapitre de ce livre, on rencontre encore sur cette partie des concrétions goutteuses (Fauconneau-Dufresne, Todd) et des tumeurs fibreuses du lobule de l'oreille. On ob-

serve aussi, comme dans toutes les autres régions, des kystes sébacés et des petits kystes sanguins.

Les *tumeurs fibreuses* du lobule de l'oreille sont des fibromes arrondis, durs, indolents, n'acquérant pas un grand volume. Ils n'occupent jamais le pourtour du conduit auditif, comme les cancroïdes et les tumeurs fibro-plastiques ou squirrheuses. M. Demarquay pense que ce sont là des accidents consécutifs au percement du lobule de l'oreille, et les tumeurs fibreuses sont alors des organisations des produits de l'inflammation.

Les *concrétions goutteuses* des oreilles sont facilement reconnaissables, car ce n'est qu'après bien des accès de goutte que ces tumeurs apparaissent sous forme de nodosités dures, irrégulières, siégeant à la fois dans la peau et sur les cartilages.

Tumeurs du cou.

Presque tous les phlegmons du cou sont des adénites suppurées ; mais on a observé aussi des phlegmons profonds (voy. p. 22), des thyroïdites suppurées (voy. p. 23).

Le *phlegmon large* du cou décrit par Dupuytren, qui est un phlegmon profond ou une adénite suivie de suppuration dans le tissu cellulaire occupant tout le triangle sus-claviculaire, ainsi que les abcès froids et les abcès par congestion, suite de carie vertébrale, ont été décrits, dans la première partie de ce livre, comme les inclusions fœtales.

On reconnaît les *abcès rétro-pharyngiens* phlegmoneux à une suffocation et des symptômes inflammatoires, tels que fièvre, délire même, rapidement établis et capables de simuler le croup et un faux croup, ou de l'œdème de la glotte, si l'on ne prenait en considération que le mal va toujours en croissant dans le cas d'abcès rétro-pharyngien, puisque la déglutition est gênée en même temps que la respiration, tandis que dans le croup il y a des accès. Si l'on examine le fond de la gorge, on voit, dans le fond du pharynx, une saillie anormale, sur laquelle le doigt peut sentir une fluctuation franche ; seulement il ne faut pas s'étonner si le fond de la gorge est rouge et s'il y a même de la rougeur de l'épiglotte. Une maladie peut être confondue avec l'abcès rétro-pharyngien : c'est l'arthrite cervicale aiguë.

En effet, une suffocation croissante survient par le fait du gonflement inflammatoire du périoste des vertèbres et des articulations des vertèbres cervicales. L'absence de fluctuation, des douleurs violentes à la nuque avant la suffocation, peuvent éclairer le chirurgien.

De nombreuses erreurs ont été commises à l'endroit des abcès rétro-pharyngiens (1). On ne saurait donc trop examiner, en cas de doutes, le fond de la gorge, afin d'éliminer le croup si l'on ne trouvait pas de fausses membranes, et surtout afin de voir s'il y a une tuméfaction de la paroi postérieure du pharynx. Il ne faut pas omettre de s'enquérir du début du mal, de rechercher si le malade toussait ou avait eu mal à la gorge depuis quelques jours, si quelques explorations avaient été faites dans la bouche; enfin s'il s'agit d'un enfant, si le mal vient ou non par accès. De ces renseignements il sera déjà facile de tirer des présomptions en faveur d'un abcès rétro-pharyngien ou en faveur d'une angine couenneuse.

L'abcès rétro-pharyngien par congestion, les poches tuberculeuses des os, ne causent qu'à la longue la suffocation. Il n'y a pas de fièvre; la déglutition gênée est le premier phénomène appréciable. Quand il y a de la gêne de la respiration, en effet, les abcès se sont développés de façon à faire saillie au cou, au niveau du creux sus-claviculaire ou à l'angle de la mâchoire.

Des gommes du muscle sterno-mastoïdien, des pustules malignes et des anthrax se rencontrent au cou. Ces tumeurs présentent en cette région les caractères qui ont été indiqués à propos des tumeurs en général.

Les *anévrysmes du cou* artériels ou artérioso-veineux présentent en ce point les mêmes signes que les anévrysmes des autres régions. Les bruits de souffle, les battements et l'expansion, faciles à percevoir, ne laissent aucun doute.

Les *tumeurs érectiles* du cou artérielles ou veineuses sont assez fréquentes. Les tumeurs érectiles capillaires sont toutes congénitales; les tumeurs veineuses, au contraire, paraissent accidentelles ou du moins se développent peu après la naissance, de façon à faire croire qu'elles sont accidentelles. On les reconnaît, les premières à leur coloration, à leurs battements, à la réductibilité et à la turgescence

(1) Gilette, *Des abcès rétro-pharyngiens*, thèse de Paris, 1867.

pendant les efforts. On reconnaît les secondes seulement à la turgescence et à la réductibilité.

Les kystes du cou sont nombreux.

Il a été observé des *kystes congénitaux* qui semblent naître de préférence dans cette région ; les uns sont uniloculaires, les autres sont multiloculaires ; leurs parois sont peu épaisses, ordinairement on trouve de la transparence. Les parties profondes ne semblent pas être altérées, et ils sont indolents ; seulement il n'est pas rare qu'à partir de la naissance, ils ne prennent un accroissement plus grand. En cas de doute, une ponction exploratrice serait autorisée ; mais s'il y avait un soupçon de réductibilité, si la tumeur augmentait d'une façon évidente pendant les efforts, il faudrait se garder d'une ponction, car il s'agirait d'une tumeur érectile veineuse et non d'un kyste. Il ne faudra donc avoir recours à la ponction que si la tumeur est un peu transparente (voyez, pour ces kystes, page 71).

Il y a au cou, au-dessus de l'os hyoïde, une bourse séreuse qui peut être le point de départ d'un kyste. Cette lésion a été appelée *hygroma thyro-hyoïdien.* Celui-ci forme une tumeur arrondie, lisse, fluctuante, située juste au-dessus du cartilage thyroïde, qui s'enflamme quelquefois et s'ouvre en laissant après elle une fistule très-longue et très-difficile à guérir. Le siége de la tumeur en donne le diagnostic.

L'*hydropisie de la bourse séreuse* de Fleichmann, c'est-à-dire une grenouillette, suivant Jobert, forme une tumeur arrondie, plus saillante généralement du côté de la bouche que de la région sus-hyoïdienne, et qui offre les mêmes caractères que la grenouillette.

Il y a au cou des *kystes ganglionnaires.* Ceux-ci croissent en général avec assez de rapidité et sont ordinairement arrondis. Ils sont cependant susceptibles de prendre des formes irrégulières, être bilobés par exemple. Ils sont mous, franchement fluctuants et quelquefois un peu transparents ; ils sont indolents, ne tendent pas à prendre un très-grand volume, car lorsque la tension est exagérée, le kyste s'enflamme et suppure. Quand des malades atteints de kystes du cou soupçonnés ganglionnaires se présentent, il faut toujours s'enquérir s'il n'y avait pas en ce point autrefois une ou plusieurs petites grosseurs qui roulaient sous le doigt.

Les kystes sébacés, les kystes sanguins suite de contusion, ont au cou les caractères qu'ils ont dans toutes les autres régions.

Les *lipomes* du cou, sous-cutanés le plus souvent, sont des tumeurs molles, présentant des lobules mous, et qui se sont développées avec lenteur. On le voit, les signes des lipomes du cou sont les mêmes que ceux de tous les autres lipomes.

Les *chondromes* du cou sont facilement reconnaissables aux signes qui révèlent tous les chondromes superficiels. Il en est qui naissent sur la clavicule et qui restent petits et s'ossifient.

Les *adénomes lymphatiques* sont très-fréquents au cou ; ils sont le plus souvent la conséquence d'adénites chroniques, et les tumeurs un peu molles ou franchement fluctuantes sont en général multiples. Ces deux signes seuls caractérisent le mal, et s'il est bon, dans les livres de chirurgie, de donner de plus longs détails pour le diagnostic, ici cette mention suffit. Le lecteur a vu, dans la partie qui avait trait aux tumeurs en général, un fait d'hypertrophie énorme des ganglions. Ces cas sont rares, mais ils ne sont pas plus difficiles à reconnaître que les petits engorgements ganglionnaires des scrofuleux.

Certains adénomes des ganglions peuvent renfermer du cartilage (1) et de l'os (2). La consistance dure de la tumeur, une récidive d'enchondrome ou une dureté fibreuse, peuvent faire reconnaître la lésion ganglionnaire, surtout en prenant en considération que la marche du mal est celle d'une hypertrophie.

L'*hypertrophie* des amygdales, fréquente chez les sujets jeunes, est une conséquence habituelle d'inflammations répétées des amygdales : angines simples, plaques muqueuses de la gorge, ulcération des follicules de l'amygdale. On la reconnaît chez les enfants à une raucité particulière de la voix, au ronflement pendant le sommeil et à l'ouverture presque continuelle de la bouche. A l'inspection de la gorge, on trouve deux tumeurs symétriques situées entre les piliers du voile du palais ; elles ont une coloration rosée ou blanche et sont molles au toucher. Une amygdale est quelquefois plus grosse que l'autre ; des irrégularités dans l'hypertrophie existent surtout chez les malades atteints de plaques muqueuses de la gorge. Cette hypertrophie s'établit souvent très-vite et reste stationnaire ; rarement elle atteint un grand volume. Cependant j'ai vu, dans le service du professeur Néla-

(1) Virchow, *Traité des tumeurs*, p. 499.
(2) Legrand, *Bull. Soc. de chir.*, t. I, 2e série, p. 322.

ton, une femme dont une amygdale avait un volume égal à celui d'un gros œuf. Cette amygdale a été enlevée avec le bistouri ; les caractères ne différaient en rien de ceux des autres amygdales hypertrophiées, ni à l'inspection simple, ni à l'examen microscopique.

Le *cancer des amygdales* débute comme l'hypertrophie; mais à mesure qu'il grossit, il devient plus dur et prend une coloration violacée ou brune, et l'on voit des follicules ulcérés présentant des bords rouges. Les malades exhalent une mauvaise odeur lorsque les ulcérations sont étendues, et à ce moment il est ordinaire qu'il y ait des engorgements ganglionnaires. Ce cancer est entouré d'induration dans les piliers du voile du palais, ce qui n'a point lieu dans le cas d'hypertrophie simple. Dans le cas où un follicule est ulcéré par suite de l'existence de plaques muqueuses et d'hypertrophie de l'amygdale, l'ulcère est déchiqueté et a un fond grisâtre, mais ses bords ne sont point rouges et ne végètent point.

Les *hydatides des amygdales* forment des tumeurs fluctuantes qui sont prises pour des abcès chroniques. Une petite ponction capillaire lèverait les doutes ; mais on doit aussi remarquer que la tumeur fluctuante indolente est plutôt une hydatide qu'un abcès chronique, lequel suppose une inflammation antérieure.

Le *cancer du larynx* ne se montre guère à l'extérieur, car il cause l'asphyxie auparavant. On le diagnostique par des symptômes rationnels, de la dyspnée, des crachements de sang plus ou moins fétides, suivant que le cancer est ulcéré ou ne l'est pas, et par des engorgements ganglionnaires voisins. Il y a toutefois une espèce d'épithéliome qui tue par asphyxie avant l'ulcération, et qui, aujourd'hui encore, serait considéré comme un polype. L'examen laryngoscopique pourrait permettre de le reconnaître, surtout si à cet examen était joint l'examen microscopique d'une portion de la tumeur. Un bon signe tiré des antécédents du malade pourra mettre sur la voie : si le malade n'est point syphilitique ; si son mal n'a pas été constaté après des troubles intermittents du côté du larynx, tels que bronchites et laryngites; si le mal a débuté tout à coup par de la dyspnée et s'il s'agit d'un sujet âgé, le diagnostic du cancer épithélial du larynx est très-admissible.

Les *cancers de l'œsophage* qu'une dysphagie progressive, un rétrécissement et des vomissements sanguinolents font soupçonner, de-

viennent évidents si une tumeur dure existe au cou, s'il y a des engorgements ganglionnaires au cou et si le malade présente les attributs de la cachexie cancéreuse. La marche rapide des accidents et du dépérissement général du malade est encore un bon signe. La facilité que l'on a souvent à passer une sonde œsophagienne en déchirant le rétrécissement n'est pas un signe moins précieux. En principe, un rétrécissement de l'œsophage chez un sujet à l'âge moyen de la vie et au-dessus, et qui n'a jamais eu de corps étranger dans l'œsophage, doit susciter le soupçon d'un cancer.

Les *cancers du cou* sont des cancers fibro-plastiques développés dans les espaces nombreux remplis de tissu cellulaire, qui séparent les vaisseaux, les organes et les gaînes aponévrotiques du cou. La tumeur, développée lentement d'abord, prend une marche plus rapide et forme une masse à gros lobes irréguliers, mous ou durs, suivant que le mal est superficiel ou profond. On reconnaît le cancer fibro-plastique simple ou le cancer colloïde aux signes qui ont été indiqués pour ces deux espèces de tumeur cancéreuse. Le cancer des amygdales, le cancer de la glande thyroïde et les cancers secondaires des ganglions sont les autres variétés de cancer que l'on a observées au cou. Une particularité existe pour le cancer des ganglions : c'est la dureté assez considérable du ganglion cancéreux, même lorsqu'il est peu volumineux, et sa tendance à adhérer de bonne heure aux parties voisines.

On a observé des cancers primitifs des ganglions au cou. M. Broca a enlevé un épithélioma ganglionnaire (1). Le mal avait débuté comme une adénite, puis peu à peu la tumeur avait durci et avait augmenté de volume dans l'espace de moins d'une année; et dans les derniers temps une masse dure, irrégulière, mal limitée sur la région latérale du cou, mobile avec les parties profondes, adhérente à la peau chez un malade qui présentait en même temps un amaigrissement assez considérable et une teinte jaune de la peau, devait être diagnostiquée cancer. Dans des cas semblables, si le mal avait débuté comme chez le malade de M. Broca, par une tumeur diagnostiquée adénite, on devrait juger que le mal est un cancer ganglionnaire.

Les *corps étrangers de l'œsophage* qui sont volumineux, et qui sont arrêtés dans la portion cervicale de l'œsophage, causent quelquefois des troubles de la respiration et même l'asphyxie. C'est dans ces cou-

(1) Broca, *Bull. Soc. anat.*, 1865, t. X, 2e série, p. 273.

ditions surtout qu'il est possible que le corps étranger forme une tumeur au cou, tumeur mobile avec la trachée et l'œsophage, et qui est douloureuse au toucher. Il y a des cas où la présence du corps étranger étant une cause d'irritation, il y a un noyau induré dans l'œsophage qui est appréciable par le toucher (1), surtout du côté gauche du cou.

La *hernie du poumon* a lieu quelquefois dans la région sus-claviculaire. Cette hernie est ordinairement lente à se produire. Là elle est peu prononcée; elle forme une tumeur indolente, molle, élastique, augmentant pendant les efforts de toux, réductible pendant l'inspiration et réductible toute ou partie par la pression. La main qui presse sur la tumeur perçoit une crépitation fine, et à l'auscultation on entend, au niveau de la tuméfaction, un murmure vésiculaire franc. Les abcès froids et les tumeurs veineuses ont quelques caractères de la hernie du poumon, mais la crépitation, le bruit perçu à l'auscultation et quelquefois des soulèvements isochrones aux mouvements respiratoires, ne laissent pas longtemps dans l'incertitude.

Les *tumeurs hydatiques du cou* ont été observées principalement à la nuque (Hewnden) et sur la région latérale du cou (Bidloo, Rossi, Defrance), et les tumeurs acquièrent, en vertu de leur indolence, un volume assez considérable sans que les malades s'en occupent. Le mal s'est accru avec lenteur et d'une façon régulière. Les signes observés ont toujours été ceux d'un kyste ou d'un abcès froid; seulement on ne comprend pas que l'absence de toutes douleurs avant la production du mal n'ait pas prévenu les erreurs. Il ne faut pas s'attendre à trouver dans ces kystes le frémissement hydatique, surtout s'il y a quelque caractère inflammatoire récent. Le diagnostic a été trois fois fait au moment où l'on ponctionnait le kyste, croyant ouvrir un abcès. Ces erreurs n'en sont pas, à proprement parler, et elles n'ont pas de gravité, puisque le traitement, dans les deux cas, est le même. Toutes les fois cependant qu'un kyste du cou existe chez un individu qui ne présente aucun des attributs de la constitution scrofuleuse et n'a pas eu de douleurs avant et pendant la naissance et le développement de sa tumeur, quand, après être restée longtemps indolente, la tumeur offre quelques signes d'inflammation, si l'on peut trouver une

(1) Sonriez, *Corps étranger de l'œsophage; œsophagotomie* (*Gaz. des hôp.*, 1864, p. 66).

certaine vibration de la tumeur pendant la percussion, ce doit être un kyste hydatique.

On a signalé un cas d'hydatides du corps thyroïde, mais des doutes planent sur l'observation, et M. Davaine lui-même a placé un point d'interrogation à côté de ce fait. Cependant M. Nélaton (1) a observé depuis un cas d'hydatides du corps thyroïde. Le malade portait une tumeur du cou depuis dix-huit ou vingt ans. Cette tumeur était régulièrement arrondie, du volume d'un gros œuf de poule, suivait la trachée et semblait une hypertrophie de la moitié de la parotide. Après des applications locales de teinture d'iode, la tumeur a suppuré, et au fond d'un abcès promptement formé, le chirurgien a trouvé, quelque temps après, une poche remplie d'hydatides. A défaut de fluctuation évidente, une ponction exploratrice ne devrait pas être faite, et jusqu'ici il semble qu'il faudrait se tenir sur la réserve comme il convient dans les kystes des adénomes thyroïdiens. La régularité de la tumeur dans un lobe du corps thyroïde devra éveiller l'attention, et si aucune induration n'existe autour du kyste, il est indiqué de ponctionner, non plus à titre d'exploration, mais à titre d'opération curative.

Tumeurs de la glande sous-maxillaire.

Plusieurs tumeurs ont été rencontrées dans la glande sous-maxillaire.

Les *kystes salivaires* de la glande sous-maxillaire sont très-rares. Cependant certaines grenouillettes que l'on a décrites et qui proéminaient surtout au cou, sur l'un des côtés de la région sus-hyoïdienne, semblent être des kystes salivaires. La profondeur à laquelle se trouve le kyste empêche d'y rechercher la transparence, mais on perçoit une fluctuation franche, une certaine mobilité du kyste, et le mal indolent s'est développé avec une assez grande lenteur. C'est sur les jeunes sujets que ces kystes ont été le plus souvent rencontrés.

Quoiqu'il n'y ait pas d'observation complète d'*adénome* de la glande sous-maxillaire, on comprend néanmoins que cette hypertrophie puisse exister, et comme il a été vu un enchondrome de cette glande, l'adénome peut et doit y avoir existé.

(1) Voyez Houel, *Des tumeurs de la thyroïde*, thèse d'agrégation, concours de chirurgie, 1860.

L'*enchondrome* de la glande sous-maxillaire présente les mêmes caractères que l'enchondrome de la parotide. J'en ai vu un exemple dans le service de Velpeau, et M. Virchow a représenté dans son livre un dessin d'un enchondrome volumineux de la glande sous-maxillaire enlevé par M. Jungken en 1857 (1).

Des cancers du cou ont eu pour origine la glande sous-maxillaire. Ces lésions seront reconnues aux signes propres au cancer glandulaire (voyez p. 140).

Tumeurs de la glande thyroïde.

La *thyroïdite*, ou adénite de la glande thyroïde, a été décrite (voyez p. 23).

Le *goître*, ou thyroïdite chronique subaiguë, est une maladie endémique dans certains pays, tels que la Suisse et plusieurs contrées de la France, telles que les Vosges, les Pyrénées, l'Auvergne et les Alpes. Il débute d'une façon indolente, insensiblement. Cependant il n'est pas rare que ce soit à une époque de règles qu'il apparaisse chez les jeunes filles, et chez les hommes à l'époque de la puberté. Par contre, il est des enfants qui, devenus goîtreux très-jeunes, guérissent spontanément à l'âge de la puberté.

Le goître simple est une tuméfaction uniforme de la glande thyroïde dont toute la substance semble être hypertrophiée. La tumeur constituée par le corps thyroïde est molle, bien limitée, mobile dans le cou, et s'élève avec la trachée pendant les mouvements de déglutition.

Diverses complications existent dans les goîtres. C'est d'abord la dilatation des vaisseaux, une sorte d'anévrysme cirsoïde de la thyroïde, ainsi qu'on l'a vu pour une hypertrophie de la parotide, qui était accompagnée de dilatation des artères. Alors la tumeur est animée de battements et même d'un bruit de souffle. Des goîtres ainsi vasculaires prennent quelquefois tout à coup un développement énorme; un épanchement sanguin s'est produit et a triplé le volume des tumeurs. De la fluctuation existe, et la peau prend quelquefois une coloration violacée.

Si l'on fait une ponction, il sort du sang pur qui s'écoule sans que la tumeur diminue, le sang perdu étant remplacé par du nouveau

(1) Virchow, *Traité des tumeurs*, t. I, p. 502.

versé par les artères. Joignez à cela cet autre signe, que la tumeur, rapidement augmentée, exerce une pression sur les organes voisins, la trachée et les vaisseaux du cou, d'où la dyspnée.

Les *goîtres exophthalmiques*, c'est-à-dire les goîtres avec lesquels coexiste une exophthalmie, sont en général des goîtres vasculaires; et comme depuis les travaux de Graves et de Trousseau il est reconnu que les malades qui ont de ces lésions possèdent en même temps une affection du cœur, les troubles de la circulation capables de compliquer un goître simple et de causer une exophthalmie ont une explication naturelle.

Beaucoup de goîtres, au point de vue histologique, sont un *adénome* thyroïdien : adénome franc sans mélange d'éléments fibro-plastiques (1). Aussi reste-t-il stationnaire longtemps dans la majeure partie des cas. D'autres fois il augmente, mais alors l'adénome renferme des kystes innombrables, ce qui est révélé à l'extérieur par une sorte de transparence de la tumeur et une mollesse caractéristique qui pourrait faire prendre le goître pour un lipome, si l'on n'avait soin de faire avaler les malades. Alors en effet on voit la tumeur, quelle que grosse qu'elle soit, s'élever pendant la déglutition, ce qui n'a pas lieu pour un lipome. Celui-ci, du reste, n'est jamais sur la ligne médiane et n'a pas débuté par la ligne médiane.

Les *kystes* qu'on rencontre dans la thyroïde sont des kystes simples ou des kystes dans des adénomes, et les seconds sont les plus fréquents, soit que le kyste ait provoqué une hypertrophie de la glande, soit que le kyste se soit formé dans une partie hypertrophiée. Les kystes du second genre sont quelquefois très-difficiles à reconnaître. Cependant, quand un des lobes de la glande thyroïde est plus volumineux que l'autre, quand cette tumeur est assez bien arrondie et quand elle suit les mouvements d'ascension du larynx et du pharynx comme toutes les autres tumeurs du corps thyroïde, on peut soupçonner la présence d'un kyste. Quand il y a de la fluctuation et de la transparence, le diagnostic est certain. Il ne faut pas faire de ponction exploratrice dans ces kystes, parce qu'il est à redouter qu'une hémorrhagie ne s'y produise et qu'il ne se forme alors un kyste sanguin considérable. Si par hasard une ponction avait été faite et si le malade avait conservé le souvenir qu'il est sorti un liquide filant, jau-

(1) Voyez A. Després et Cornil, *Bull. Soc. anat.*, 2e série, t. X, p. 318 et 319.

nâtre, cet antécédent prouverait que la tumeur est un kyste dans un adénome.

Les kystes à parois épaisses sont plutôt devinés que diagnostiqués. La moitié de la thyroïde qui les renferme est quelquefois dure, et ce signe peut être un indice, mais il n'est pas d'une valeur absolue.

Le goître congénital qui a été présenté à la Société de chirurgie par Béraud (1) était constitué par une tumeur en forme de croissant, située au devant de la trachée et mobile avec le larynx. Cette tumeur, dont le siége était manifestement dans le corps thyroïde, existait chez un fœtus de cinq mois et demi. L'examen a révélé qu'il s'agissait d'un tissu un peu consistant et dans lequel des vaisseaux étaient dilatés. Je n'hésite pas à ranger cette tumeur parmi les adénomes.

Les *kystes séreux* du corps thyroïde, *bronchocèle* (Celse), *goître d'eau* (Tenon), *hydrocèle du cou* (Maunoir), *goîtres kystiques*, sont des lésions isolées, des kystes développés dans une vésicule close. Il existe généralement un seul kyste à la fois, et dès son apparition il tend à faire saillie à l'extérieur. Les parois peu épaisses permettent de constater de bonne heure qu'il s'agit d'un kyste. La tumeur en effet est globuleuse, et elle est quelquefois transparente. La transparence manque quand le kyste froissé a été le siége d'un épanchement de sang peu abondant. Lorsque le kyste a acquis le volume du poing, il forme une tumeur arrondie, globuleuse, séparée de la glande par un léger sillon. Il n'y a pas d'induration à la base de la tumeur, et celle-ci s'élève avec la trachée pendant les mouvements de déglutition. La peau est quelquefois vascularisée, mais cela tient aux frottements extérieurs. Le mal a mis longtemps à se développer, et son accroissement a été continu ; il n'y a aucun retentissement sur la santé générale.

Le *cancer* du corps thyroïde, dont les exemples aujourd'hui sont nombreux, forme une tumeur dure, à gros lobes, et dont le volume est toujours moins considérable que celui des goîtres et des adénomes, même lorsqu'il s'agit d'un encéphaloïde. Mais la marche du mal est en proportion inverse ; elle est beaucoup plus rapide que celle des adénomes et des goîtres ; puis, à l'inverse du goître, le cancer, adhérant de bonne heure à la trachée, tend à se propager du côté des parties profondes du cou, de manière à perforer, soit la trachée, soit l'œsophage, soit même les vaisseaux.

(1) Béraud, *Bull. Soc. de chir.*, 2e série, 1861, t. II, p. 108.

Le cancer de la glande thyroïde, dont les variétés n'ont pas encore été bien étudiées au point de vue histologique, semble être surtout du cancer encéphaloïde.

Ces tumeurs ont une marche rapide ; elles causent de la dyspnée et de la dysphagie. La santé générale est gravement altérée, puis l'amaigrissement fait place à la cachexie cancéreuse. De nombreux ganglions lymphatiques engorgés existent autour de la tumeur, et ce cortége est un signe évident de la nature cancéreuse du mal. La tumeur, comme toutes les autres tumeurs du corps thyroïde, s'élève avec la trachée pendant les mouvements de déglutition ; mais cette ascension est peu marquée et l'on voit les parties profondes du cou plus ou moins fixées à la tumeur, et c'est encore un bon signe, car il indique des adhérences du mal avec l'œsophage et la gaîne des vaisseaux du cou.

Tumeurs de la poitrine.

Le lecteur trouvera dans la première partie de ce livre les abcès des parois de la poitrine consécutifs aux lésions du poumon, les hernies du poumon, les exostoses, les chondromes des cartilages costaux, les fibromes, les lipomes. Les abcès chauds et les abcès froids de la poitrine ont en ce point les caractères qu'ils offrent ailleurs (voyez p. 53). Il reste à parler des tumeurs inflammatoires qui accompagnent les caries et nécroses des côtes et du sternum, des anévrysmes thoraciques, des tumeurs cancéreuses du sternum, des tumeurs cancéreuses intra-thoraciques, des kystes hydatiques des parois de la poitrine, et de toutes les tumeurs de la mamelle. Il a été question des tuméfactions (œdème, phlegmons, emphysèmes), pages 6 et 11.

Les *périostites*, *caries* et *nécroses* des côtes et du sternum sont quelquefois la conséquence de lésions traumatiques, mais elles existent aussi en dehors de toute violence. La tumeur existe avant la période de la suppuration ; elle est dure, elle est environnée d'un léger œdème, les malades y éprouvent des douleurs plus ou moins vives, ils ont de la fièvre et il y a de la douleur au toucher. Peu de temps après, les tissus deviennent rouges, tendus, chauds et douloureux et la tumeur devient plus molle ; quand le mal est dans cet état, il est ordinaire de constater la présence d'un ou de plusieurs abcès. Puis la fièvre tombe, les malades se lèvent et une inflammation chronique des os

avec tout son cortége est reconnaissable aussi bien par la tuméfaction et la marche du mal que par l'exploration de fistules plus ou moins promptes à s'établir qui conduisent sur un os dénudé.

Avant la formation des abcès, la tumeur ressemble à un cancer, car elle s'est développée assez vite en deux ou trois mois. Lorsque le sternum est perforé, il y a des battements et l'on pourrait croire qu'il s'agit d'un anévrysme. Dans le premier cas, la rougeur franchement inflammatoire, la mollesse et l'empâtement contrastent avec la dureté relative d'un cancer. Puis il n'y a pas de cachexie comme celle qui accompagne les tumeurs cancéreuses.

Dans le second cas, l'absence de fluctuation, de turgescence ou d'expansion au moment de la pulsation cardiaque indique le diagnostic. En cas d'abcès autour d'un anévrysme, il serait encore aisé d'établir le diagnostic; l'anévrysme compliqué d'abcès offre son maximum de dureté à son centre, ce qui n'a pas lieu dans un abcès.

Les *abcès des muscles* de la poitrine ne diffèrent pas des abcès des muscles des membres et des autres abcès. Seulement on observera ce signe, que la tumeur est mobile pendant le repos du muscle et immobile pendant sa contraction. C'est à la suite d'une contusion, d'une infection quelconque, et particulièrement la morve, que des abcès de cette nature se produisent.

Les *anévrysmes thoraciques* sont des anévrysmes de la crosse de l'aorte ou de ses grosses branches dont le début est obscur; quelques douleurs dans la poitrine, peu d'oppression, des battements forts augmentant le bruit de la pulsation cardiaque perçus par l'auscultation, et retentissant en arrière, font soupçonner un anévrysme; une paralysie des cordes vocales, un affaiblissement de la voix indiquant une compression des nerfs laryngés, augmentent les soupçons. Mais quand, après des douleurs vives, térébrantes, dans la partie supérieure de la poitrine, une tumeur pulsatile se montre et occupe l'un des côtés du sternum, le diagnostic devient plus facile. La tumeur dépourvue d'enveloppe osseuse offre des pulsations isochrones avec celles du pouls; elle est dure, tendue et soulève énergiquement la main qui la presse. On y entend un bruit de souffle rude, simple. Les malades eux-mêmes ont conscience du bruit qui retentit dans leurs tumeurs.

Diverses tumeurs pulsatiles du sternum simulent un anévrysme, mais il faut avoir présent à l'esprit ce précepte, qu'aucune tumeur pulsatile ancienne du sternum n'est le siége de battements aussi éner-

giques que l'anévrysme, et que, à l'examen sphygmographique, le tracé des pulsations de l'anévrysme a une amplitude énorme, tandis que le tracé obtenu sur les tumeurs pulsatiles du sternum est une simple ondulation peu marquée.

Comme signe accessoire des anévrysmes de la poitrine, il est bon de connaître que quand la tumeur siége sur le tronc brachio-céphalique à droite et sur la sous-clavière à gauche, il y a un affaiblissement du pouls radial du côté correspondant à la tumeur; le sifflement bronchique, des bruits de souffle cardiaques occasionnés par la compression exercée sur les bronches et sur le cœur, sont des symptômes auxquels, comme aux précédents, on peut reconnaître l'anévrysme avant qu'il y ait de tumeur extérieure.

Les *cancers du sternum* sont primitifs ou secondaires ; les cancers secondaires consécutifs aux cancers du sein ou du médiastin, sont facilement reconnus aux antécédents. Cependant, comme le cancer du médiastin peut passer inaperçu, on a quelquefois autant de difficultés à diagnostiquer le cancer secondaire que le cancer primitif.

Le cancer primitif est un cancer fibro-plastique, ou un cancer à myéloplaxes. On le reconnaît aux antécédents et à l'état actuel au moment de l'examen.

Ces cancers ont eu un début insidieux et ne se sont révélés que par des douleurs vives au moment de la compression et de l'usure du sternum. Seuls les cancers fibro-plastiques du périoste, de la face antérieure du sternum font exception,et la tumeur se montre sans qu'il y ait eu de douleurs.

De l'œdème accompagne la tumeur à myéloplaxes et le cancer fibro-plastique. Mais la tumeur à myéloplaxes existe sans œdème. Le cancer à myéloplaxes et le cancer fibro-plastique ont de gros lobules, les malades éprouvent des douleurs lancinantes et le mal marche avec une grande rapidité ; le cancer fibro-plastique est celui des deux qui a la marche la plus lente. Le cancer à myéloplaxes est quelquefois recouvert par une mince lamelle osseuse qui craque sous la pression; il est mou, lorsque l'os est usé, et il n'y a pas d'ordinaire de changement de coloration à la peau.

Quand les cancers ont usé le sternum, ils offrent des battements et sont un peu réductibles; c'est là une cause d'erreurs qui pourrait faire penser qu'il s'agit d'anévrysme. Mais comme les tumeurs sont moins dures que les anévrysmes, comme les battements ne sont pas trop

forts et comme il n'y a pas d'expansion, l'erreur n'est point de longue durée. Lorsque les cancers sont ulcérés, l'ulcération, à bords durs, fongueux, laissant écouler une sérosité sanguinolente, fétide, et une cachexie concomitante éclairent le chirurgien.

La clavicule est le siége d'une variété de cancer à myéloplaxes avec éléments fibro-plastiques. Ce cancer a une marche assez lente, il forme des tumeurs à gros lobes, croissant avec rapidité dans les derniers temps qui précèdent l'examen. Il y a des douleurs et les autres signes du cancer osseux. Il est rare que l'on y trouve des battements.

Les *kystes hydatiques* de la poitrine ont été rencontrés à la région pectorale, dans les espaces intercostaux et dans les régions dorsale et scapulaire. C'est entre les muscles ou dans les muscles que siégent ces tumeurs.

Lorsqu'une tumeur existe dans les espaces intercostaux, écarte les côtes, offre une fluctuation douteuse sans induration autour de la tumeur, sans gonflement au niveau d'une côte, est irréductible et indolente et s'est développée d'une façon continue depuis un an ou deux, il est positif qu'il s'agit d'une hydatide.

Les kystes hydatiques des parois de la poitrine sont le plus souvent pris pour des abcès par congestion ou même des abcès froids, parce que, d'une nature tout à fait indolente, les kystes hydatiques ne sont appréciés par les malades qu'au moment où ils s'enflamment, et alors le début du mal devient très-difficile à préciser. Le frémissement hydatique dans le dos est quelquefois appréciable à cause de la fixité de la tumeur; mais ce phénomène n'est pas toujours appréciable, car les hydatides sont quelquefois mortes. Une ponction exploratrice éclaircirait tous les doutes dans le cas où les signes d'un abcès par congestion paraîtraient aussi évidents que ceux des kystes hydatiques.

Il y a des *inclusions fœtales* du cou qui occupent en même temps la partie supérieure de la poitrine. D'autres inclusions n'occupent que la région sternale. Ces tumeurs sont congénitales, elles sont irrégulières, présentent des bosselures et sont indolentes. Pendant la période inflammatoire elles offrent les mêmes caractères, avec cette différence que quand la peau rougit, quand les abcès existent, on sent encore des parties dures qui semblent sur le point d'être expulsées avec la suppuration.

Tumeurs intra-thoraciques (1).

Les tumeurs intra-thoraciques sont l'hydropisie du péricarde, les hypertrophies des ganglions bronchiques, les cancers du péricarde et des plèvres et les hydatides du poumon, les inclusions fœtales et les hernies diaphragmatiques, les hernies du poumon. Il a été question des hernies diaphragmatiques, des hydatides du poumon, des inclusions fœtales et des hernies du poumon dans la première partie de ce livre (voy. p. 172, 158, 162 et 181). L'hydropisie du péricarde est du ressort de la médecine, et il suffira de rappeler ici que les bruits du cœur assourdis, éloignés, une matité étendue à la région du cœur et une voussure de cette région chez un malade qui a de la suffocation et de l'œdème aux extrémités, indiquent un hydropéricarde.

Les *abcès des médiastins* qui compliquent une inflammation du thorax ou du cou se reconnaissent à un redoublement de la fièvre et à une dyspnée croissante avec une douleur présternale vive.

Les abcès, suite de phlegmon idiopathique du médiastin, se révèlent par un empâtement de la région sternale survenu subitement après des douleurs sternales vives et par un déplacement des battements du cœur. La dyspnée est extrême et quelquefois les malades ont des syncopes répétées. Ceux-ci meurent quelquefois subitement comme les malades atteints de tumeurs qui déplacent le cœur.

Les abcès périostiques du sternum arrivent quelquefois à se faire jour sur les côtes et dénudent parfois l'artère intercostale. Quand ceci se présente, la dyspnée n'est pas aussi forte et l'on voit un point de la région sternale devenir plus œdémateux, puis fluctuant, et ceci dans un espace de temps moindre que s'il s'agissait d'un cancer du sternum.

Les *hypertrophies des ganglions bronchiques* existent quelquefois seuls et sont d'autres fois accompagnées d'engorgements ganglionnaires multiples dans les aisselles ou au cou. Les ganglions tuberculeux ne prennent jamais un très-grand volume, mais par leur nombre ils constituent une tumeur volumineuse capable de gêner la respiration et la déglutition (2).

(1) Gintrac, *Des tumeurs intra-thoraciques.* Thèse de Paris, 1846.
(2) Rilliet et Barthez, *De la phthisie bronchique* (*Arch. de méd.*, 1840 et 1842).

On reconnaît une hypertrophie ou une augmentation de volume des ganglions bronchiques à une dyspnée accompagnée de sifflement trachéal; à du souffle tubaire à l'auscultation; à une matité de la région sternale à la percussion, et surtout à des signes de tuberculisation ou de scrofule. Lorsqu'il y a à la racine du cou des ganglions engorgés et quand les malades ne présentent aucun signe d'anévrysme de l'aorte ou de hernie diaphragmatique (voy. p. 172), le diagnostic est certain.

Le *cancer* des plèvres et du péricarde se développe d'abord sans causer aucun accident capable de faire soupçonner sa présence; puis tout à coup une pleurésie se déclare et les malades ont des accès de suffocation. Si l'on pratique une thoracocentèse, il s'écoule de la sérosité sanguinolente. Ce caractère, suivant Trousseau, est pathognomonique et indique un cancer intra-thoracique. Quelquefois en même temps qu'il y a une pleurésie, il existe des ganglions engorgée et durs au cou et de l'œdème des parois thoraciques. Quelquefois même, ainsi que cela a été vu à propos d'un malade qui a été présenté à la Société anatomique (1), il y a de la *phlegmatia alba dolens* d'un membre supérieur par suite de compression des veines. Mais c'est quand le mal a déjà acquis un très-grand volume que l'on observe ces symptômes.

Des engorgements ganglionnaires durs au cou, de la dyspnée ou une respiration courte chez un malade d'un âge de trente-cinq à soixante ans, qui n'offre aucun signe de maladie du cœur ou des poumons et qui s'est aperçu subitement de son mal, une matité étendue dans un point du thorax, doivent faire craindre l'existence d'un cancer du poumon ou des plèvres.

Une hydropisie du péricarde ne peut pas simuler un cancer de la poitrine à cause des accidents qui accompagnent le début de l'hydropisie et qui se révèlent par des troubles évidents de la circulation cardiaque. L'auscultation ne donne pas les mêmes résultats dans les deux maladies : les bruits du cœur ne sont affaiblis que dans le cas d'hydropisie, et ils ne s'entendent nulle part plus forts comme dans le cas où une tumeur aurait refoulé le cœur d'un côté ou de l'autre.

Le *cancer* primitif du *poumon* est excessivement rare; il n'en est pas de même du cancer secondaire. On reconnaît toujours très-facilement le cancer secondaire du poumon aux signes d'une bronchite

(1) *Cancer du péricarde* (*Bull. Soc. anat.*, 1868).

avec oppression, à des crachements de sang et quelquefois à des crachats de gangrène du poumon mêlés à du sang. L'odeur fétide des crachats est très-significative. Mais ce qui guide surtout le diagnostic, c'est l'apparition des accidents pulmonaires au moment où s'établit la cachexie cancéreuse, soit chez un malade atteint de cancer, soit chez un malade affecté de récidive d'un cancer.

Il y a des tumeurs intra-thoraciques d'un diagnostic extrêmement difficile, ce sont les kystes hydatiques flétris, solidement enkystés et qui se révèlent par une matité étendue d'une partie du thorax et quelques symptômes de pleurésie à rechute (1).

Les kystes hydatiques des médiastins dont on ne peut soupçonner la présence que quand il y a une inflammation du kyste, causent souvent la mort subite et surprennent le médecin à tous égards.

Tumeurs de la mamelle.

Tumeurs de la mamelle chez la femme.

Les *congestions* de la mamelle ont été signalées dans la première partie de ce livre. Mais il existe d'autres tuméfactions dont le diagnostic doit être fait.

Les femmes qui ont les mamelles pendantes ont quelquefois les seins douloureux et gros : c'est un *engorgement hypostatique* facile à reconnaître à ce que la mamelle, quoique tuméfiée, ne présente aucune dureté ; elle paraît seulement œdémateuse.

Des ecchymoses et des *épanchements sanguins* existent chez quelques femmes au moment des règles ; à cette lésion correspondent divers symptômes : une coloration violacée du tégument, rarement un écoulement de sang par le mamelon et quelquefois une tuméfaction circonscrite et fluctuante dans l'épaisseur du sein.

Les *abcès* de la mamelle qui ne sont pas dus à une contusion avec épanchement sanguin apparaissent d'ordinaire pendant la grossesse ou l'allaitement.

Une tumeur accompagnée de fièvre, existant sur l'aréole du mamelon, chaude, douloureuse, fluctuante depuis quelques jours et ayant

(1) *Bull. Soc. anat.*, 2e série, t. VIII, p. 17.

succédé à une excoriation du mamelon mal formé chez une nourrice qui veut allaiter malgré des gerçures du sein, est un *abcès de l'aréole*. On pourrait le confondre avec un canal galactophore dilaté, mais cette lésion est indolente et il y a autour d'un abcès une induration qui manque autour d'un conduit galactophore dilaté. Il y a des abcès profonds qui viennent se faire jour sur le mamelon, mais ce sont des abcès qui ont duré plus longtemps que les abcès de l'aréole, et il y a une induration dans le sein qui fait défaut si le mal a toujours été circonscrit au mamelon.

Un engorgement de la mamelle, uniforme, dur, chaud, tendu et douloureux, accompagné de douleurs et de fièvre, succédant à une excoriation du mamelon, un œdème assez étendu du sein qui cause la disparition du mamelon, caractérisent un *phlegmon circonscrit* de la mamelle. Quand un abcès se forme, un point voisin de l'aréole devient saillant et rouge, et l'on y trouve de la fluctuation. C'est là un abcès phlegmoneux ; cette inflammation circonscrite de la mamelle apparaît pendant la grossesse aussi bien que pendant la lactation.

Le *phlegmon diffus* de la mamelle existe quand, à la suite d'un érysipèle ou de toute autre inflammation du sein, le sein se boursoufle, la peau devient œdémateuse, et toute la mamelle augmente de volume à la manière d'une éponge qui s'imbibe (Velpeau). En même temps, il y a un état général grave comme dans tous les phlegmons diffus. Les deux seins peuvent être atteints à la fois de cette inflammation.

Il y a une *adénite mammaire* comme il y a une parotidite et une thyroïdite. L'inflammation des conduits galactophores, une excoriation du sein en sont la cause, et les défauts de soins l'entretiennent ; il en a été déjà question à propos des tuméfactions, mais il y a une inflammation chronique de la mamelle importante à bien connaître.

On reconnaît l'*adénite mammaire chronique* à son début à ce que tout le sein est douloureux et dur ; c'est ce qui a lieu dans l'engorgement laiteux dans les seins où la montée du lait est lente. Il n'y a pas encore, à proprement parler, une adénite, mais si le sein augmente de dureté, s'il est plus douloureux, si la mamelle devient immobile sur le thorax, sans qu'il y ait des signes évidents de phlegmon, l'adénite mammaire menace de suppurer. Alors le sein est dur au toucher, lobulé, on sent des noyaux indurés en plusieurs points, puis la peau rougit par places, prend une coloration violacée, ou bien des

abcès se forment et présentent les caractères d'abcès phlegmoneux ou d'abcès chroniques, suivant la rapidité de leur développement. Quelquefois on observe à la fois l'induration de la mamelle, des abcès et des fistules, c'est-à-dire les orifices des foyers purulents ouverts seuls ou incisés. Ce sont les abcès des adénites mammaires qui forment le plus souvent ces collections purulentes en bouton de chemise qu'on rencontre au mamelon.

Le *phlegmon sous-mammaire* existe d'ordinaire après des contusions du sein chez les nourrices et après des engorgements laiteux, quelquefois simplement après une inflammation de la mamelle.

Une fièvre intense, une douleur vive au sein, une saillie anormale de la mamelle qui reste mobile sur le thorax et a conservé sa souplesse (à moins qu'il n'y ait aussi une adénite mammaire), puis une fluctuation franche à la base de la mamelle, caractérisent le phlegmon sous-mammaire. On reconnaît la fluctuation en cherchant le flot à la base de la mamelle en palpant d'un côté à l'autre, ou bien en pressant la base du sein à pleine main et en pressant avec les doigts de l'autre main sur la mamelle même ; la rapidité de l'évolution du phlegmon abcédé et des signes d'inflammation antérieure indiquent encore le phlegmon sous-mammaire et le distinguent de l'abcès froid sous-mammaire.

Les *abcès froids* sous-mammaires sont reconnaissables à des signes antérieurs de lésion osseuse, à des douleurs qui précèdent la formation de l'abcès. Quand l'abcès est formé, il est sous-mammaire, et, à part le volume et la rapidité du développement, il ressemble à l'abcès chaud sous-mammaire. Les douleurs, la fièvre, sont à peine marquées, et ces signes permettent d'établir le diagnostic à défaut de faire entrer en ligne de compte l'état de la malade, car ce n'est pas exclusivement au moment de la grossesse et de la lactation qu'on les observe.

Chez les malades tuberculeuses, après des pleurésies purulentes enkystées, on voit quelquefois survenir un abcès sous-mammaire circonscrit toutefois. Les signes d'un abcès existent, mais on trouve en même temps, dans les antécédents des malades, les signes de la tuberculisation pulmonaire et de pleurésies consécutives, indiquant la nature de l'abcès. Si, en auscultant le sein, on entend un gargouille-

ment, la précision du diagnostic devient encore plus grande, et l'*abcès sous-mammaire tuberculeux* devient évident.

A. Cooper a décrit des *abcès chroniques*. Ces abcès sont dus à des adénites mammaires avortées ou à des inflammations autour des vaisseaux lymphatiques qui traversent la mamelle et sur lesquels M. Sappey a attiré l'attention. Développés au milieu de la glande mammaire ou au-dessous, mobiles avec elle, les abcès chroniques n'offrent point de fluctuation franche, à moins qu'ils ne soient un peu superficiels; mais ils sont irréguliers, indolents ou passagèrement douloureux. On pourrait les confondre avec un adénome ou un cancer. J'ai vu commettre une erreur de ce genre, mais il n'y avait pas de petits lobules comme ceux d'un adénome. Le sein était un peu douloureux et la tumeur n'était pas si dure que l'est une tumeur adénoïde. Rien ne permettait non plus de croire à un cancer; il existait des ganglions engorgés dans l'aisselle, et cela n'existe pas avec un cancer, au début surtout, chez les femmes encore jeunes. Puis un cancer d'un volume égal à celui d'un abcès chronique est toujours mieux limité et plus régulier qu'un abcès chronique. Enfin, quand le mal est superficiel, il y a de la fluctuation qui manque dans les cancers d'un volume égal. M. Laugier a conseillé de pratiquer une ponction exploratrice dans les cas douteux : s'il sort du pus séreux, un abcès chronique existe ; s'il ne s'échappe que du sang, c'est un cancer.

Des *gommes* du sein ont été observées. Ce sont des espèces d'abcès chroniques.

On les rencontre chez les femmes arrivées à l'âge moyen de la vie, et chez lesquelles croît subitement une tumeur indolente, un peu molle, et que les cataplasmes et l'iodure de potassium à l'intérieur guérissent en une ou deux semaines. L'épreuve du traitement chez une malade soupçonnée de syphilis et qui a eu le sein froissé ou contusionné permet d'établir le diagnostic.

La *pustule maligne*, l'*érythème noueux* ont été observés sur le sein ; il n'a jamais été difficile de reconnaître ces lésions.

Des produits d'apparence tuberculeuse forment des tumeurs de la mamelle. Tantôt ce sont de petites masses dures, irrégulièrement situées, peu douloureuses et qui peuvent disparaître seules ; tantôt ce sont de véritables abcès fluctuants, peu douloureux et qui ont été précédés d'indurations indolentes dans la mamelle. Quelques-uns de ces

abcès, qui contiennent en général du pus crémeux, se développent sur le périoste des côtes; leur immobilité et leur petit volume les font reconnaître à défaut d'y sentir de la fluctuation. Ce sont les sujets lymphatiques, scrofuleux et syphilitiques qui les présentent. Dans le dernier cas, ce sont des gommes suppurées.

Velpeau, Lenoir, Gerdy et M. Nélaton ont appelé ces tumeurs des tumeurs lymphatiques de la mamelle, et ont établi leur diagnostic sur la considération de la constitution du sujet et de l'absence de tous les symptômes propres aux abcès chauds, aux kystes et aux cancers du sein.

La galactocèle, ou rétention de lait dans les culs-de-sac glandulaires, cause parfois une *infiltration laiteuse* par suite de ruptures multiples. On reconnaît cette infiltration à une tuméfaction allongée, suivant un des rayons de la circonférence que représente le sein. On sent une fluctuation franche, mais les malades ne souffrent point, si ce n'est pendant l'allaitement. Il n'y a pas de rougeur de la peau, à moins que le foyer où est contenu le lait ne s'enflamme, et alors la galactocèle infiltrée est un abcès. L'ouverture des abcès de ce genre donne ordinairement lieu à une formation d'une fistule.

Ce que Dupuytren a appelé des tumeurs adipocireuses semble être une galactocèle ancienne enkystée, réduite à la partie caséeuse du lait. Il y a une galactocèle enkystée dans un conduit galactophore (Velpeau, Jobert et Forget); elle a les mêmes caractères que les dilatations des conduits laiteux, à cela près que celles-ci existent pendant la lactation, tandis que les kystes se montrent longtemps après.

Les *kystes des conduits galactophores* sont des tumeurs arrondies, fluctuantes, indolentes et qui existent dans le sein depuis fort longtemps, qu'il y ait eu ou non une ou plusieurs lactations antérieures. Le caractère d'isolement de la tumeur, sa situation au pourtour du mamelon, dont la peau est violacée, permettent facilement de reconnaître l'origine du kyste.

Certains épanchements de sang dans la mamelle peuvent s'enkyster et former un kyste sanguin (1). Ces tumeurs sont d'un diagnostic très-difficile, parce que les malades ont toujours de la propension à rapporter à un coup toutes les tumeurs du sein, et que l'antécédent traumatique est souvent douteux. Si la malade n'avait pas allaité, si

(1) Cruveilhier, *Kystes sanguins* (*Anatomie pathologique*).

le kyste indolent existait depuis longtemps et était bien limité, quel que fût son volume, si aucune induration ne l'entourait et si une ponction exploratrice avait donné issue à de la sérosité sanguinolente, le diagnostic *kyste sanguin* devrait être porté.

Il y a sous la mamelle une bourse séreuse qui peut être l'origine d'un *kyste séreux* et qu'on reconnaît à sa situation profonde sous la mamelle ou à sa base. Ce kyste est arrondi, fluctuant, indolent, et si l'on y pratique une ponction exploratrice, il sort de la sérosité claire, à moins qu'il n'y ait eu des froissements sur la tumeur, et dans ce cas alors, le liquide évacué est séro-sanguinolent.

Deux espèces de kystes sébacés existent dans la mamelle : un kyste congénital ou dermoïde et des kystes sébacés accidentels. La situation superficielle de la tumeur, son isolement et la forme sphérique sont d'excellents caractères distinctifs (voy. p. 74).

Les kystes multiloculaires de la mamelle sont d'ordinaire une transformation d'un adénome mammaire ; il en sera plus loin question.

Il y a des tumeurs érectiles du mamelon qui ne diffèrent point des tumeurs érectiles dans les autres régions.

L'*hypertrophie* de la mamelle, analogue aux hypertrophies des glandes en grappes, est une maladie de la jeunesse ; c'est une augmentation en volume et en nombre de tous les éléments de la glande. Les deux seins participent en général à l'hypertrophie. Les mamelles sont considérablement augmentées de volume, mais conservent leur mollesse caractéristique. Elles tombent et tendent à se pédiculer. Soit chagrin, soit épuisement, les malades deviennent dyspeptiques. Quelques-unes même tendent à se tuberculiser ; des troubles menstruels ne sont pas rares dans de telles conditions.

Les tumeurs adénoïdes peuvent simuler des hypertrophies mammaires. En réalité, il y a des motifs pour cela : c'est qu'elles n'en sont pas éloignées au point de vue de l'anatomie pathologique ; mais d'excellents moyens servent à établir le diagnostic. Au début, la tumeur adénoïde est toujours mieux limitée et plus dure que l'hypertrophie. Plus tard, quand le mal est volumineux, l'adénome est encore distinct de la mamelle hypertrophiée, en ce sens que l'adénome peut encore être trouvé isolé dans le sein.

Des *ossifications* des cloisons fibreuses de la mamelle ont été obser-

vées, allongées, dures, indolentes et lentement formées; elles sont facilement reconnaissables.

Il a été observé sur le mamelon des *végétations*, les unes développées sur la cicatrice de chancre ou de plaque muqueuse, les autres nées en dehors de toute ulcération. Les antécédents syphilitiques d'une part, et des éminences ramifiées constituant des masses analogues à la fleur du chou-fleur de l'autre, font reconnaître le mal. Les végétations seront diagnostiquées hypertrophiques ou syphilitiques quand les antécédents manqueront ou seront évidents (voy. p. 111).

Sous le nom de *névromes* de la mamelle, A. Cooper et Velpeau ont décrit de petites tumeurs dures, siégeant dans la mamelle, principalement du côté de l'aisselle et occasionnant des douleurs vives, lancinantes. M. Broca est porté à penser que ces nodosités sont de petits adénomes. Quoi qu'il en soit, le mal sera reconnu facilement aux caractères qui viennent d'être indiqués, et leur état stationnaire devra surtout être un motif de les diagnostiquer.

Les *lipomes* de la mamelle, qui sont situés à la base de cette glande et font une saillie plus ou moins volumineuse sous la peau, ne sont pas plus difficiles à diagnostiquer que les lipomes sous-cutanés des autres régions. Les lobes mous de la tumeur très-appréciables, l'absence de toute adhérence profonde, la lenteur du développement du mal, sont des signes univoques qui éclairent le chirurgien.

Les lipomes interstitiels, très-rares, sont d'un diagnostic plus délicat. La tumeur est molle et contraste avec la consistance fibreuse de la mamelle. Le sein, plus volumineux que celui du côté opposé, est indolent, ne cause aucune douleur; le développement du sein s'est effectué très-lentement et la santé générale n'a éprouvé aucune atteinte.

On pourrait confondre le lipome interstitiel avec un adénome et un abcès: avec la première tumeur, à cause de la différence de consistance du tissu mammaire et du lipome, et l'on prendrait alors la mamelle même pour une tumeur; avec la seconde tumeur, à cause de la fausse fluctuation du lipome. Mais on se rappellera que la consistance de la mamelle est toujours moins considérable que celle d'un adénome; enfin, que la fluctuation des abcès est toujours plus limitée qu'un lipome, et que l'abcès est tendu et plus résistant qu'un lipome.

Les *enchondromes* de la mamelle sont très-rares, et si l'on en a observé jusqu'ici, aucune observation n'a un cachet d'authenticité suffi-

sant. On a vu chez l'homme un enchondrome qui simulait une tumeur de la mamelle.

Les *adénomes* mammaires sont les plus fréquents de tous les adénomes après les adénomes ganglionnaires. Il y en a de simples et il y a des adéno-sarcomes. En parlant des tumeurs en général, j'ai déjà établi la distinction ; il ne sera ici question que du diagnostic de l'adénome mammaire simple.

Les adénomes qu'on observe sur les jeunes sujets sont des petites tumeurs arrondies, irrégulières, présentant des petits mamelons durs, indolentes, roulant dans la mamelle et offrant une différence notable de consistance entre celle du tissu mammaire et la leur. Le mal s'est développé très-lentement sans que les malades en aient conscience. La santé générale est excellente.

Les gros adénomes, ceux qu'on observe chez les femmes d'un certain âge, sont plus volumineux, moins durs; leurs bosselures sont plus grosses, mais la tumeur est encore indolente, et comme précédemment elle n'a contracté aucune adhérence avec la peau. Elle a mis un temps très-long à se développer, et il n'y a aucun retentissement sur la santé générale.

Les adénomes volumineux renferment des kystes, ce qui donne lieu à la formation de bosselures franchement fluctuantes. Ceci pourrait induire en erreur. On reconnaît la nature de ces kystes à une induration et aux bosselures dures qui l'environnent, et si la marche du mal, lente et progressive, a eu lieu sans qu'il se soit établi d'adhérences avec la peau, on ne saurait méconnaître un adénome.

Il a été quelquefois observé que les malades atteints d'adénomes éprouvaient des congestions mensuelles au moment de leurs époques, et qu'elles avaient des écoulements par le mamelon. Cela n'est pas rigoureusement vrai, car une irritation d'un conduit galactophore, quelle qu'en soit la cause, occasionne le même phénomène et peut être même accompagné d'un engorgement subinflammatoire.

Il est des petits adénomes très-anciens et dans lesquels il se forme un kyste séreux ou séro-sanguin assez volumineux pour masquer le fond de la tumeur adénoïde, et il est possible de diagnostiquer un kyste séreux simple alors qu'il s'agit d'un adénome kystique, mais on devra examiner la tumeur et chercher si elle est régulière. Dans le cas où elle ne le serait pas et où elle serait bilobée ou trilobée, le soupçon d'un adénome devrait venir à l'esprit du chirurgien, et alors

s'il cherchait bien il trouverait autour du kyste des plateaux d'induration caractéristiques (1).

Les *cancers* de la mamelle sont des cancroïdes de la peau qui ne diffèrent pas des cancroïdes en général ou des cancers intra-glandulaires. Il y a une variété de cancer de la peau appelée cancer en cuirasse.

Parmi les cancroïdes, il en est un qui ressemble à un vésicatoire et qui a été appelé pour cela par M. Nélaton cancer vésicant. On le reconnaît à la dureté de la peau et aux bourgeons durs et saignants qui la recouvrent sans indurations profondes. Ce cancer est accompagné d'engorgements ganglionnaires.

Le squirrhe de la peau, ou cancer en cuirasse, est une induration de la peau du sein donnant quelquefois à celle-ci l'aspect de péricarpe d'une orange et s'étendant au loin. La peau a perdu son élasticité et comprime la poitrine comme un lien circulaire. Il arrive quelquefois que la peau ainsi indurée présente des boutons durs qui sont de véritables petits cancers disséminés sur toute l'étendue du mal. La cachexie cancéreuse n'arrive pas vite à la suite de ce cancer, car les malades périssent étouffées et par suite de l'extension du mal aux plèvres avant que l'altération de la santé générale ait pu se produire.

Les séries de cancers fibro-plastiques et épithéliaux, outre le cancroïde, se montrent dans le sein.

Le *squirrhe*, cancer cicatrisant, est d'ordinaire une tumeur arrondie, dure, adhérente aux cloisons fibreuses de la mamelle et quelquefois à la peau peu de temps après son développement, et existe en général chez les femmes de plus de trente-cinq ans ; il s'ulcère tard, et lorsqu'il est ulcéré l'induration de la mamelle n'est pas très-considérable.

Velpeau distinguait un *squirrhe atrophique* qui est caractérisé par un noyau dur, irrégulier, duquel partent des tractus fibreux indurés qui étranglent et atrophient la glande mammaire ; il connaissait aussi un *squirrhe des conduits galactophores* qui peut-être n'est rien autre qu'une cancroïde, et s'annonce par des indurations allongées et dirigées dans le sens des conduits galactophores (2).

Les squirrhes causent tardivement des engorgements ganglionnaires; leur développement, assez rapide d'abord pendant un an, devient plus prompt. Ils s'ulcèrent finalement comme les autres can-

(1) Duguet, *Kyste séro-sanguin du sein* (*Bull. Soc. anat.*, t. VIII, 2e série, p. 218).
(2) Velpeau, *Traité des maladies du sein.*

cers ; seulement ils retentissent moins sur la santé générale que l'encéphaloïde.

Une fois que le cancer est ulcéré, il bourgeonne, son fond se creuse et laisse écouler des détritus sphacélés qui exhalent une mauvaise odeur, moins mauvaise cependant que le cancer encéphaloïde. Des douleurs lancinantes accompagnent le squirrhe à toutes ses périodes. Les squirrhes peuvent être confondus avec les engorgements chroniques du sein, mais il faut se rappeler que ces dernières lésions offrent des alternatives de mieux et de pire et que la compression a une action sur eux, ce qui n'existe pas pour le squirrhe.

Les *cancers fibro-plastiques* sont plus lents à se développer que les squirrhes et paraissent tout à fait localisés dans la mamelle. Ils se présentent sous deux formes. Dans le cancer fibro-plastique simple, il y a une tumeur lobulée, molle en certains points, dure en d'autres, et qui est indolente. Les douleurs lancinantes sont rares, mais le mal a un accroissement continu et ne tarde pas à se montrer sous la peau, avec laquelle il contracte des adhérences et finit par s'ulcérer comme les autres cancers.

Le *cancer fibro-plastique colloïde* ne peut guère être reconnu que quand il est devenu manifestement fluctuant ; il se montre alors sous forme d'un kyste à parois inégalement épaisses et reposant sur une base dure. Les choses se passent comme pour un adénome limité contenant un gros kyste, mais il y a une très-grande différence entre ces deux maladies au point de vue de la marche. Le cancer colloïde est un de ceux qui a la marche la plus rapide, tandis que l'adénome kystique a été lent à devenir ce qu'on le voit être, et les malades maigrissent vite avec un cancer colloïde.

Les *adéno-sarcomes* débutent et marchent comme les adénomes. Il existe cependant un peu plus de rapidité dans la marche, mais ce qui caractérise essentiellement cette tumeur, c'est un accroissement très-rapide et considérable pendant les six mois qui précèdent l'examen. Les femmes, dans la seconde moitié de la vie surtout, présentent cette espèce de tumeur. Les vieilles femmes toutefois peuvent porter ce cancer sans que l'accroissement en soit aussi remarquable. Lorsque ce cancer est ulcéré, il est assez commun de voir la tumeur ne pas adhérer dans une grande étendue à la peau, et les engorgements ganglionnaires peuvent manquer ; seulement la cachexie arrive néanmoins après une période de temps variable.

Ce sont les adéno-sarcomes que l'on a vus se sphacéler et tomber

en laissant à leur place une ulcération qui ne reste pas toujours cancéreuse, mais qui, après guérison, est suivie de récidive.

Les cancers *encéphaloïdes* sont des tumeurs à gros lobes d'abord libres dans la mamelle, puis ne tardant pas à lui adhérer et causant de bonne heure des engorgements ganglionnaires et des douleurs lancinantes. Le sein se tuméfie, le mamelon rentre dans la peau, et l'on sent des parties dures tout autour. Quelquefois de gros lobes de la tumeur apparaissent sous la peau, et comme ils lui adhèrent, on sent une tumeur dure si le cancer est récent, molle et faussement fluctuante si le cancer date déjà de six ou huit mois.

Ici il faut que le chirurgien soit prévenu d'une particularité. Les cancers peuvent renfermer des abcès que l'on doit ouvrir. Cela existe pour les cancers du sein comme pour les autres cancers et cancroïdes. Or, les bosselures des cancers encéphaloïdes ramollis arrivées sous la peau offrent parfois une fluctuation tellement franche que l'on fait souvent des incisions inutiles. M. Huguier avait un jour pris une bosselure pour un abcès et avait incisé. Robert, qui avait vu la malade après lui, était prévenu, et cependant il incisa devant moi au même point où une incision avait été déjà pratiquée ; il n'y avait pas de pus. Ceci est un enseignement et doit apprendre qu'il ne faut inciser les abcès dans les cancers que quand la peau est franchement décollée et quand il y a des bords durs autour du point où l'on sent la fluctuation.

Les *cancers encéphaloïdes mélaniques* ne sont pas très-fréquents dans le sein ; ils se montrent d'abord avec les caractères de l'encéphaloïde, et l'on arrive à préciser leur nature seulement à la période de ramollissement du cancer. Quand des bosselures apparaissent sous la peau, on voit par transparence la couleur noire de la matière encéphaloïde mélanique.

Quelle que soit l'espèce de cancer de la mamelle, il y a un retentissement profond sur la santé générale : l'amaigrissement, les douleurs et les insomnies, puis des généralisations plus ou moins prochaines du cancer ou au moins une propagation du mal aux parois thoraciques ou aux plèvres, et ceci plus ou moins vite.

Pendant la période d'ulcération de ces cancers, divers phénomènes doivent être diagnostiqués : ainsi la *phlegmatia alba dolens* du membre supérieur due à des compressions veineuses dans l'aisselle ou sous la clavicule ; des dépôts cancéreux dans les poumons révélés par des douleurs de côté subites, violentes, et quelquefois des crachements de

sang et les signes d'un épanchement pleurétique ; les dépôts cancéreux dans le foie annoncés par des épistaxis et de l'ictère ; enfin des dépôts dans les vertèbres révélés par des douleurs de reins et quelquefois des névralgies sciatiques intolérables.

Les récidives de cancer du sein sont reconnues à une tumeur dure, croissant rapidement, soulevant la cicatrice d'une ancienne opération et distendant la peau voisine sur laquelle, par l'effet de la compression de la peau ou des nerfs de la peau, la sensibilité disparaît. En même temps les engorgements ganglionnaires se montrent ou augmentent, et la cachexie cancéreuse suit de près le développement de la tumeur.

La rapidité des récidives des cancers du sein est dans l'ordre suivant : l'encéphaloïde, le fibro-plastique colloïde, le squirrhe, l'adénosarcome et le cancer fibro-plastique.

Des *hydatides* de la mamelle autres que la maladie kystique de Cumin Waren et A. Cooper, qui sont des adénomes kystiques, n'ont pas été rencontrées souvent ; il y a jusqu'à cinq observations à peu près incontestables ; encore peut-on se demander si ce n'est pas sous la mamelle et dans les muscles plutôt que dans la mamelle qu'elles se sont développées. L'accroissement des kystes hydatiques dans les observations connues jusqu'ici, se fait avec une plus ou moins grande rapidité ; il est quelquefois accompagné de douleurs, comme dans l'observation de Graefe (1). Malgaigne a vu une femme âgée de quarante-deux ans qui avait, à la partie externe du sein gauche, une tumeur datant de six ans, arrondie, oblongue, du volume d'un œuf de pigeon, mobile sur les parties profondes, adhérente à la peau qui avait conservé son aspect normal. Le diagnostic n'a pas été fait (2). Il en sera sans doute de même dans beaucoup de cas encore, car le frémissement hydatique ne peut être perçu. Ce ne serait que par voie d'exclusion que l'on arriverait au diagnostic.

Les *corps étrangers* observés dans le sein ont été des aiguilles ; il a été facile de reconnaître leur présence à une saillie des corps étrangers, à des douleurs que l'on provoquait en pressant sur eux. Il n'y a rien de plus spécial à dire sur cette lésion.

Certaines femmes croient quelquefois avoir une tumeur dans le

(1) *Arch. gén. de méd.*, 1828, t. XVI, p. 393.
(2) *Hydatides du sein* (*Gaz. des hôpitaux*, 1853, p. 356).

sein à cause de duretés qu'elles y sentent et de douleurs névralgiques intermittentes. L'examen scrupuleux du sein, la comparaison de la mamelle suspectée avec la mamelle du côté où les malades n'éprouvent rien, permettent au chirurgien d'affirmer que la tumeur est *imaginaire*.

Tumeurs du sein chez les enfants.

Les enfants ont quelquefois, en naissant ou plutôt du quatrième au dixième jour de la naissance, un engorgement des glandes mammaires produisant la sécrétion du lait (Nathalis Guillot). Quelquefois l'engorgement devient rouge, tendu et fluctuant; un abcès chaud se forme.

Chez les petites filles, bien avant l'âge de la puberté, on voit assez souvent une seule des mamelles prendre son accroissement normal. Ce *développement précoce* inquiète les parents; ils croient à une tumeur, et le chirurgien est consulté. On reconnaît cet état à ce que la grosseur forme une sorte de plateau régulier, arrondi, de la consistance d'une mamelle normale sans inégalité, et à ce que le mamelon se développe un peu en proportion de l'augmentation de volume de la glande.

La plupart des tumeurs qui ont été rencontrées chez l'homme avaient une origine fort ancienne, et il y a lieu de croire qu'elles auraient pu être observées dans l'enfance.

On a vu des *kystes congénitaux* sébacés sur les mamelles des enfants. Inclusion d'une portion de peau, ou hétéropie, ces kystes, bien arrondis, mous ou fluctuants, existant depuis la naissance et croissant avec l'âge, ne laissent pas le médecin dans de longues hésitations, et le diagnostic est facile.

Tumeurs du sein chez l'homme.

Les *abcès* du sein chez l'homme sont d'ordinaire des abcès hématiques, suite de violences portées sur le mamelon, ou des abcès consécutifs à des eczémas plus ou moins rebelles. Une tumeur chaude, douloureuse, tendue, fluctuante et causant de la fièvre, caractérise les abcès du sein chez l'homme, comme tous les autres abcès. L'interrogation du malade apprend quelle a été la cause de l'abcès.

Les *kystes* du sein chez l'homme sont des kystes sébacés ou des kystes sanguins que l'on reconnaît à une petite tumeur ronde, très-tendue, indolente et qui a mis un temps long à se former. Il n'y a aucun retentissement sur la santé générale. Velpeau a décrit des kystes uniloculaires du sein, fluctuants, indolents et lents à croître, dont l'origine ne lui paraissait pas démontrée et qui, ne reposant sur aucune base dure, ne fournissaient aucun sujet d'erreur. Ces kystes sont-ils des transformations d'un adénome? C'est ce qu'il est difficile de préciser.

Les *adénomes* et les *cancers* du sein chez l'homme sont reconnaissables aux signes qui caractérisent les adénomes et les cancers dans tous les points du corps. Parmi les cancers, ceux que l'on a observés jusqu'ici appartiennent à l'espèce squirrhe ou fibro-plastique. C'est dire qu'ils ont une marche relativement lente.

Quelques tumeurs de la région mammaire.

A côté des tumeurs de la mamelle, il est bon de signaler des tumeurs situées sous le muscle grand pectoral et qui simulent les tumeurs du sein, ainsi des anévrysmes de la crosse de l'aorte qui soulèvent le sein et lui communiquent des battements isochrones à ceux du pouls, et au devant duquel la mamelle se retrouve saine et avec sa consistance normale. Ainsi les adénomes sous-pectoraux, ou *hétéradénomes*, qui semblent être dans la mamelle, quoiqu'ils en soient séparés par des muscles. Ces tumeurs sont reconnues aux caractères des adénomes, et l'on précise qu'ils sont situés sous le grand pectoral si l'on fait contracter ce muscle en commandant au malade de rapprocher les épaules en avant. Lorsque la tumeur est immobilisée pendant ce mouvement, il est certain qu'elle est située sous le grand pectoral.

En 1861, Morel-Lavallée a enlevé, chez un homme de trente-cinq ans, une tumeur du sein qui était un *chondrome* sous-musculaire. Il était arrivé au diagnostic d'un fibrome ou d'un enchondrome. Voici ce qu'était cette tumeur : elle avait le volume de la tête d'un enfant, et sa forme était celle d'un sein de femme, sauf une grosse bosselure à la partie supérieure. La peau n'avait pas changé de couleur et n'était pas adhérente à la tumeur. Celle-ci était dure, très-dure et à surface unie, sauf quelques petites bosselures ; elle était indolente. Il n'y avait

point de ganglions lymphatiques engorgés ; l'état général était très-satisfaisant. En faisant contracter le muscle grand pectoral, on s'assurait que ses fibres passaient au devant de la tumeur. Morel-Lavallée même avait eu recours à l'électricité pour faire contracter les fibres du grand pectoral, et il avait vu qu'elles passaient au devant de la tumeur.

Dès la naissance le sein était volumineux, et du plus loin que pouvait se souvenir le malade la tumeur avait le volume du poing, et depuis deux mois le mal avait augmenté, disait-il.

Des kystes existaient dans cette tumeur, et plusieurs points étaient ramollis. Rien cependant à l'extérieur n'avait permis de constater leur présence (1).

Un *hématome* musculaire ancien, suite d'épanchements sanguins autour du muscle grand pectoral et entre ses fibres, a été rencontré chez une malade de quarante-deux ans. La tumeur était survenue presque immédiatement à la suite d'un coup, puis la grosseur avait peu à peu augmenté et avait acquis une dureté irrégulière. On y sentait toutefois une fluctuation profonde. La brièveté de l'observation anglaise ne permet pas d'en dire davantage, et *à posteriori* il est seulement permis de dire que l'apparition brusque du mal après un coup et la dureté inégale de la tumeur devaient solliciter le diagnostic d'épanchement sanguin (2).

Tumeurs de l'abdomen.

Tumeurs des parois abdominales.

Les tuméfactions et les tumeurs des parois abdominales sont de toutes natures. Les emphysèmes, les épanchements sanguins, les hernies, les abcès profonds des parois ont été déjà envisagés à plusieurs points de vue dans la première partie de ce livre.

Les *épanchements de sang* dans la paroi abdominale sont dus, le plus souvent, à des ruptures musculaires; c'est dans la gaîne du muscle droit antérieur de l'abdomen qu'on les rencontre le plus souvent. M. Ri-

(1) Morel-Lavallée, *Bull. Soc. de chir.*, t. II, 2e série, p. 498.

(2) Tewan, *On tumours on volontary muscles* (*British and foreign Review*, vol. XXXII, et *Lancet*, 1861, t. VI, p. 264).

chardson et M. Legouest en ont publié deux exemples remarquables (1). C'est à la suite d'un saut (car c'est toujours en sautant qu'a lieu la rupture musculaire) que la tumeur s'est montrée; celle-ci est molle, pâteuse, sans battements, irréductible, n'augmente pas par la toux et les efforts. La contraction des muscles droits est douloureuse. Dans le cas observé en Amérique, il y avait des vomissements qui ont fait croire à un étranglement herniaire. Mais dans le cas qu'a observé M. Legouest la tumeur occupait toute la longueur du trajet du muscle droit antérieur, et l'origine traumatique du mal ainsi qu'une légère ecchymose avaient promptement éclairé le chirurgien.

Les *abcès* de la paroi abdominale sont souvent l'objet de surprises, car tel abcès qui paraît superficiel a eu pour origine une lésion plus profonde. Le plus remarquable exemple peut-être est celui qui est consigné dans le livre de M. Nélaton (2), et qui avait été pris en ville pour un abcès stercoral. Six mois après des douleurs abdominales et un ballonnement du ventre, qui avaient été jugés des signes de péritonite, un abcès était apparu à quatre travers de doigt au-dessous de l'ombilic. Un médecin de la ville avait ouvert l'abcès, dont les caractères n'étaient pas douteux, et comme il était sorti du gaz, il avait cru que cet abcès était un abcès stercoral.

A propos des phlegmons, le lecteur a vu (p. 30) que lorsque la contraction des muscles de l'abdomen est possible au-dessous d'une tumeur ayant tous les attributs d'un abcès, le diagnostic n'offre aucune incertitude. Toutes les variétés d'abcès sous-cutanés seront reconnaissables à ce signe. Ce sont seulement les abcès sous-péritonéaux qui causent les vomissements et les accidents fébriles graves, et parmi les abcès sous-péritonéaux ceux qui sont dans ce cas occupent une assez grande étendue. Les abcès stercoraux, en effet, ne sont pas toujours accompagnés de symptômes graves. Les abcès qui occupent la paroi postérieure de l'abdomen sont aussi moins souvent compliqués de péritonite locale.

Quand les abcès de la paroi abdominale sont guéris, des indurations persistent assez longtemps; elles peuvent simuler d'autres lésions, mais la guérison progressive après une évacuation de pus au su du malade indique clairement la nature de l'induration.

(1) S. Richardson, *American Journal*, 1857, et *Gaz. méd.*, 1858, p. 149. — Legouest, *Gaz. des hôp.*, 1860, p. 301.

(2) *Path. chir.*, 1re édit., t. IV, p. 486.

Les *abcès stercoraux* sont des abcès nés autour d'un intestin perforé par des helminthes, ou de corps étrangers, fèces durcies, ou de corps provenant du dehors, ou par une ulcération au niveau d'un étranglement. Il en a été déjà question page 57.

Les abcès stercoraux vermineux ne sont pas très-rares chez les enfants de sept à quatorze ans. Ils ont, en général, été précédés de douleurs, de coliques ou même de quelques symptômes de l'helminthiase. C'est, en général, au niveau du cæcum et du côlon ascendant qu'on les observe ; ils offrent une fluctuation douteuse d'abord, et lorsqu'elle devient évidente la peau est rouge, violacée, œdémateuse. Il y a de la fièvre et les autres signes de l'inflammation. Ce qu'il y a de particulier dans ces abcès, c'est qu'ils ne causent pas, au moment de leur apparition, des troubles aussi graves que les abcès de la fosse iliaque ; les signes de l'entérite dominent. Quand la tumeur est apparente à l'extérieur, il y aurait, suivant plusieurs auteurs, un frémissement particulier, que l'on percevrait en appliquant la main sur la tumeur ; ce signe n'a que peu de valeur.

Les abcès stercoraux, suite de perforation intestinale chez les adultes, ont été vus principalement chez des individus qui mangent vite ou n'ont plus de dents, ou chez les aliénés qui ont avalé des corps étrangers, enfin chez des individus habituellement constipés. Ils présentent les mêmes caractères que les autres abcès stercoraux : un œdème de la paroi abdominale douloureux, puis de l'empâtement profond et de la rougeur coïncidant avec de la fièvre, et quelquefois des nausées et des vomissements ; puis la fluctuation se montre sur la peau rougie et amincie au point primitivement malade.

Quelquefois, les signes d'un abcès de la fosse iliaque ou d'un abcès profond de la paroi abdominale existent, puis le mal prend les allures d'un abcès stercoral ordinaire ; cette modification de la symptomatologie doit indiquer que l'inflammation a d'abord siégé en dehors de l'intestin.

Les abcès stercoraux qui suivent ou accompagnent l'étranglement herniaire ne diffèrent pas des abcès précédents, au moins pour ce qui est de leur apparition à l'extérieur, et leur diagnostic repose sur la connaissance d'une hernie plus ou moins compliquée existant encore ou d'une hernie étranglée opérée et réduite depuis peu (voy. HERNIES, p. 169).

Il y a des abcès à l'*ombilic* ou à son pourtour dus à une multi-

tude de causes. Ainsi, des abcès du foie qui se vident dans le tissu cellulaire sous-péritonéal et viennent paraître à la peau (P. Bérard), des abcès tuberculeux consécutifs à l'entérite tuberculeuse (Velpeau), des abcès stercoraux (Siebold, Prestat), des abcès autour de concrétions développées dans les vestiges de l'ouraque, des abcès causés par des tumeurs hydatiques suppurées du foie et même du poumon (Dupuytren). Tous ces abcès ne sont pas autres que les abcès phlegmoneux ordinaires en tant que symptômes locaux, et ce qui peut éclairer le chirurgien dans quelques cas ce sont des antécédents indiquant une lésion du foie ou des intestins.

Des *abcès par congestion*, suite de carie des côtes, se manifestent quelquefois à la partie supérieure de l'abdomen. On les reconnaît à ce qu'ils semblent plus ou moins attachés à une côte, à leur fluctuation et à leur indolence; seulement les malades ont eu des douleurs plus ou moins fortes à une époque qui a précédé le développement de la tumeur. Ces abcès sont parfois bilobés, à cause d'une bride aponévrotique qui les sépare en deux ; mais, dans ces cas, il est très-facile de sentir la fluctuation d'une bosselure à l'autre.

Des anthrax, la pustule maligne, des gommes, ont été observés sur la paroi abdominale comme partout ailleurs.

Les *kystes sébacés*, les *kystes sanguins*, les *anévrysmes des tumeurs érectiles*, peuvent exister sur la paroi abdominale aussi bien que sur toutes les autres parties du corps. Parmi les tumeurs érectiles, il en est une qui a été l'objet d'une erreur parce qu'elle était située exceptionnellement dans un muscle. « Une tumeur du volume d'une grosse orange siégeait sur la partie inférieure du muscle grand dorsal. D'une consistance non élastique, recouverte par la peau, mobile sur la tumeur, indolente et non pulsatile, cette production a été diagnostiquée un lipome; mais elle présentait une particularité singulière : dans certains mouvements du malade, la tumeur était plus saillante et plus dure. » Le mal datait de plusieurs années ; si l'on eût cherché si la tumeur était réductible on eût certainement posé le diagnostic (1).

Parmi les *tumeurs hypertrophiques* qui ont été vues sur la paroi abdominale, il en est une qui est peut-être moins rare que l'enchondrome : c'est le fibrome et le fibrome molluscum. Le *fibrome* est con-

(1) Legros Clarck, *in* A. Després, *Des tumeurs des muscles*. Paris, 1866, p. 49.

stitué par une tumeur dure, arrondie, assez lisse, mobile dans le tissu cellulaire et ne paraissant pas être liée intimement à aucune lame aponévrotique; il est indolent et a crû avec lenteur ; il n'est accompagné d'aucun symptôme indiquant un retentissement sur la santé générale. Lorsque la tumeur siége au niveau d'un anneau inguinal, on pourrait croire à une hernie épiploïque irréductible si l'on ne considérait que l'épiplocèle a un large pédicule qui manque dans le fibrome. D'ailleurs, en cas d'épiplocèle, les malades ont gardé le souvenir d'une hernie autrefois réductible.

Le *fibrome molluscum* ne diffère pas de ceux qu'on rencontre dans les autres régions, il se développe quelquefois de façon à tomber sur les cuisses.

Les *lipomes* de l'abdomen tendent à s'étaler en nappe ; on les reconnaît aux mêmes signes que tous les lipomes. Une seule lésion pourrait être confondue avec un lipome en nappe, c'est un kyste hydatique analogue à celui qui a été trouvé à une autopsie et qui s'étendait de l'épine iliaque aux fausses côtes (1). Il serait toujours aisé de faire le diagnostic différentiel en considérant la mollesse du lipome et ses lobes, toujours appréciables lorsqu'ils sont sous-cutanés.

Tous les cancers, fibro-plastiques, encéphaloïdes, cancroïdes ou squirrhes, qui peuvent exister sur la paroi abdominale ont, là comme ailleurs, leurs caractères ordinaires; on peut dire cependant qu'ils offrent une rareté relative assez grande.

Mais il y a un *cancer fibro-plastique* ou *squirrheux* qui se développe dans la cicatrice ombilicale et qui a une marche assez rapide.

La tumeur a la forme d'un champignon enfoncé dans la cicatrice ombilicale. Jusqu'ici, c'est sur des femmes encore assez grasses qu'elle a été rencontrée. Une membrane lisse comme du tissu de cicatrice recouvre la tumeur et lui adhère; elle laisse voir par transparence la tumeur, qui a une coloration violacée et noirâtre. Cette production nouvelle a la dureté caractéristique du cancer pendant la période de crudité, comme le disait Laennec. Le pédicule de la tumeur est très-difficile à limiter, et cela est naturel, car le mal a la forme d'un bouton de chemise étranglé à l'anneau ombilical.

Lorsque le cancer est ulcéré, il n'y a aucune incertitude; l'ulcération végétante, les bords durs de l'ulcère et la mauvaise odeur que

(1) *Bull. de la Soc. anat.*, t. IX, p. 501.

donnent les liquides qui s'en échappent sont tout à fait caractéristiques.

Les *hydatides des parois abdominales* sont d'un diagnostic assez difficile, cependant on peut encore arriver à les reconnaître par voie d'exclusion ; mais il faut y penser, et comme cette tumeur est rare on n'y pense pas toujours. Le frémissement hydatique n'ayant pas été trouvé sur ces tumeurs, il y a toujours du doute qu'une ponction exploratrice seule pourra soulever.

Le liquide de l'ascite distend chez quelques malades la cicatrice ombilicale, de façon à produire une tumeur conique ou semi-ovoïde transparente, fluctuante et réductible. Cette tumeur ne présente aucune cause d'erreur, et c'est souvent un signe qui, dans des cas douteux, permet de distinguer un kyste de l'ovaire uniloculaire d'une ascite.

Les *hernies ombilicales* des adultes sont des tumeurs irrégulièrement arrondies ou bilobées, réductibles ou irréductibles, donnant de l'impulsion pendant les efforts de toux ou ayant présenté ces symptômes à un moment donné. Une tumeur arrondie ou bilobée, située sous la cicatrice ombilicale, saillante pendant les efforts, sonore à la percussion, réductible avec gargouillement, aperçue après un effort violent ou après des grossesses répétées ou une grossesse pénible, est une entérocèle ombilicale.

Une petite tumeur dure, réductible avec gargouillement, est un pincement de l'intestin.

La constipation, les vomissements, le trouble de l'appétit, indiquent que les intestins sont les parties constituantes des hernies ombilicales.

Une tumeur ombilicale petite, dure, dans laquelle on sent de petits lobules durs, qui se réduit lentement et sans gargouillement, est une *épiplocèle*. Le mélange de ces symptômes avec la réduction bruyante et les antécédents de troubles digestifs font reconnaître l'entéro-épiplocèle.

C'est dans les grosses hernies ombilicales que l'on trouve le foie ; sa présence peut être soupçonnée quand on sent dans la hernie une grosse masse dure qui se réduit aussi vite que l'intestin.

L'estomac peut être seul dans une hernie ombilicale avec un peu d'épiploon, mais c'est surtout dans les hernies épigastriques de la ligne blanche qu'on le rencontre. Des coliques, des crampes, des nausées, indiquent cet état de choses. La hernie, au moment du repas, est

mate si elle est irréductible, parce que les liquides pénètrent dans la portion herniée. Lorsque la hernie est réductible, elle se réduit sans bruit.

Les hernies de l'estomac entraînent quelquefois de la dyspnée : les malades ont l'haleine courte.

Des matières fécales durcies amassées dans une hernie du côlon peuvent être une cause d'erreur, à moins que la hernie ne soit enflammée et douloureuse. En effet, on peut penser que c'est une épiplocèle ou une hernie du foie ; mais, dans ce cas, quelques cataplasmes sur la tumeur et un purgatif permettent de juger le mal.

L'étranglement dans les hernies ombilicales a une marche variable, plus lente cependant que celle de l'étranglement dans les autres hernies, surtout si le gros intestin entier n'est pas pris dans toute l'étendue de son diamètre. Les signes de l'étranglement sont ceux de tous les obstacles apportés au cours des matières : vomissements, douleurs abdominales au niveau de la hernie, ballonnement du ventre, etc., et irréductibilité de la hernie.

Mais à l'ombilic il y a des hernies graisseuses qui ont entraîné avec elles un cul-de-sac du péritoine, et qui, lorsqu'elles sont irréductibles et lorsqu'il y a une péritonite, feraient croire à un étranglement, si l'on ne prenait garde que dans la hernie graisseuse compliquée de péritonite la tumeur n'est point douloureuse et que c'est tout le ventre qui est douloureux ; que les hernies graisseuses ont un pédicule étroit, ce qui n'existe point dans les hernies ombilicales intestinales. Quand il y a des doutes, néanmoins, il est sage d'opérer comme s'il y avait un étranglement herniaire.

Il n'y a pas toujours moyen de diagnostiquer à l'avance si une hernie est ou non pourvue d'un sac péritonéal, et comme il y a des hernies pourvues de sacs qui sont sèches, il est toujours indiqué, lorsqu'on opère, vu l'insuffisance du diagnostic précis, d'inciser avec précaution les enveloppes de la hernie.

Ce qui vient d'être dit des hernies ombilicales s'applique aux *hernies de la ligne blanche*, intestinales ou graisseuses ; seulement ces hernies sont en général plus petites.

L'éventration au niveau de la ligne blanche s'étend quelquefois de l'ombilic au pubis ; il en a été question à propos des hernies en général. On la reconnaît en faisant coucher les malades et en leur commandant de se relever : pendant la contraction des muscles droits,

on voit, au milieu d'eux, une tumeur longitudinale formée par la saillie des intestins.

C'est pour les éventrations ou hernies *ventrales* que les généralités sur les hernies s'appliquent le mieux (voy. p. 167). Ces hernies peuvent être pourvues de sac, mais elles en manquent lorsque la hernie se produit sous la cicatrice d'une plaie pénétrante de l'abdomen. Les hernies qui ont lieu près de la région du foie pourraient être prises pour des tumeurs du foie, un abcès chronique du foie (Horner) ou un kyste hydatique de cet organe. Un abcès chronique pourtant est précédé d'antécédents de dysenterie ou de plaie du foie; un kyste hydatique forme une saillie toujours plus considérable qu'une hernie, il n'est pas facilement réductible, est tendu, et présente très-souvent du frémissement hydatique.

Tumeurs de la région ombilicale chez les enfants.

Les enfants sont exposés à présenter un vice de conformation de l'abdomen, en vertu duquel la paroi abdominale ne se referme pas, et par suite de ce vice de conformation les viscères restent en partie au dehors de l'abdomen, enveloppés par le péritoine et un peu de gélatine de Warthon. Moreau fils a vu même un enfant naître avec une perforation de l'abdomen et une hernie des viscères, lesquels depuis quelque temps baignaient dans le liquide amniotique.

Lorsque les intestins n'ont point rompu leur mince enveloppe, la tumeur se présente avec un volume variable, elle occupe la place de l'ombilic. Une masse d'intestins, et le foie souvent, peuvent être distingués dans la hernie à travers la mince enveloppe qui les recouvre. Quelquefois la tumeur est réductible, le plus souvent elle est irréductible. Cette *exomphale* ou *hépatomphale* est reconnue à première vue et le contenu de la hernie peut être déterminé avec la plus grande précision. Une péritonite qui entraîne la mort complique presque tout de suite cette hernie; elle est d'autant plus imminente que la tumeur est plus volumineuse.

Il existe à la naissance, chez les enfants bien conformés, une *hernie* qui est presque *congénitale;* elle se produit dans un cul-de-sac qui persiste dans le cordon. Quand la portion cutanée du cordon ombilical est un peu longue, si après la ligature il y a, pendant que l'enfant crie, une sorte d'érection du cordon, une hernie n'est point méconnaissable. Mais on a vu aussi que les hernies existaient dans le cordon,

même au delà des limites de la peau : des accoucheurs ont pu lier ainsi un bout d'anse intestinale. Il faut être bien prévenu de la possibilité de cet accident, et pour ne point le subir il faut se méfier toutes les fois que le cordon est cylindrique, gros, au lieu de présenter l'aspect spiroïde qu'il a normalement. On cherche alors si quelque chose se réduit en pressant sur ce point; une réduction avec gargouillement lève tous les doutes.

Les *hernies ombilicales accidentelles* des enfants sont des hernies qui se produisent dans un cul-de-sac qui est le rudiment de la disposition précédente, et que les efforts et les cris transforment en un véritable sac herniaire. Une saillie de l'ombilic, une tumeur molle réductible avec bruit, plus tendue, plus grosse et saillante comme un doigt de gant quand les enfants crient, annoncent une hernie ombilicale intestinale; il n'y a pas encore, en effet, d'épiploon bien développé, capable d'entrer dans un sac herniaire à l'âge où ces hernies se manifestent.

Des *fongosités* s'élèvent quelquefois sur l'ombilic des enfants. Ce sont des bourgeons charnus, hypertrophiés, rouges, mollasses, saignant assez facilement, et qui laissent écouler du pus en assez grande abondance, ce qui occasionne un érythème de la peau au voisinage de l'ombilic. L'inspection du mal, son siége et l'absence de toute induration au pourtour ne permettent pas de confondre cette lésion avec un cancer.

Tumeurs intra-abdominales.

Les tumeurs intra-abdominales sont extrêmement nombreuses, de nature différente et occupent des points divers; leur diagnostic, quelquefois très-facile, est, dans la plupart des cas, extrêmement difficile.

On trouvera, au chapitre TUMÉFACTION, le diagnostic des phlegmons de l'abdomen et celui des hématocèles rétro-utérines, le météorisme, la tympanite, les emphysèmes, les hydropisies et l'ascite.

On a découvert dans les viscères des tumeurs érectiles, mais ces lésions sont toujours peu étendues et l'on n'a pas eu encore l'occasion de les diagnostiquer sur le vivant.

Il y a un mode d'exploration de la cavité abdominale qu'il faut avoir présent à l'esprit. Lorsque, après avoir fait coucher les malades sur le dos et les avoir fait relever à demi, on constate que les muscles

abdominaux se contractent librement au devant de la tumeur, il est certain que le mal occupe la cavité abdominale. Alors, pour bien examiner les caractères de la tumeur, il faut faire placer sous le malade deux oreillers de façon que la tête et la partie supérieure du tronc soient élevées ; en même temps on fait fléchir les deux cuisses du malade sur le bassin ; de cette manière les muscles de l'abdomen sont relâchés. Il faut, d'ailleurs, insister pour que le malade ne se contracte point, et pour cela on lui recommande de tenir la bouche ouverte.

Quand la tumeur descend dans le petit bassin et quand elle existe chez une femme, il est avantageux de placer le siége des malades sur le bord du lit, les jambes étant maintenues par des aides, et l'on a ainsi une plus grande facilité pour combiner le palper abdominal avec le toucher vaginal. Il ne faut pas oublier que, pour bien constater les signes caractéristiques d'un mal, la première condition est de n'être point gêné.

Quand une ascite complique une tumeur abdominale, on peut reconnaître la tumeur, mais on en précise rarement les caractères. Il est donc sage de remettre son diagnostic absolu au moment où une paracentèse aura été faite. Quand il y a peu de liquide dans le péritoine, et lorsque la tumeur siége dans les hypochondres, on peut, en examinant le malade assis, se mettre en garde contre les erreurs qu'entraîne l'ascite peu développée, qui complique le mal principal.

Tumeurs du foie.

Les *abcès* du foie qui ne font point de saillie à l'extérieur peuvent rarement être soupçonnés ; cependant, à la suite d'un coup porté sur l'hypochondre droit, s'il survient de l'ictère, puis des douleurs persistantes et une tuméfaction du foie reconnue par la percussion, un abcès du foie peut être diagnostiqué. On a vu à la Société anatomique deux cas d'abcès du foie suite de contusion. Les abcès consécutifs aux dysenteries et aux hépatites sont reconnaissables à l'un de ces deux antécédents : il y a des douleurs dans la région du foie, avec augmentation de volume de la glande. De l'amaigrissement, de la faiblesse, de l'inappétence, quelquefois des sueurs nocturnes, des frissons erratiques et de la fièvre rémittente, annoncent en dehors de toute tumeur

évidente un abcès du foie chez un individu qui a eu une hépatite ou une contusion du foie.

Quand l'abcès tend à s'ouvrir à l'extérieur, c'est-à-dire quand des adhérences se sont établies, on sent une tumeur fluctuante sous les fausses côtes ou en arrière, au-dessus du rein, à peu près à la place où les abcès périnéphrétiques tendent à se faire jour. On précise qu'il s'agit d'un abcès du foie en étudiant les antécédents du malade, c'est-à-dire la marche du mal et les accidents qui ont précédé.

Certains *kystes hydatiques du foie abcédés* se montrent comme les abcès phlegmoneux ou hépatiques du foie; seulement il y a dans la marche du mal, même au moment de la suppuration, une très-grande différence; car la tumeur hydatique bien enkystée ne produit guère d'autre retentissement sur la santé générale qu'un ictère, et souvent l'abcès est trouvé menaçant de s'ouvrir à l'extérieur sans que les malades aient eu une fièvre forte et de vives douleurs.

Les *gommes du foie* ne donnent pas lieu à la présence d'une tumeur extérieure appréciable, et sans la connaissance d'antécédents syphilitiques, sans l'ictère et l'ascite, elles passeraient souvent inaperçues.

La *cholécystite* aiguë et chronique, que J. L. Petit connaissait bien, est une inflammation de la vésicule biliaire consécutive à l'oblitération du canal cholédoque et à l'irritation de ce réservoir par des calculs.

La cholécystite est précédée de douleurs dans l'hypochondre, de coliques hépatiques et d'ictère; quelquefois même il y a des douleurs gastralgiques réflexes. Puis une tumeur se développe rapidement, et siége sous le rebord des cartilages costaux; sur le côté et au-dessus de l'ombilic, la tumeur est globuleuse, tendue, fluctuante, un peu douloureuse à une forte pression. Il faut savoir que cette tumeur peut disparaître et se vider dans l'intestin par les voies naturelles, ainsi que le remarque J. L. Petit. Ce qui caractérise le mieux cette maladie, c'est son développement assez brusque, en huit ou quinze jours, après une colique hépatique. Tout le diagnostic est là; en effet, la seule maladie que l'on pourrait confondre avec une tumeur si rapidement formée serait un abcès; mais celui-ci est accompagné, en général, d'un état grave, et même, avec une grosse tumeur, les malades atteints de cholécystite ont une assez bonne apparence. Une malade à qui fut ouvert avec le caustique une grosse tumeur de ce

genre paraissait en très-bon état et n'avait pas de fièvre. Comme les autres malades du même genre que l'on a vues, la tumeur fut vidée, et des calculs biliaires ont été expulsés, une fistule a persisté (1). C'est chez les femmes, en vertu de leur prédisposition aux calculs biliaires, que la cholécystite est ordinairement observée.

La vésicule biliaire distendue par des calculs forme quelquefois une petite tumeur appréciable par le palper ; mais comme cette lésion ne cause pas de douleurs, elle passe presque toujours inaperçue.

Les *kystes* séreux du foie sont tellement rares, que quand on observe un kyste du foie douteux, il est toujours rationnel de soupçonner un kyste hydatique. Il est certain cependant qu'il y a des kystes séreux. Howkins parle d'un kyste énorme du foie composé d'une enveloppe fibreuse et contenant des fongosités.

Sur un enfant qui a vécu deux jours, on a vu une tumeur du foie causée par un épanchement de sang dans le foie formant un véritable *kyste sanguin*. L'enfant portait deux ecchymoses superficielles à la région du foie; son ventre était très-volumineux, et une matité absolue s'étendait depuis le foie jusqu'à la région de la fosse iliaque. L'enfant est mort au bout de deux jours (2).

Le *cancer du foie* est très-rarement primitif, et suit d'ordinaire le cancer de l'estomac ou du rein. Quelle que soit son origine, lorsque le cancer est disséminé dans le foie, cet organe est simplement augmenté de volume, et les signes de la cachexie cancéreuse existent. Quand il n'y a que des noyaux cancéreux, on les constate assez facilement par le palper abdominal, à des duretés qui existent sur le bord antérieur du foie qui déborde les côtes.

Il y a un cancer de la vésicule biliaire qui est reconnaissable à une tumeur dure située sur le bord du foie, au-dessous des côtes. Cette tumeur est arrondie, et n'est accompagnée, en général, d'aucune autre induration. Pendant les premiers temps de son existence, elle peut passer inaperçue. Quand on constate la tumeur, on ne peut guère en juger la nature que par la rapidité de la marche du mal. Mais quand le cancer a adhéré aux intestins, et en particulier au côlon, quand il s'y est ouvert, il y a des hémorrhagies intestinales et des troubles

(1) M. Drouineau a envoyé à la Société de chirurgie une observation de tumeur du foie qui est une cholécystite contenant des calculs (*Bull. de la Soc. de chir.* t. IX, 1re série, p. 501).

(2) *Bull. de la Soc. anat.*, t. VII, 2e série, p. 447.

digestifs qui font soupçonner un cancer du foie ou des intestins; la cachexie cancéreuse, du reste, s'établit à ce moment, et l'ictère est très-prononcé.

Les *kystes hydatiques* du foie, qui forment une tumeur à l'extérieur, soit à l'hypogastre ou l'hypochondre, soit à la région lombaire, sont reconnus aux signes suivants : il y a une tumeur dont le développement a été assez lent et insensible; si les malades accusent une durée de un ou deux mois, cela signifie seulement que c'est depuis peu qu'ils ont constaté leur tumeur; la tumeur est globuleuse, tendue, molle pourtant, fluctuante et élastique, et par la percussion l'on y perçoit un bruit de frémissement; ce bruit, dit frémissement hydatique, peut manquer, et c'est surtout dans le cas où il a déjà été fait une ponction dans la tumeur, ou bien dans le cas où le kyste a été enflammé, qu'on le voit manquer.

Les anciens kystes hydatiques, ceux qui ont été enflammés et qui se réduisent à une poche à parois crétacées ou osseuses, forment des tumeurs dures, globuleuses, et qui, lorsqu'elles tombent sous l'observation du chirurgien, sont très-reconnaissables à ces signes qu'elles existent depuis très-longtemps, qu'elles sont dures, et que les malades ont conservé le souvenir d'une diminution de volume de la tumeur (1).

Un kyste hydatique suppuré menaçant de s'ouvrir à l'extérieur se comporte comme un abcès; il en a été question plus haut.

Le rejet d'hydatides avec les crachats, avec les selles, coïncidant avec une tumeur ancienne de la région du foie, est le symptôme unique sur lequel, dans quelques cas, le diagnostic de kyste hydatique du foie peut être établi.

A défaut d'avoir des éléments de certitude, on peut faire une ponction exploratrice avec un trocart très-fin; mais à l'hypogastre il faut faire cette ponction quand les malades sont à jeun, et ne ponctionner que sur le point le plus mat de la tumeur. (Voy. KYSTES HYDATIQUES, p. 155.)

Tumeurs de la rate.

Les tumeurs de la rate sont des hypertrophies simples, des hypertrophies lymphatiques (lymphomes, dégénérescence amyloïde de la rate) et des kystes de la rate; le cancer même y a été observé. Il est

(1) Carrière, *De la tumeur hydatique alvéolaire*, thèse. Paris, 1868.

vrai que les analyses anatomiques laissent quelques doutes ; cependant, comme on a trouvé un cancer primitif dans les ganglions, il peut y en avoir dans la rate. La propagation des cancers à la rate n'est d'ailleurs pas douteuse.

Les *hypertrophies* de la rate, lorsque l'organe n'a pas dépassé les côtes, sont reconnues par la percussion. Lorsque l'on trouve une matité dans l'hypochondre gauche large de plus de 7 centimètres, haute de plus de 5, on peut dire que la rate est augmentée de volume. (Pour bien pratiquer cette exploration, il faut faire coucher les malades sur le côté et leur faire placer le bras gauche sur la tête.) Quand la rate est plus volumineuse, elle déborde dans le flanc, et l'on sent en ce point comme un gâteau allongé, dur et mobile dans la cavité abdominale ; il n'est pas rare que le foie soit gros en même temps. Les fièvres intermittentes ou une leucémie dans les antécédents des malades conduisent forcément au diagnostic à l'exclusion d'un cancer.

Les petits *kystes de la rate* sont peu appréciables, et le plus gros qui ait été observé jusqu'ici a été pris pour un kyste de l'ovaire. Pour arriver au diagnostic, il faudrait interroger les malades et rechercher si leur mal n'a pas débuté par le flanc plutôt que par la fosse iliaque ; encore serait-ce là une probabilité plutôt qu'une certitude. L'hydronéphrose simulerait, dans ce cas, le kyste de la rate.

Tumeurs du pancréas.

Des kystes et des cancers ont été vus dans le pancréas. Parmi les kystes, il faut distinguer les kystes uniloculaires et les kystes multiloculaires ; mais, pour les nécessités du diagnostic, en présence de difficultés très-grandes pour reconnaître la tumeur pancréatique, on peut spécifier seulement qu'il y a kyste ou cancer.

Les kystes du pancréas forment une tumeur arrondie, globuleuse, située sur la ligne médiane ; on y sent quelquefois une fluctuation franche, et rarement des bosselures sont appréciables, ce qui serait un bon caractère. On voit quelquefois la tumeur être soulevée par des battements isochrones avec ceux du pouls. Par la percussion, on perçoit au devant de la tumeur de la sonorité et un bruit hydraérique dû à l'estomac. Dans les faits de kystes sanguins observés jusqu'ici, les malades faisaient remonter à un coup l'origine de leur mal. Des troubles diges-

tifs, de la dyspepsie et des selles graisseuses éclairent le chirurgien et le mettent souvent sur la voie du diagnostic.

Quand la tumeur est très-volumineuse, il y a une compression exercée sur les parties voisines; l'ascite et l'œdème sont quelquefois considérables; enfin, comme le kyste est fixe au-dessous ou plutôt en arrière de l'estomac, le diaphragme est remonté, le cœur bat plus haut que normalement, et les malades ont de la dyspnée (1).

En présence de tous ces symptômes, le soupçon d'un kyste du foie est encore admissible; mais si l'on considère l'altération de la santé et les selles graisseuses, il est possible d'éliminer le diagnostic d'un kyste du foie.

Le *cancer* du pancréas primitif est rare, et son début et sa marche échappent à l'analyse; lorsque le mal est déjà avancé, il cause de l'ascite et des troubles digestifs, au nombre desquels il faut mettre en première ligne la dyspepsie, les vomissements et les selles graisseuses. Quand ces trois signes ont existé pendant quelque temps, quand on voit le malade maigrir et avoir des hémorrhagies intestinales, ou quand le liquide de l'ascite est coloré par du sang, toutes les probabilités sont en faveur d'un cancer du pancréas, surtout si du côté du foie, de la rate et de l'estomac il n'y a pas de tumeur. Néanmoins, le diagnostic est des plus difficiles. La marche du cancer n'est pas très-rapide, et elle semble tout à fait analogue à celle des adénosarcomes des glandes salivaires.

Quand il n'y a pas d'ascite, on sent à l'épigastre une tumeur dure, lobulée, et qui est parfois soulevée par des battements isochrones avec ceux du pouls. Mais ce signe n'est pas propre au cancer du pancréas; il existe aussi pour les autres tumeurs de cet organe. Enfin J. Franck a signalé le ptyalisme comme propre au cancer du pancréas.

Tumeurs du rein.

Les abcès du rein, la pyélonéphrite, les calculs du rein, sont des maladies dites médicales et qui ne sont point appréciables à l'extérieur sous forme de tumeur, à moins qu'il ne survienne un phlegmon périnéphrétique.

(1) Th. Anger, Le Dentu, *Kyste du pancréas* (*Bullet. de la Soc. anat.*, t. X, 2e série, p. 192 et 197.)

Le rein est le siége de *kystes* multiples qui donnent à l'organe un gros volume : on peut alors sentir la tumeur par le palper abdominal. Les petits kystes urinaires du rein ne sont pas dans le même cas.

C'est surtout chez les enfants qu'on observe ces kystes multiples ; ils tiennent alors à un vice de développement. Les kystes multiples qu'on observe chez les adultes coïncident avec des inflammations antérieures du rein et des calculs rénaux. Il est extrêmement difficile de diagnostiquer ces kystes rénaux, d'abord parce que le plus souvent il n'y a pas de douleurs, pas de gêne, pas de troubles fonctionnels qui appellent l'attention sur eux, ensuite parce que s'ils étaient observés par hasard, on les pourrait confondre inévitablement avec une hydronéphrose ou une dilatation du bassinet, aussi indolente que le sont les kystes multiples des reins.

Il y a des kystes du rein à contenu *gélatineux*, analogues aux kystes des ovaires. Ces lésions ont été rangées parmi les cancers, quoique jamais on n'ait vu des métastases et des cachexies cancéreuses évidentes chez les malades qui les portaient. Aussi, par analogie, serait-on autorisé à voir là une hypertrophie ou adénome du rein. Il y a eu, à la Société anatomique, un certain nombre de ces kystes ; ils n'avaient pas été soupçonnés pendant la vie, et si les malades avaient les deux reins pris, ils étaient morts d'une sorte d'urémie lente plutôt que de la cachexie cancéreuse. Quand une tumeur de ce genre existe, rien ne la révèle à l'extérieur, même quand elle a le volume d'une tête de fœtus, parce qu'elle est molle, se laisse déprimer, et que la situation ne permet pas d'explorer comme on veut cet organe.

L'*hydronéphrose* est quelquefois précédée de coliques néphrétiques et de maladie calculeuse du rein, mais d'autres fois la tumeur apparaît subitement sans que les malades aient conservé d'autres souvenirs que ceux de douleurs de rein. L'hydronéphrose double même, jusqu'à ce que toute expulsion d'urine soit empêchée, ne cause pas d'accidents graves.

Les grosses hydronéphroses, du volume d'une tête d'enfant même, sont compatibles avec une bonne santé générale. J'ai vu, dans le service de M. Cazalis, à la Salpêtrière, un de ces kystes chez une femme morte de pneumonie. La tumeur, pendant la vie, était ronde, globuleuse, tendue, mais fluctuante, et occupait exactement la région du flanc gauche. La fosse iliaque de ce côté était libre. La tumeur jouis-

sait d'une certaine mobilité. A ces signes, il était impossible de croire à un kyste de l'ovaire. Comme le développement de cette tumeur remontait à de très-longues années, et comme elle était régulière, sans bosselures appréciables, il était naturel de repousser toute idée de cancer. Quand la tumeur est encore plus volumineuse que celle dont il vient d'être question, quand elle descend dans la fosse iliaque, il est possible de la prendre pour un kyste ovarique, ainsi que cela est arrivé (1). Mais si l'on recherche comment le mal a débuté, si l'on apprend qu'il existait dans le flanc avant d'arriver dans la fosse iliaque, il est possible de préciser le diagnostic.

Certains *kystes du rein* sont des hydronéphroses qui peu à peu détruisent le tissu du rein par compression, et la substance corticale finit même par former la paroi du kyste. En deux années, le kyste peut avoir détruit le rein. Les mêmes signes que ceux de l'hydronéphrose feront reconnaître ces gros kystes uniloculaires du rein.

A côté de l'hydronéphrose, il est juste de citer cette tumeur singulière dont parle Boyer (2). La *dilatation d'un uretère* formant, dans la fosse iliaque gauche, une tumeur du volume d'une boule à jouer, et qui présentait des alternatives d'augmentation et de diminution, et s'accompagnait de troubles dans la miction. On avait cru à un kyste de l'ovaire et l'on avait appliqué des pommades fondantes qui étaient restées sans effet.

Il est très-rare que le *cancer du rein* soit assez développé pour former une tumeur à l'extérieur. Cette maladie est soupçonnée quand on voit des hématuries et quand les sujets présentent un amaigrissement rapide sans qu'il y ait d'autres symptômes caractéristiques.

Les *kystes hydatiques* du rein ont été bien plus souvent observés par les médecins que par les chirurgiens. Ce n'est guère que quand il y a une très-grosse tumeur que l'on peut avoir une certitude. Les kystes hydatiques du rein qui sont volumineux et proéminent en avant causent une tumeur qui ressemble à l'hydronéphrose. Je ne parle pas de la pyélite chronique, car celle-ci a présenté à un moment les caractères d'une inflammation, et cet antécédent est très-significatif. A droite, le kyste du rein ressemble à un kyste hydatique du foie, où l'on trouve aussi le frémissement hydatique caractéristique. A moins que le mal ne se prolonge dans la fosse iliaque, l'incertitude est complète.

(1) Béhier, *Bull. Académie de médecine*, séance du 25 juin 1867.
(2) Boyer, *Malad. chir.*, t. VIII, p. 554.

Une observation présentée à la Société anatomique montre toutes les incertitudes qui environnent ce diagnostic (1). Voici quels étaient les symptômes, outre un état général grave : une tumeur volumineuse, dure, mate à la percussion, s'étendait dans la région lombaire droite ; le malade n'avait jamais eu d'ictère ni de douleurs de rein, et rendait peu d'urine.

Comme toutes les tumeurs hydatiques, les kystes hydatiques du rein s'enflamment en raison de leurs connexités avec les organes voisins ; de là des communications accidentelles avec l'intestin et même le poumon. On voit quelquefois des *hydatides* rejetées avec les crachats et avec les matières fécales. Mais ce sont là des exceptions ; il est plus ordinaire que le kyste s'ouvre du côté de la vessie, et l'expulsion d'hydatides avec l'urine devient un signe pathognomonique. Il est vrai de dire que ce phénomène se présente quelquefois à la suite de douleurs de rein et d'un état fébrile sans qu'il y ait de tumeur appréciable à l'extérieur.

Le *rein mobile* constitue une tumeur qu'il faut savoir diagnostiquer. Une indolence complète, l'absence de tous signes de malaises et de douleurs coïncidant avec une tumeur abdominale oblongue du volume du poing à peu près, une sensibilité un peu marquée du ventre à l'endroit de la tumeur quand il y a eu une marche forcée, tels sont les caractères du rein mobile ; enfin, en explorant la région rénale d'un côté, on la sent vide, et c'est un éclaircissement de plus.

Tumeurs du péritoine.

L'*hydropisie enkystée* du péritoine est une expression pathologique comprenant tous les kystes du péritoine uniloculaire. Ceux-ci sont très-divers ; ce sont tantôt des kystes formés par des adhérences péritonéales, après une péritonite chronique ou aiguë. Autour des épanchements sanguins du péritoine, il se forme quelquefois aussi un kyste. Ces tumeurs, plus ou moins arrondies, fixes ou peu mobiles dans la cavité abdominale, sont reconnues quelquefois à une fluctuation franche, à une matité complète si la tumeur est située dans les flancs, et à une submatité si la tumeur est au devant des intestins. De plus, la

(1) *Bull. Soc. anat.*, 1865, t. X, 2e série, p. 57.

connaissance des antécédents du malade, d'une contusion de l'abdomen, d'une péritonite simple ou tuberculeuse, éclairerait encore le diagnostic. Les kystes de l'épiploon constituent encore une hydropisie enkystée du péritoine ; leur diagnostic offre une très-grande difficulté, mais ils ont au moins un caractère qui empêche de les confondre avec l'ascite et les kystes de l'ovaire. La tumeur est située juste sur la ligne médiane, et la matité reste toujours en ce point, quelle que soit la position que l'on fasse prendre aux malades, puis la tumeur est pour ainsi dire accolée à la paroi abdominale, qu'elle double, et ce ne sont point là les caractères de l'ascite. Au-dessus du pubis, on trouve quelquefois de la sonorité. Les kystes de l'ovaire donnent une matité beaucoup plus complète que les kystes de l'épiploon, et ils acquièrent un volume beaucoup plus considérable que les hydropisies enkystées de l'épiploon.

Il y a des *kystes du péritoine multiloculaires* développés sur des points isolés du péritoine et qui, par leur nombre et leur développement, arrivent à faire croire à un kyste de l'ovaire. Jusqu'ici, il y a eu des méprises de ce genre ; dans les cas de kystes multiples du péritoine, Bauchet et M. Maisonneuve ont fait de ces erreurs que rien ne pouvait prévenir. Mais ces faits peuvent aujourd'hui servir d'enseignement. Le volume du ventre des malades opérées par ces chirurgiens avait acquis en peu de temps un volume énorme, et celles-ci n'avaient pas remarqué que leur tumeur se fût développée d'abord dans une fosse iliaque.

Le *cancer primitif du péritoine* n'est pas très-fréquent, et c'est l'épiploon qui paraît en être le siége de prédilection. Chose remarquable, les sujets encore jeunes en sont assez souvent atteints. Chez eux comme chez les gens plus âgés, il n'est pas rare que le cancer ne se révèle par aucun symptôme caractéristique autre que de l'œdème des extrémités et une matité dans la cavité abdominale.

Quand le cancer existe depuis peu de temps, les malades n'éprouvent aucun trouble, ni de la digestion, ni de la respiration. En palpant l'abdomen, on trouve quelquefois un plateau dur, sur lequel on perçoit une matité relative. Dans plusieurs observations, on a constaté qu'il y avait un épanchement ascitique assez considérable. Si, à ce moment, on fait une ponction, on arrive alors à sentir une tumeur plus ou moins dure et qui est un peu mobile. Dans un cas de tumeur cancéreuse de l'abdomen, Nélaton a trouvé du frottement péritonéal.

Quand le cancer est très-volumineux, il offre quelquefois des points fluctuants à côté de points durs, et la gêne de la respiration et de la circulation devient très-marquée; il y a de l'anasarque, quelquefois des signes d'œdème pulmonaire. Enfin, dans certaines conditions, les malades présentent les signes évidents de la cachexie cancéreuse.

Les cancers du péritoine ont une marche très-rapide, et cette évolution précipitée du mal est sans contredit, avec l'amaigrissement des malades, le signe le plus précieux du cancer du péritoine (1).

Lorsque le cancer est développé dans le petit bassin, les incertitudes sont encore beaucoup plus grandes que quand la tumeur est située dans l'épiploon, et la rapidité de la marche seule peut éclairer le diagnostic. Il a été observé, à l'hôpital des Enfants, un cas de tumeur fibro-plastique du péritoine dans le flanc qui simulait un kyste de l'ovaire et qui n'a pas été reconnu sur le vivant. La consistance de la tumeur, son développement très-rapide cependant pourraient faire soupçonner le cancer, surtout si l'on remarquait le prompt dépérissement de la santé et l'apparition brusque d'une ascite. Mais chez les enfants en particulier, où la péritonite tuberculeuse cause si souvent l'ascite et même des tumeurs du petit bassin, on devrait se mettre en garde contre une erreur possible, et il faudrait rechercher si l'enfant n'offre pas les attributs de la cachexie tuberculeuse.

Aux articles Tuméfaction et Tumeurs, il a été question (p. 18 et 29) des hématocèles enkystées des pelvipéritonites.

Tumeurs du mésentère.

Le mésentère est le siége de tumeurs ganglionnaires et de cancers. Chez les enfants, ce qu'on a appelé le carreau est une altération des ganglions mésentériques. Cette maladie est caractérisée par le ballonnement du ventre et des signes de tuberculisation générale. Chez les adultes, des ganglions engorgés de la même façon ont été observés, mais ce sont là des maladies du ressort de la médecine, car les tumeurs ne sont pas appréciables à l'extérieur, et c'est bien plus un ensemble des troubles fonctionnels qui appelle l'attention que les tumeurs mésentériques toujours peu grosses.

Le *cancer du mésentère* est aussi dans le même cas, et il est assez

(1) Voy. *Bull. Soc. anat.*, 2e série, t. VII, p. 74; t. IX, p. 308; t. XI, p. 413.

rare qu'il forme une tumeur assez considérable pour être apprécié. A priori, une tumeur située au milieu de la région abdominale et mobile devrait faire soupçonner que le mal siége sur l'intestin ou le mésentère, et par voie d'exclusion on se rattacherait à la dernière alternative, s'il n'y avait aucun trouble digestif, pas de signes de lésions rénales, et si l'on trouvait la rate et les deux reins à leur place.

Tumeurs des intestins.

Les *tumeurs stercorales* sont révélées par l'existence d'une tumeur de l'abdomen, dure, lobulée (fluctuante même lorsque des matières liquides sont accumulées au-dessus de matières dures), un peu mobiles dans l'abdomen, susceptibles d'être déformées par la pression.

Il est un signe qui rend quelquefois très-difficile le diagnostic : ce sont les vomissements et les douleurs du ventre qui pourraient faire croire à un étranglement, mais à cet antécédent que la constipation existe depuis plusieurs jours, l'attention est tout de suite éveillée et l'on explore l'abdomen. S'il y a du ballonnement du ventre, on donne un purgatif qui juge la question.

Une fièvre typhoïde dans les antécédents des malades, une constipation habituelle, sont des signes rationnels qui conduisent quelquefois au diagnostic.

Divers signes accessoires peuvent éclairer le chirurgien : ce sont des douleurs ou des accidents causés par la tumeur, qui exerce sur les parties voisines une compression. Ainsi des convulsions chez les enfants (Andral), une névralgie sciatique (Piorry), une névralgie du testicule (Ducos), l'œdème des membres inférieurs, une périty phlite (Dupuytren). En cas de doute, des purgatifs, des cataplasmes sur le ventre, viendraient éclairer le diagnostic.

L'absence de cachexie et d'hémorrhagies intestinales devrait éloigner l'idée d'un cancer intestinal.

Les engouements herniaires, dans les grosses hernies irréductibles et dans les rectocèles, sont des tumeurs stercorales qu'on reconnaît à leur dureté et à la facilité de leur déformation par la pression.

Le *cancer des intestins*, suivant son siége, produit plus ou moins vite les selles sanguines et une tumeur appréciable à l'extérieur ; comme le cancer de l'estomac, il passe inaperçu dans la première période de son évolution.

Lorsqu'un cancer de l'intestin forme une tumeur appréciable par le palper abdominal, cette tumeur est petite, du volume du poing au plus; elle est dure, mobile, indolente; aucune pression ne la déforme. Les malades maigrissent, perdent l'appétit et les forces; ils ont des alternatives de diarrhée et de constipation. Lorsqu'il y a une diarrhée chronique et des selles sanguines et quand la cachexie cancéreuse est établie, il n'y a pas d'incertitude possible. Lorsque le mal existe chez un adulte de quarante à quarante-cinq ans, toutes les probabilités sont en faveur d'un cancer.

Les *corps étrangers* du tube digestif forment à l'extérieur des tumeurs appréciables. En parlant des abcès stercoraux, on a vu que des corps étrangers, après avoir développé une inflammation de l'intestin, une péritonite circonscrite, sortent avec le pus d'un abcès stercoral. On ne reconnaît guère ces corps qu'à la période de suppuration de l'abcès stercoral.

Un fait extrêmement curieux a été communiqué à la Société de chirurgie (1) : un malade présentant des signes d'étranglement interne et de péritonite portait en outre une tumeur dans le flanc gauche, au niveau de la région colique gauche. La tumeur était dure et douloureuse à la pression. De plus, le patient avouait qu'il s'était introduit dans le rectum des pièces d'argent dans un sachet de toile. Le cathétérisme de l'anus n'avait pas permis de reconnaître la présence d'un corps étranger; tout devait donc porter à croire que le corps avait remonté. A l'autopsie, on a trouvé un étui du poids de 650 grammes qui était arrêté dans le côlon transverse.

Tumeurs des trompes et des ovaires.

Les petites tumeurs développées dans les trompes ne sont pas reconnues dans la grande majorité des cas et, sauf certains faits d'abcès tuberculeux des trompes, on ne reconnaît pas ces lésions. J'ai vu pour ma part un kyste du volume d'un gros œuf dans la trompe et qui n'avait pas été diagnostiqué. Des faits assez nombreux de ce genre ont été présentés à la Société anatomique, et il est constant que s'ils sont appréciables de quelque côté, c'est par le toucher vaginal.

Lorsque le kyste est très-volumineux, on le prend inévitablement

(1) Th. de Closmadeuc, *Bull. Soc. de chir.*, 2e série, t. II, p. 309.

pour un kyste de l'ovaire, et comme il est uniloculaire, on le vide le plus souvent par une ponction sans se douter de son siége précis.

Les kystes de l'ovaire sont uniloculaires ou multiloculaires, et parmi les kystes uniloculaires il en est qui offrent une loge énorme et sont accompagnés d'une grappe de petits kystes attachés à une de leurs parois.

Les *kystes uniloculaires* se reconnaissent à une tumeur régulièrement globuleuse, tendue, lisse, mate à la percussion, assez peu fluctuante, à moins que le kyste ne soit très-volumineux. Quand la tumeur est très-grosse, elle se rapproche de la ligne médiane; le ventre est sonore à la percussion, à l'hypogastre et dans les flancs, et cela existe, quelle que soit la position donnée à la malade, ce qui n'a point lieu dans les cas d'ascites, où le liquide se déplace et où la matité change de siége (Nélaton). L'utérus est à sa place ou un peu incliné à droite ou à gauche, et il est possible que la conception s'y effectue.

Les kystes uniloculaires sont susceptibles de s'enflammer, et ils causent alors des douleurs sourdes dans le ventre et quelquefois des vomissements incoercibles en même temps qu'une suppression des selles. Les malades, dans ce cas, ont peu de ballonnement du ventre et peu de fièvre, ce qui, joint à l'existence d'une tumeur ancienne dans le ventre, sert à distinguer la lésion de l'étranglement interne et de la péritonite.

Les *kystes multiloculaires* forment une tumeur irrégulière, fluctuante en certains points, dure en d'autres. Quand le contenu du kyste est gélatineux, les bosselures sont petites ; elles offrent une assez grand dureté, et c'est ce que M. Chassaignac a exprimé en disant que ces bosselures donnent la sensation de galets. On sent quelquefois ces bosselures à la fois par le palper abdominal et le toucher vaginal. Il est assez ordinaire qu'il y ait une ascite en même temps que le kyste ovarique. Lorsque le kyste s'est développé du côté du petit bassin, l'utérus peut être déplacé et être en latéro-version ; la vessie elle-même se déplace. Quand la tumeur a contracté des adhérences avec les parties profondes, il se peut qu'il y ait de l'œdème des extrémités. Mais c'est quand le liquide est gélatineux, quand la tumeur offre un contenu demi-solide qu'on observe le plus souvent cet œdème, et il coïncide souvent avec un amaigrissement considérable.

Quand il y a une légère ascite, on arrive assez bien à sentir un kyste en déprimant le liquide de l'ascite. S'il y a des doutes, une paracen

tèse vidant le liquide ascitique, la tumeur devient appréciable et peut être reconnue aux signes qui viennent d'être indiqués.

Tous les kystes de l'ovaire peuvent se développer à tous les âges, et ont un développement lent. Les kystes uniloculaires se développent quelquefois assez vite; les kystes à contenu gélatineux ont une marche plus rapide. Lorsqu'un kyste a été déjà ponctionné, il n'y a pour ainsi dire pas de diagnostic à porter, puisque du liquide a été extrait d'une tumeur abdominale reconnue un kyste ovarique (1).

(1) Cependant, il est des méprises possibles, et voici un exemple d'une erreur où je suis tombé : Une malade de trente-deux ans était entrée à l'hôpital de la Pitié pour une tumeur de l'abdomen, qui avait été ponctionnée quatorze fois par Velpeau, MM. Gosselin et Richet. Velpeau avait même pratiqué trois fois des injections iodées. Les trois chirurgiens avaient reconnu qu'il s'agissait d'un kyste de l'ovaire. Seulement, après la dernière ponction, M. Richet ayant senti une masse dure dans le flanc droit après la sortie du liquide, avait jugé qu'il y avait des poches secondaires dans le kyste. Lorsque j'ai vu la malade, j'ai trouvé une tumeur énorme de l'abdomen ovoïde présentant un flot évident, proéminente en avant, et permettant de trouver de la sonorité dans le flanc gauche, quelle que fût la position donnée à la malade. Il y avait une légère saillie de la cicatrice ombilicale et une hernie dont le contenu rentrait en partie dans l'abdomen. Cette hernie ne présentait point de sonorité à la percussion et paraissait être une entéro-épiplocèle irréductible. Le diagnostic porté par mes prédécesseurs surtout, la forme du ventre, la sonorité dans les flancs, m'avaient imposé le diagnostic d'un kyste de l'ovaire; seulement, comme la cicatrice ombilicale était distendue par du liquide, je pensais qu'il y avait un peu d'ascite avec le kyste de l'ovaire. Une ponction a été suivie de péritonite, et à l'autopsie, j'ai trouvé qu'il y avait un kyste de l'ovaire multiloculaire à petites loges, gros comme une tête d'enfant dans la fosseil aque droite (c'était ce qu'avait senti M. Richet après la dernière ponction). Une des loges du kyste était couverte de fongosités mollasses, de nature cancéreuse, et qui formaient un champignon gros comme le poing. La hernie était un kyste à plusieurs loges, une hernie déshabitée ou hydrocèle herniaire, sans communication avec le péritoine. Des adhérences multiples unissaient le kyste de l'ovaire aux intestins, à l'épiploon et à l'utérus. La tumeur de l'abdomen était une ascite.

Il résulte de cette autopsie qu'il s'agissait d'une ascite symptomatique d'une dégénérescence d'un ancien kyste de l'ovaire qui s'était substituée à un kyste ovarique. Sans doute les premières injections iodées avaient été faites dans le kyste ou au moins dans une de ses loges, et c'est plus tard que des adhérences multipliées se sont formées et ont causé l'hydrocèle herniaire en même temps que paraissait l'ascite.

Certes, éloigné de l'idée d'un kyste de l'ovaire précisé par des opérateurs antérieurs, j'eusse d'abord, à l'exemple de Velpeau, que j'ai vu agir de la sorte, ponctionné dans la cicatrice ombilicale pour évacuer préalablement le liquide de l'ascite que je croyais peu abondant, l'évacuation de la totalité du liquide m'eût éclairé. La hernie toutefois était une complication des plus propres à induire en erreur. En effet, du moment où il n'y avait pas une tension exagérée de la hernie, et où l'on ne pouvait pas sentir le flot de l'abdomen au sac herniaire et réciproquement, il fallait rejeter la pensée d'une simple ascite.

Ce fait servira d'enseignement pour le diagnostic dans des cas semblables.

Depuis que l'opération de l'ovariotomie a été remise en honneur, il est devenu très-important de préciser si la tumeur présente des adhérences avec les viscères et la paroi abdominale. Jusqu'ici l'expérience a appris que c'est avec l'épiploon et la paroi abdominale que les adhérences s'établissent le plus facilement. Il n'y a pas de moyen certain de reconnaître les adhérences avec l'épiploon. Il est jusqu'à un certain point possible de reconnaître les adhérences avec la paroi abdominale en cherchant à imprimer des mouvements au kyste et à la paroi abdominale. S'il y a quelques mouvements, les adhérences sont douteuses; enfin la courte durée du mal peut à la rigueur faire supposer que les adhérences sont peu nombreuses. Le souvenir de coliques ressenties à plusieurs reprises par les malades pourrait encore autoriser à penser qu'il y a eu des péritonites partielles et production de fausses membranes susceptibles de s'organiser.

Lorsque l'on fait une ponction d'un des gros kystes, si les malades éprouvent des tiraillements dans l'abdomen pendant que la tumeur se vide, il est probable qu'il y a des adhérences.

Les *kystes hydatiques* des ovaires ressemblent en tous points aux kystes multiloculaires. Il ne serait possible de les reconnaître que s'il y avait du frémissement hydatique.

Les *kystes pileux* des ovaires présentent les mêmes signes que les kystes uniloculaires, et ce qu'il y a à dire de particulier à leur égard, c'est qu'ils existent peut-être à la naissance et qu'on les a observés chez des femmes jeunes quand une hydropisie s'est formée dans le kyste.

Il est quelquefois difficile de distinguer un kyste ovarique d'une grossesse, et surtout d'une grossesse extra-utérine pendant les cinq premiers mois. Cependant l'examen au spéculum permet de reconnaître :

1° Que dans la grossesse le col est généralement en arrière, qu'il est violacé et oblitéré par un bouchon muqueux.

2° Que dans la grossesse extra-utérine il a son aspect normal et que la sonde utérine pénètre dans la cavité du col et du corps.

3° Que dans les kystes ovariques le col peut être congestionné, mais qu'il n'est pas oblitéré et qu'on peut y introduire la sonde utérine.

Le toucher rectal indique que l'utérus est libre sur un des côtés de la tumeur dans le cas où il y a un kyste de l'ovaire ou une grossesse extra-utérine.

Enfin, quand, par l'auscultation, on entend le bruit redoublé du

cœur du fœtus, il est certain qu'il n'y a pas de kyste de l'ovaire.

Si une grossesse avait lieu dans un utérus double, on sentirait, sur les côtés de l'utérus, une tumeur qu'on pourrait prendre pour l'utérus, l'autre tumeur étant considérée comme un kyste. Mais la tumeur aurait la consistance de l'utérus gravide, puis au sixième mois de l'existence de la tumeur on entendrait les bruits du cœur du fœtus, on trouverait le ballottement, et il y aurait d'ailleurs tous les autres signes de grossesse.

Les kystes hydatiques développés entre l'utérus et la vessie ne peuvent être distingués des kystes ovariques que par la ponction.

Le *cancer primitif* de l'ovaire est encore aujourd'hui mal étudié, et on l'a rencontré ordinairement uni à des kystes multiples. Ce sont les cas de ce genre qui s'accompagnent d'amaigrissement, de dépérissement, d'ascite et d'œdèmes. La cachexie cancéreuse franche est rarement la compagne de ce cancer, parce que la mort arrive par le fait de l'accroissement de la tumeur avant que la métastase ait pu se produire. Le diagnostic de la maladie cancéreuse des ovaires ne repose donc, on le voit, que sur des probabilités.

Tumeurs de l'abdomen en rapport avec une grossesse.

Toutes les fois qu'il y a chez une femme jeune, sur la ligne médiane, une tumeur indolente, globuleuse, et qui existe depuis une suppression des règles, quand en même temps les seins ont grossi, il faut toujours soupçonner une grossesse et rechercher les autres signes propres à la parturition. A partir du cinquième mois, les battements redoublés du cœur du fœtus sont le signe pathognomonique de la grossesse. S'ils n'existent pas, il y a des signes d'avortement prochain, car il est exceptionnel qu'une femme garde un produit de conception mort dans l'utérus pendant longtemps.

L'*hydropisie de l'amnios* est une tumeur de l'utérus ayant, dans les cinq derniers mois de la grossesse, un volume supérieur à un utérus dans les conditions normales de la grossesse pour une durée égale. La tumeur a la forme d'un utérus au terme de la grossesse. On trouve quelquefois de la fluctuation franche, et les mouvements du fœtus sont moins souvent perçus par la mère. Mais c'est seulement au volume de l'utérus et à la fluctuation que l'on peut reconnaître l'hydramnios. On ne saurait confondre cet état avec une ascite, car la

tumeur reste fixe, et il y a de la sonorité dans les flancs et à l'épigastre. S'il y avait un peu d'ascite, ce qui est assez fréquent, la sonorité dans les flancs pourrait manquer, mais alors, en déprimant la paroi abdominale, on arriverait sur la tumeur utérine. Ce qui, joint à des signes de grossesse, éclaire le diagnostic. Un kyste de l'ovaire n'est jamais situé exactement sur la ligne médiane, et d'ailleurs les signes de la grossesse sont là pour indiquer qu'il ne s'agit pas d'un simple kyste ovarique, et la forme ovoïde de la tumeur tout à fait caractéristique doit faire repousser la pensée d'un kyste ovarique. Des pertes d'eau de temps en temps, sans autre marque d'avortement, serviraient encore à établir le diagnostic.

On reconnaît la *grossesse extra-utérine* aux signes rationnels de la grossesse : suppression des règles, sécrétion de lait, troubles digestifs, etc., et vers le cinquième mois, aux bruits du cœur du fœtus et à ses mouvements. En même temps, on constate que l'utérus est vide par la combinaison des touchers vaginal et rectal et du palper abdominal et même par le cathétérisme utérin.

Au cinquième mois, on sent, sur les parties latérales de l'utérus, une tumeur irrégulière, peu ou pas fluctuante, au travers de laquelle on distingue les diverses parties du fœtus en même temps que l'on constate l'état de vacuité de l'utérus, à moins qu'il n'y ait une grossesse normale utérine à côté de la grossesse extra-utérine.

Du septième au neuvième mois, les malades sentent les mouvements actifs du fœtus. L'utérus est le siége de douleurs semblables à celles de l'accouchement. Ces souvenirs sont bons à consulter quand la tumeur intra-utérine est définitivement enkystée et quand le fœtus est mort. Il arrive même qu'à des intervalles irréguliers on constate de nouveau des phénomènes de travail plus ou moins évidents, et ceci est encore bon à noter, car il est peu d'autres signes qui soient capables de faire reconnaître une grossesse extra-utérine enkystée d'un kyste multiloculaire de l'ovaire ou des corps fibreux de l'utérus.

La grossesse intra-utérine enkystée forme une tumeur irrégulière, dure, sur laquelle on sent des bosselures inégalement dures. La tumeur existe depuis plusieurs années, et elle est toujours restée stationnaire depuis une époque que les malades croyaient être une époque d'accouchement normal, puisqu'elle aurait été précédée des signes de la grossesse. Quelquefois on sent, par le toucher vaginal, une tumeur sur les côtés de l'utérus et qui paraît être un corps fibreux ; mais en

examinant bien par le toucher vaginal et rectal, on arrive facilement à distinguer des points très-durs à côté de points plus mous, et cela peut servir d'éclaircissement si l'on y joint la recherche et la découverte d'antécédents se rapportant à une fausse grossesse.

Les *fausses grossesses* ou môles présentent les symptômes réguliers de la grossesse normale, avec cette différence qu'au cinquième mois les bruits du cœur du fœtus manquent sans qu'il y ait chez la mère des symptômes de la mort du fœtus, tels que bâillements légers, contractions utérines et douleurs de reins ; du reste des menaces répétées d'accouchement doivent en général éveiller les soupçons.

Tumeurs de l'utérus appréciables du côté de la paroi abdominale antérieure.

Il y a des abcès de l'utérus qui sont peu volumineux et ne sont appréciables que par le toucher vaginal. Mais il existe des abcès tuberculeux de l'utérus. Voici en quelques mots la relation d'un fait envoyé de Naples à la Société anatomique :

Chez une malade lymphatique n'ayant jamais eu d'enfant, qui perdait en blanc et avait des douleurs utérines, l'utérus a été trouvé volumineux, saillant au-dessus du pubis comme au cinquième mois d'une grossesse. Cet organe était régulièrement globuleux et un peu douloureux au toucher; le col était tuméfié. Le docteur Guzzo, remarquant qu'il n'y avait aucune inégalité sur le col, pas de dureté, pas de douleurs lancinantes, et constatant qu'il y avait des engorgements ganglionnaires multiples au cou et aux aines, a diagnostiqué un engorgement scrofuleux du col. L'utérus, par la suite, s'était encore développé, et il coulait du sang et du pus par le col. On ne pouvait toutefois sentir de la fluctuation sur l'utérus à cause de la distension de l'organe et de sa tension (1).

Les *hématomes* de l'utérus, les hématomes placentaires, forment une tumeur de l'utérus qui existe peu de temps après un accouchement, et qui sont accompagnés de pertes utérines graves et rebelles. C'est,

(1) *Bull. Soc. anat.*, 1847, p. 33. — Voyez aussi Brouardel, *De la tuberculisation des organes génitaux de la femme*, thèse de Paris, 1865.

on le voit, les signes des polypes utérins. Rien de plus naturel en effet, puisque, dans les deux cas, le mal est le même, à cela près que dans les premières conditions il est la suite d'un accouchement. Seulement l'utérus un peu volumineux peut être senti par le palper abdominal. On pourrait être induit en erreur par une grossesse nouvelle, et il faut la supposer lorsqu'il y a eu des rapports sexuels depuis l'accouchement; du reste la question ne tarde pas à être jugée. Il y a une fausse couche, ou les hémorrhagies s'arrêtent, s'il y a grossesse.

L'*hydrométrie*, maladie extrêmement rare, forme une tumeur à la région hypogastrique, tumeur qui n'est pas en général très-volumineuse et qui est accompagnée d'une suppression des règles. Il n'y a pas de moyen certain de reconnaître cet état et de le distinguer de corps fibreux de l'utérus s'il y a, à des époques intermittentes, des écoulements séreux mêlés à des caillots. Cependant les hémorrhagies des corps fibreux ne contiennent que du sang. Les abcès tuberculeux et les tubercules de l'utérus augmentent le volume de l'utérus et donnent lieu à des écoulements de pus mêlé à des grumeaux blanchâtres; en même temps la santé générale s'altère, et il y a des signes de tuberculisation pulmonaire. Ceci posé, on peut donc dire que quand une malade jouit d'une assez belle santé, quand elle n'a pas de pertes abondantes et quand son utérus est volumineux et régulier pourtant, une hydrométrie est probable. Il y aurait un moyen simple de s'en assurer : ce serait d'introduire la sonde utérine dans le corps de l'utérus, et si, après qu'on aurait retiré la sonde, il s'écoulait du liquide séro-purulent ou séro-sanguin, le diagnostic serait certain. Il faudrait, avant de pratiquer cette exploration, avoir la certitude que la grossesse n'existe pas.

La *physométrie* est une accumulation de gaz dans l'utérus, distendant cet organe et simulant une grossesse. La sonorité d'une tumeur située sur la ligne médiane faisant éprouver quelques coliques aux malades, et l'absence de tout autre signe de grossesse, permettent de reconnaître la physométrie dans le cas où elle viendrait à être observée de nouveau; on voit parfois des gaz sortir du col utérin.

Un *épanchement de sang* dans l'utérus, qui n'est autre qu'une rétention des menstrues chez les femmes qui ont un rétrécissement des orifices du col, simule assez bien les corps fibreux de l'utérus. En effet, de temps en temps le sang force l'obstacle et s'écoule au dehors de façon à faire croire qu'il y a une hémorrhagie. Ces épanchements

disparaissent seuls et sont susceptibles de faire penser qu'il s'agit d'un corps fibreux résorbé. J'ai observé un fait de ce genre à l'hôpital de Lourcine, et j'ai jugé qu'il s'agissait d'une rétention du sang dans l'utérus, parce que cet organe était régulièrement globuleux et que le col était hypertrophié et douloureux, et surtout parce que les crises douloureuses avaient lieu d'une manière presque continue. Il y a une rétention du sang dans une trompe, ce qui cause une tumeur du bassin, qu'on peut prendre pour un kyste de l'ovaire. Ce sont ces tumeurs seules qui peuvent disparaître et faire croire à des guérisons surnaturelles de kystes de l'ovaire ou de corps fibreux sous l'influence de traitements locaux ou généraux.

Les atrésies des voies génitales de la femme causent aussi une rétention du sang dans les trompes, l'utérus et même dans le vagin. On sent une tumeur globuleuse, fluctuante, à l'hypogastre, et les malades disent n'avoir point leurs règles. Chez les jeunes filles, le diagnostic offre quelquefois de sérieuses difficultés, et ce n'est que par l'exploration des voies génitales qu'on arrive au diagnostic lorsqu'on voit l'hymen imperforé ou une tumeur vaginale. Le toucher rectal, qui indiquerait une tumeur à la place de l'utérus, serait un signe suffisant, surtout si les malades disaient que tous les mois elles éprouvent des douleurs abdominales, que leur ventre gonfle (1), et qu'elles ont un état fébrile, lequel se rapporte à une pelvipéritonite subaiguë.

Les gros *corps fibreux* de l'utérus qui font saillie dans l'abdomen ne sont pas toujours facilement reconnaissables : ce sont les corps fibreux sous-péritonéaux, dont quelques-uns même ont été trouvés liés à l'utérus par un pédicule extrêmement grêle. Au chapitre des tumeurs fibreuses, il a été question des caractères généraux de ces tumeurs ; je ne parlerai ici que des corps fibreux volumineux appréciables par le palper abdominal.

Les gros corps fibreux de l'utérus forment une tumeur qui est généralement située sur la ligne médiane, qui est ronde ou ovoïde, quelquefois même multilobée, lorsque plusieurs corps fibreux existent et sont accolés les uns aux autres. La tumeur n'est point mobile lorsqu'elle est enclavée en partie dans le petit bassin ; elle est au contraire mobile si elle s'est développée davantage dans l'abdomen. Quelquefois un petit corps fibreux accolé au principal est très-mobile sous la pa-

(1) Voy. A. Puech, *De l'atrésie des voies génitales de la femme*. Paris, 1864.

roi abdominale. Il n'y a pas d'ascite en général avec les corps fibreux, et ceux-ci restent quelquefois stationnaires après avoir acquis le volume d'une tête de fœtus. Il est assez commun que l'utérus soit déplacé par la tumeur et se place en rétroversion ou en antéversion. Il est rare qu'il y ait eu autrefois des métrorrhagies et des douleurs comparables à celles de l'enfantement. Les femmes ne sont point en mauvais état; elles peuvent avoir conservé leur embonpoint. Quelques-unes cependant sont pâles et accusent des règles abondantes. Les gros corps fibreux de l'utérus ont été souvent pris pour des kystes de l'ovaire, et quand l'incertitude est complète, on pourrait pratiquer une ponction avec un trocart capillaire. Mais en principe, une tumeur *régulière*, *dure*, développée sur la ligne médiane, qui existe depuis plusieurs années, doit toujours faire soupçonner un corps fibreux de l'utérus.

Les gros corps fibreux, comme ceux d'un moyen volume, peuvent se ramollir, être le point de départ d'un abcès. Dans ces conditions, on voit apparaître tous les signes d'un phlegmon de la fosse iliaque et d'un abcès sur les côtés d'une tumeur ancienne. Après la ménopause, ces tumeurs restent stationnaires.

Tumeurs anévrysmales, abcès par congestion et hydatides de l'abdomen.

Les abcès par congestion et les anévrysmes de l'aorte abdominale ou du tronc cœliaque donnent naissance à des tumeurs qui, situées en dehors du péritoine, proéminent néanmoins dans la cavité abdominale. Les unes et les autres, malgré un volume assez considérable, peuvent passer longtemps inaperçues.

Les *abcès par congestion*, lorsqu'ils n'ont pas un volume considérable, sont difficiles à sentir sur les côtés de la colonne vertébrale en raison de leur mollesse et du peu de différence de consistance qu'ils offrent avec les autres organes. C'est bien plutôt par les signes rationnels qu'on les diagnostique. Ainsi, quand une gibbosité existe à la région dorsale ou lombaire chez un enfant qui dépérit, on peut deviner qu'il y a des abcès par congestion. Mais quand les abcès deviennent très-volumineux et quand ils occupent la fosse iliaque, on sent une tumeur fluctuante, indolente à la pression et offrant un certain degré de réductibilité, ce qui, joint aux autres signes du mal vertébral de

Pott, éclaire le diagnostic. Il ne faut pas compter trouver des troubles fonctionnels du côté des mouvements, qui soient capables d'éclairer, car s'ils existent ils sont plutôt la conséquence de la compression de la moelle par l'écrasement des vertèbres que la compression des nerfs dans l'abdomen due aux abcès.

Les *anévrysmes* de l'abdomen sont des anévrysmes de l'aorte du tronc cœliaque, ou des petites artères, telles que les coronaires stomachiques et les artères mésentériques.

Quel que soit le siége de la tumeur, pourvu qu'elle ait acquis un volume appréciable, on retrouve les signes caractéristiques des anévrysmes : battements isochrones avec ceux du pouls, bruit de souffle et expansion franche de la tumeur sans que les malades présentent des symptômes généraux graves. Rien ne simule ces lésions, pas même les tumeurs du pancréas et du mésentère, qui présentent parfois un mouvement de soulèvement isochrone avec le pouls.

A l'épigastre, la tumeur offre une particularité : ce sont des troubles digestifs après l'ingestion des aliments, une sensation incommode de battements et même des vomissements. Quelques malades cependant ont de la boulimie et d'autres phénomènes nerveux.

A la région ombilicale, certains anévrysmes peuvent être pris, lorsqu'ils sont peu volumineux, pour le battement épigastrique décrit comme un phénomène nerveux, ou pour une dilatation de l'aorte. Ceci existe chez les femmes nerveuses ou chez les individus avancés en âge ou goutteux, dont les artères sont athéromateuses. Mais quand la tumeur est volumineuse, on retrouve les caractères propres aux anévrysmes, qui ne permettent aucune incertitude. Le bruit de souffle, l'expansion, sont des signes caractéristiques, et en plaçant convenablement le malade, les cuisses fléchies et la tête élevée, on peut explorer à fond la cavité abdominale et se bien rendre compte de toutes les particularités de l'anévrysme.

Les *tumeurs hydatiques* du bassin peuvent être senties par le palper abdominal dans la fosse iliaque. Chez la femme, il y a tous les signes d'un kyste multiloculaire de l'ovaire ; chez l'homme, on sent une tumeur d'un volume variable, arrondie, un peu mobile, fluctuante, et sur laquelle, une fois au moins, Rayer a senti le frémissement hydatique. Dans ce cas, dit l'observation du docteur Brun, l'auscultation et la percussion combinées faisaient entendre un bruit analogue à ce-

lui du tambourin (1). Comme vérification du diagnostic, il s'est trouvé que, peu de jours après l'examen, le malade a rendu des hydatides par les selles, ce qui a coïncidé avec une diminution considérable de la tumeur. (Voyez plus haut KYSTES DE L'OVAIRE.)

Tumeurs formées par la distension de l'estomac et des réservoirs biliaire et urinaire.

Diverses erreurs ont été commises pour des dilatations de l'estomac et de la vésicule biliaire, dont il a été question à l'article TUMEURS DU FOIE et à l'article HERNIE (p. 175 et 287). On a pu méconnaître une distension de la vessie par l'urine.

La *dilatation de l'estomac* est simple ou accompagne un rétrécissement du pylore. Dans ce dernier cas, la maladie est reconnaissable à des signes antérieurs de tumeur et de rétrécissement pyloriques.

Le fait de la dilatation de l'estomac constitue une tuméfaction de l'abdomen commençant par l'hypogastre, molle, donnant à la percussion un bruit hydraérique, et sur laquelle on trouve de la matité, dont le summum est au bas de la région ombilicale. Il y a d'ailleurs de la sonorité dans les flancs. La matité se déplace quand on fait changer les malades de position. Un vomissement, une débâcle intestinale font diminuer la tumeur, et l'ingestion de boissons augmente en même temps qu'elle fait reparaître la matité. Ces variations des attributs de la tumeur et la matité dans les flancs empêchent de songer à une ascite. Le lecteur verra comment on peut éviter de confondre l'estomac dilaté avec une vessie pleine d'urine.

La *rétention d'urine* dans la vessie cause une tumeur située sur la ligne médiane, donnant une matité absolue, un peu douloureuse à la pression, globuleuse ou un peu allongée transversalement, tendue, à moins que la vessie ne soit en partie relâchée et que ses fibres ne soient paralysées. On sent une fluctuation manifeste, et en introduisant le doigt dans le vagin chez la femme et dans le rectum chez l'homme, on arrive à sentir le flot de la paroi abdominale au bas-fond de la vessie, qui est très-saillant dans le petit bassin. Ajoutez à cela que le malade n'a pas uriné depuis longtemps ou qu'il existe un ré-

(1) Voy. Davaine, *Traité des entozoaires*, p. 522.

trécissement qui ne permet pas l'écoulement régulier de l'urine. On ne saurait confondre la distension de la vessie avec une ascite, si l'on tient compte de ce que la matité ne se déplace point, quelle que soit la position donnée aux malades. L'estomac distendu diffère de cette tumeur par le siége de la matité, car dans la rétention d'urine il n'y a pas de sonorité au-dessus du pubis. Lorsqu'il y a des sueurs abondantes, des envies de vomir, des épreintes et les autres signes de la rétention d'urine, il est impossible de méconnaître la maladie.

Il y a un seul cas où le diagnostic entre la rétention d'urine et l'ascite est impossible : c'est lorsqu'elles existent sur le fœtus, dans le sein de la mère et sont une cause de dystocie. En suivant le cordon, on arrive bien sur une tumeur fluctuante de l'abdomen, mais une lus grande précision de diagnostic est impossible.

Tumeurs de la région lombaire.

Sans compter toutes les tumeurs de la peau, les molluscums, les anthrax, etc., sans compter les gibbosités du mal de Pott, ni les lipomes, ni les abcès par congestion, il y a, à la région lombaire, diverses tumeurs d'un diagnostic difficile : les kystes hydatiques du foie et du rein qui soulèvent la paroi abdominale postérieure, les abcès périnéphrétiques, les tumeurs érectiles et les kystes hydatiques des muscles.

Quand un *kyste du foie* fait saillie à la région lombaire, il a en général un volume considérable, et en palpant avec persévérance la région du foie, on arrive à sentir le kyste à la fois en avant et en arrière, et si l'on trouve du frémissement hydatique, le diagnostic est fait. Quand la tumeur est enflammée, il y a eu de l'ictère, et le mal existe depuis assez longtemps pour faire rejeter l'idée d'un abcès périnéphrétique. Dans ce dernier cas, du reste, presque toujours il y a eu des accidents inflammatoires.

Les *kystes du rein* ne peuvent guère être diagnostiqués que par voie d'exclusion. L'hydronéphrose seule est plus facile à reconnaître, parce qu'on la sent en avant et en arrière et qu'elle ne s'accompagne d'aucun trouble des fonctions des organes voisins.

Les *abcès périnéphrétiques* succèdent à un état général fébrile, souvent à des accès de coliques néphrétiques ou à une pyélonéphrite qui a été révélée par des troubles de l'urine (voy. chapitre Ier, p. 27).

Les *tumeurs érectiles* profondes de la région lombaire manquent de plusieurs signes des tumeurs érectiles, seulement il en est un qui existe généralement et a une très-grande valeur : c'est la réductibilité sous une pression lente ; il faut toujours rechercher avec soin ce symptôme.

La *hernie lombaire* (J. L. Petit) existe sur le bord externe de la masse des muscles sacro-lombaires. Au-dessus de la crête iliaque, elle présente les caractères des autres hernies : la réductibilité avec ou sans bruit, l'impulsion pendant les efforts de toux, puis les coliques ; quand la tumeur est réduite, on sent au-dessous de la peau un anneau aponévrotique.

Les *hystes hydatiques* des masses musculaires forment des tumeurs arrondies, tendues et un peu dures, siégeant dans l'épaisseur des muscles. Si l'on fait contracter ces muscles, la tumeur semble s'enfoncer dans les tissus. Le mal existe depuis une année ou deux ; il est indolent. Ces tumeurs offrent très-souvent le frémissement hydatique dans toute sa pureté.

Lorsque ces kystes hydatiques sont enflammés, on peut les prendre pour des abcès froids, car avant de se montrer sous forme d'abcès, le kyste a été douloureux, et ceci se rapporte assez bien aux signes des abcès froids. Mais on se rappellera que les douleurs de l'abcès froid le précèdent d'assez loin, six mois en moyenne, et les douleurs du kyste hydatique sont suivies assez rapidement de la suppuration. En même temps, il y a quelquefois un signe contradictoire : c'est l'existence d'une tumeur avant l'apparition des douleurs. Une ponction exploratrice lèverait les doutes s'il en restait encore.

Tumeurs du petit bassin.

Les tumeurs et tuméfactions du petit bassin sont des hématocèles, des phlegmons et des abcès, des kystes, des fibromes, des enchondromes, des lipomes, des cancers, des kystes hydatiques, des calculs et des corps étrangers. Les hernies seront retrouvées à propos des tumeurs du périnée et de la hanche.

Les hématocèles, les abcès des ligaments larges, les kystes du péritoine, ont été étudiés dans le chapitre des tuméfactions et des tumeurs en général (voy. p. 8). Les enchondromes, les fibromes, présentent dans cette région les caractères qui ont été indiqués à propos

des tumeurs en général ; les fibromes également. Il reste à parler des kystes hydatiques du petit bassin, des lipomes, qui ont été rarement rencontrés autour de la vessie et de l'utérus, et des anévrysmes des artères hypogastriques, honteuses internes, fessières et ischiatiques. Il est nécessaire de plus de traiter dans deux chapitres les tumeurs de l'utérus, appréciables par le toucher rectal et vaginal, et les tumeurs de la prostate.

Parmi les phlegmasies du petit bassin, il en est une qui mérite d'être signalée ici : c'est l'*ovarite*, qui se montre dans le cours d'une vaginite. Après des douleurs utérines d'une durée de quelques jours, subitement les malades éprouvent des douleurs plus vives dans un des côtés du bas-ventre, et si l'on touche à ce moment, on sent, sur le côté de l'utérus et séparé de lui, un point tuméfié, un peu dur et douloureux à la pression, surtout si l'on presse en même temps dans la fosse iliaque. Bennett a dit qu'il y avait une tumeur en arrière de l'arcade crurale. Ceci n'existe que quand la tuméfaction de l'ovaire est considérable.

Les *kystes hydatiques* du petit bassin (1) sont des tumeurs qui, après avoir passé inaperçues pendant assez longtemps, se révèlent tout à coup par une tumeur assez volumineuse, faisant quelquefois saillie en même temps dans le vagin, dans le rectum et à la région hypogastrique, ou dans la vessie et le rectum chez l'homme.

Il est arrivé quelquefois qu'une rétention complète d'urine a été le seul signe d'une tumeur hydatique développée entre la vessie et le rectum chez l'homme. On pourrait penser, si le toucher rectal avait été pratiqué, que la tumeur eût été prise pour une prostate hypertrophiée, mais cela eût été difficile, puisqu'il s'agissait, dans les cas observés jusqu'à ce jour, d'un sujet jeune, et d'ailleurs le kyste trouvé fluctuant eût éclairé le chirurgien, car les prostates hypertrophiées sont dures (2). Ceci est tellement vrai, que Lesauvage, en 1812, a diagnostiqué une tumeur kystique située entre la vessie et le rectum par le toucher rectal, et cela chez un homme qui avait une rétention complète d'urine (3).

Il n'y a pas longtemps, M. Dolbeau a diagnostiqué un kyste sem-

(1) Voy. Charcot, *Sur les acéphalocystes du petit bassin* (*Mém. de la Soc. de biologie*, t. IV, p. 101).

(2) Voy. *Académie de chir.* et Chopart, *Maladies des voies urinaires*, t. II, p. 114.

(3) Charcot, mémoire cité.

blable par le toucher rectal chez un homme dont le mal avait débuté par une rétention d'urine; le mal ainsi touché avait le caractère d'un kyste.

Chez la femme, la tumeur, lorsqu'elle est située au devant du col de l'utérus, cause aussi la rétention d'urine; elle gêne le cours des matières fécales et l'accouchement lorsqu'elle est située dans la cloison recto-vaginale. Mais on la sent globuleuse et fluctuante.

La *tumeur hydatique* du petit bassin, annoncée par des troubles de la miction et de la défécation, sera toujours constatée si l'on pratique le toucher vaginal ou le toucher rectal; mais quant à préciser si la tumeur est un kyste hydatique ou un autre kyste, cela est beaucoup plus difficile. Le frémissement ne peut être recherché, pas plus que la transparence; seulement, comme la maladie est arrivée à sa période d'état sans provoquer d'altération de la santé générale, il est tout naturel d'éliminer tous les kystes d'origine inflammatoire et de soupçonner un kyste séreux ou un kyste hydatique. Une ponction exploratrice lève tous les doutes; l'examen du liquide extrait apprendrait s'il y a des crochets d'échinocoques dans de la sérosité claire et s'il n'y a pas d'albumine, ce qui constitue deux bons caractères des tumeurs hydatiques.

Il est très-facile de distinguer ces kystes des hernies vaginales; celles-ci sont en effet réductibles. Il en est de même pour les kystes du péritoine réductibles cités page 91.

Les *lipomes* peuvent exister tout autour de l'utérus, du vagin et du col de la vessie; ils acquièrent rarement un grand volume. Ils sont mous, indolents, et passent souvent inaperçus. Cependant ils peuvent causer une ulcération de la muqueuse vaginale et simuler un cancer; c'est ce qu'a observé Pelletan (1). J'ai vu un de ces lipomes dans le service de M. Manec, en 1859. La tumeur sous-cutanée s'était développée du côté de la grande lèvre, et elle présentait tous les caractères d'un lipome, tumeur molle, lobulée, présentant une réductibilité apparente, indolente, et qui existait depuis de longues années chez une femme de cinquante-trois ans. Le diagnostic ne pouvait pas être incertain; la tumeur ne présentait aucun des caractères des fibromes des grandes lèvres et elle était réellement irréductible.

Les *exostoses du bassin* se développent sur le pubis ou sur le sa-

(1) Pelletan, *Clinique chirurgicale*, t. I, p. 203.

crum : les unes sont des chondromes ossifiés et existent en général chez des sujets encore jeunes ; les autres sont le résultat de syphilis antérieure. On reconnaît ces tumeurs à leur dureté et à leur fixité sur les os, à leur indolence complète, puisque c'est souvent par accident que de pareilles tumeurs ont été observées. Chez l'homme, une exostose a pu être prise pour un calcul vésical par suite d'inattention ; il eut suffi de considérer le siége de la tumeur à la paroi antérieure de la vessie, immédiatement en arrière du pubis, pour ne point tomber dans une erreur (voy. 1re partie, Ostéomes, p. 120). Le toucher vaginal et le toucher rectal permettent toujours de bien étudier les caractères des exostoses du bassin.

Les *anévrysmes du petit bassin* sont révélés d'abord par des troubles de la miction ou du ténesme anal, puis par une tumeur pulsatile que l'on apprécie par le toucher rectal et sur laquelle on sent des battements énergiques, et enfin par une tumeur à la région sacro-sciatique, qui descend plus ou moins dans la fesse, et ce sont les anévrysmes de l'artère ischiatique qui descendent le plus bas. A l'extérieur, ces anévrysmes ont les caractères propres aux anévrysmes et ne peuvent être méconnus. En effet, si sur un cancer de l'os iliaque, qui a poussé une végétation dans l'échancrure sciatique, des battements peuvent être soupçonnés, on ne trouve ni expansion, ni bruit de souffle rude caractéristique. Puis, quand un cancer du bassin sort par l'échancrure sciatique, il y a des adhérences aux parties profondes et à la peau, qui manquent toujours dans l'anévrysme lorsqu'il a même le volume du poing.

Les *enchondromes* du bassin qui ne deviennent point des exostoses, ont été envisagés au point de vue du diagnostic à la page 116; il a déjà été dit que, parmi ces enchondromes, il y en avait qui s'étaient comportés comme des cancers. Les autres *cancers* du petit bassin, et en particulier les cancers fibro-plastiques, marchent avec assez de lenteur, mais prennent tout à coup une marche plus précipitée, passent par l'échancrure sciatique, ou remontent dans le bassin où on les retrouve avec leurs caractères de gros lobes plus ou moins durs et causant de l'œdème du périnée, de la fesse et du membre inférieur, jusqu'au jour où la mort arrive par suite de complications viscérales, telles qu'une péritonite, ou par suite des progrès d'une ulcération et de la cachexie cancéreuse.

Tumeurs de l'utérus.

Les tumeurs de l'utérus qui occupent seulement le petit bassin, celles que l'on peut reconnaître exclusivement par le toucher rectal et vaginal et par des signes rationnels, sont les abcès de l'utérus, les kystes, les petits corps fibreux de l'utérus, les tubercules de l'appareil utéro-ovarien, l'allongement hypertrophique du col de l'utérus et les cancers utérins.

Les *abcès de l'utérus*, hors ceux qui sont dus à la suppuration des masses tuberculeuses ou qui sont dus à la fonte d'un corps fibreux, sont très-rares. M. Nélaton en a pourtant observé sur le col de l'utérus où ils étaient révélés par une tumeur globuleuse fluctuante, douloureuse au toucher et causant des douleurs plus ou moins vives et la fièvre.

Lorsque chez une femme qui a des corps fibreux, on voit survenir des signes de métrite et de métro-péritonite, lorsqu'il y a un état général fébrile, et si, par le toucher rectal et vaginal, on sent sur les côtés de l'utérus une tumeur molle, fluctuante, qui semble faire corps avec l'organe douloureux en entier, il est probable qu'il s'agit d'une suppuration d'un corps fibreux.

Lorsque chez une femme présentant d'ailleurs les signes de la tuberculisation pulmonaire après des pertes et des douleurs utérines, on constate les signes d'une pelvi-péritonite et l'on sent sur les côtés de l'utérus une tumeur molle, fluctuante; lorsque les malades rendent du pus caséeux, soit par le col, soit dans les selles, il y a un abcès tuberculeux utérin ou périutérin.

Il est des malades chez lesquels la diathèse tuberculeuse est postérieure à des tubercules des organes génitaux, comme cela s'observe chez l'homme.

Voici un fait, qui servira d'exemple, de tumeur tuberculeuse périutérine, antérieure à des tubercules pulmonaires évidents :

Une malade, qui depuis deux mois avait maigri et pâli, éprouvait, depuis le début de ses malaises, une douleur dans le ventre que la pression exaspérait. A l'examen, on trouvait, par le palper abdominal, une tuméfaction profonde mal limitée et rénitente, paraissant située dans le ligament large. Le toucher vaginal ne permettait pas

de constater sa présence. Cette tumeur s'est ramollie, a suppuré et est venue se faire jour dans la fosse iliaque droite sous forme d'abcès. Plus tard, l'abcès, quoique ouvert du côté de la peau, s'est encore ouvert du côté du vagin et du rectum; il y avait eu un écoulement purulent abondant par le vagin, sans doute à travers l'orifice du col. Sous les yeux de M. Gosselin, qui traitait cette malade, les signes de la tuberculisation pulmonaire ont commencé à se montrer. A l'autopsie, on a trouvé une poche tuberculeuse entre l'utérus et le rectum au milieu d'adhérences multiples (1).

Au moment où la tumeur a débuté, on pouvait soupçonner déjà une tumeur tuberculeuse, vu l'amaigrissement de la malade et l'absence d'écoulements de mauvaise nature. Quand la tumeur est devenue fluctuante sous les yeux du chirurgien, dans l'espace de six semaines, le diagnostic était de plus en plus certain.

Les *kystes de l'utérus* siégent sur le col ou dans le corps de l'utérus. Les kystes du col, avant de faire une saillie appréciable, s'annoncent par des douleurs utérines au moment des règles, quelquefois par des règles abondantes. Ce sont là des signes propres à toutes les affections utérines d'origines inflammatoires, et ils indiquent qu'il y a quelque chose. Quand, en introduisant la sonde utérine dans le col, elle est déviée d'un côté ou de l'autre, il y a quelque présomption en faveur d'un kyste; mais lorsque l'on voit une tumeur arrondie, molle, faisant une forte saillie dans le col ou sur le col, on peut rechercher mieux les caractères propres du kyste, la tension et la fluctuation. La tumeur est rouge clair; si un tissu utérin recouvre le kyste, elle est blanchâtre ou grisâtre; si la muqueuse seule la recouvre, une petite ponction avec la pointe d'un bistouri effilé donne issue à du liquide séreux ou séro-sanguin, ce qui confirme le diagnostic.

Les *kystes intra-utérins* dus à une transformation d'un épanchement sanguin ou à une bourse séreuse située autour d'un petit corps fibreux sont très-difficiles à reconnaître quand ils ne sont pas saillants dans le col entr'ouvert. Lorsqu'ils existent sur le corps de l'utérus et sont dus à d'anciennes adhérences péritonéales, on peut les prendre pour des kystes de l'ovaire.

On ne confondra pas un kyste faisant saillie dans l'utérus avec un polype ou un corps fibreux, quand l'exploration utérine avec la sonde

(1) Bernutz et Goupil, *Clinique des maladies des femmes*, t. II, p. 454.

aura démontré l'existence d'une tumeur, parce que le kyste cause beaucoup moins d'hémorrhagies que les polypes. Si après le cathétérisme utérin, difficile d'abord et devenu facile ensuite, il s'écoulait un liquide clair abondant, le diagnostic serait certain, car il serait évident que le kyste aurait été rompu.

Lorsque les kystes font saillie sous la muqueuse du vagin et sur l'utérus (on a vu à propos des kystes des séreuses, ce qui regardait les kystes développés en arrière de l'utérus), ils sont globuleux, tendus, fluctuants, et l'on ne saurait les méconnaître, principalement ceux de la portion vaginale du col, surtout à ce signe, qu'ils présentent une coloration brunâtre due à l'ombre du fond de leur cavité.

Les *petits corps fibreux de l'utérus* forment des tumeurs d'un très-petit volume et que l'on méconnaît toujours à moins qu'il n'y ait des douleurs expultrices des métrorrhagies ou des règles abondantes, et que le cathétérisme utérin (1) n'ait révélé la présence d'une tumeur dans l'utérus. Mais cette exploration n'est pas toujours facile et il y a des erreurs possibles quand l'utérus est fléchi ; mais si l'on sent, en combinant le toucher vaginal avec le palper abdominal, l'utérus gros, dur, irrégulier, il n'y a pas de doutes. Un cancer du corps de l'utérus seul pourrait simuler cette lésion, mais dans le cancer arrivé à ce volume, il y a des écoulements fétides et un dépérissement de la santé très-différent de l'anémie consécutive aux métrorrhagies. Dans l'antéflexion, en introduisant un doigt dans la courbure de l'utérus et en palpant la paroi abdominale avec l'autre main, on arrive à saisir entre les doigts le corps de l'utérus fléchi, et comme on ne trouve rien sur les côtés de l'organe, on peut affirmer qu'il s'agit d'une antéflexion et non d'un corps fibreux.

Quelques corps fibreux arrivent à acquérir un grand volume sans provoquer de métrorrhagies ; on trouve alors une tumeur unie intimement au corps de l'utérus, saillante autour de lui ; sa dureté et son indolence la font reconnaître immédiatement pour un corps fibreux. L'attention est quelquefois portée sur ces tumeurs par des signes de rétention d'urine, ou de gêne dans l'émission des urines, et c'est, en général, à la suite d'une époque menstruelle que cet accident a lieu.

Il y a des corps fibreux sur les lèvres du col utérin ; on les reconnaît à une saillie d'une des deux lèvres, à une dureté considérable du tissu

(1) Huguier, *De l'hystérométrie*. Paris, 1865.

utérin correspondant à une augmentation de volume régulière. Si la tumeur se pédiculise, son diagnostic est encore plus facile.

Les *cancers* du corps de l'utérus, les plus rares de tous les cancers de cet organe, ont une marche assez rapide et on ne les reconnaît pas d'abord parce qu'il y a des métrorrhagies qu'on rattache le plus ordinairement à la supposition d'un corps fibreux, puis l'utérus augmente de volume, devient dur et peut être senti à l'hypogastre. Mais quand des ulcères se sont ouverts, il y a des écoulements sanieux et fétides par le col, et la cachexie s'établit; les doutes, à ce moment, cessent, et si l'on en avait encore, si l'on supposait qu'il s'agit de la suppuration d'un corps fibreux, il n'y aurait qu'à passer une curette dans l'utérus et à amener à l'extérieur quelques détritus que l'on examinerait au microscope; si l'on trouvait des cellules épithéliales à plusieurs noyaux et non des lambeaux du tissu fibreux altéré, il s'agirait d'un cancer.

L'*allongement hypertrophique* du col peut être reconnu par le toucher vaginal et le cathétérisme utérin.

Le toucher vaginal apprend qu'il y a une assez grande distance entre l'orifice du col et le fond des culs-de-sac vaginaux, que l'utérus soit ou non abaissé.

Le cathétérisme utérin permet de pénétrer à une profondeur de 10 à 12 centimètres, tandis que normalement on ne pénètre qu'à 7 ou 9 centimètres. Il y aurait quelques incertitudes si l'on ne pouvait pénétrer avec la sonde au delà de l'orifice interne du col par suite d'une flexion utérine, mais le toucher vaginal et rectal viendrait rectifier l'erreur en démontrant la situation du corps de l'utérus.

Pour les cancers du col de l'utérus, voyez *Cancroïdes*, page 136.

Tumeurs du vagin.

Outre des varices, des lipomes, un relâchement de la muqueuse, il y a des kystes du vagin, des polypes du vagin, des fongosités éléphantiasiques autour de chancres phagédéniques. Les cancers de cette partie ne diffèrent pas des autres cancers des muqueuses. Enfin il y a des corps étrangers du vagin qui ont été cause d'erreurs de diagnostic.

Les *kystes du vagin* sont des kystes péritonéaux (voy. p. 91) et des

kystes folliculaires. Ceux-ci sont généralement d'un petit volume, ils sont globuleux, quelquefois pédiculés, fluctuants, et l'on apprécie bien leur forme et leur consistance, en pratiquant le toucher vaginal et le toucher rectal ; ils sont indolents et se sont développés lentement. Le diagnostic différentiel avec les kystes hydatiques ne peut être fait qu'à l'aide d'une ponction exploratrice. On reconnaît facilement qu'il ne s'agit point d'une hernie à ce que la tumeur n'a pas de pédicule à la partie supérieure, et à ce qu'elle ne se réduit pas. Une méprise est impossible lorsque le kyste est pédiculé.

Il y a des kystes plus profonds et qui acquièrent un plus grand volume. Ils sont situés quelquefois en haut, offrant une certaine réductibilité, mais ils n'augmentent pas pendant les efforts de toux; la fluctuation n'y est pas douteuse, et la forme globuleuse de la tumeur met tout de suite sur la voie du diagnostic.

Les polypes du vagin sont des hypertrophies des papilles du vagin, des *végétations;* on les reconnaît à leurs ramifications multiples, à leur coloration blanchâtre, ou rouge vineux. Ces tumeurs saignent facilement pendant l'exploration avec le spéculum. On rencontre de telles végétations même sur le col de l'utérus.

Il y a une hernie vaginale intestinale, je ne compte point la rectocèle et la cystocèle, ni la chute de l'utérus qui ont été signalées page 176.

La *hernie vaginale* renferme le plus souvent de l'intestin grêle, elle occupe un des côtés du vagin, descend parfois à la vulve; elle donne lieu à une tumeur molle, réductible avec bruit et se reproduisant avec la plus grande facilité, donnant de l'impulsion pendant la toux. Quelquefois l'ovaire accompagne l'intestin, mais il est difficile de préciser sa présence, car l'exploration d'une tumeur vaginale, même en y joignant le toucher rectal au toucher vaginal, n'est point aussi facile que les recherches dans la région inguinale où l'ovaire passe souvent inaperçu dans une hernie. Comme toutes les hernies, la hernie vaginale cause des coliques, elle s'enflamme quelquefois, mais jusqu'ici on ne peut citer d'étranglement de cette hernie. C'est au moment de l'accouchement qu'il convient surtout de bien faire le diagnostic de cette hernie.

On reconnaît les *corps étrangers* du vagin par le toucher vaginal, et quelquefois par l'examen direct on arrive sur un corps dur, immobile dans le fond du vagin ou entouré de fongosités mollasses. Quel-

quefois le corps incrusté de matières calcaires a une consistance pierreuse. Lorsque le corps a séjourné longtemps dans le vagin, il peut avoir perforé la vessie, et cette complication se traduit à l'extérieur par un érythème de la vulve et des cuisses dû à l'écoulement continuel de l'urine, à une odeur urineuse répandue par la malade, et par une incontinence d'urine.

En interrogeant les malades avec persistance, on arrive souvent à leur faire avouer qu'elles ont introduit quelque chose dans le vagin, cependant on connaît l'histoire d'une femme qui avait oublié qu'elle avait un pessaire dans ce conduit, et comme il était incrusté de matières calcaires le diagnostic devenait difficile. Cependant en présence d'une tumeur d'une dureté pierreuse aussi volumineuse qu'un pessaire et sans altération de la santé générale, M. J. Cloquet n'a pas hésité à diagnostiquer un corps étranger.

Tumeurs de la prostate et du col de la vessie.

Les *abcès de la prostate* siégent dans la glande même ou autour de la prostate, ces derniers, même, paraissent plus fréquents; les premiers tendent à se faire jour du côté de l'urèthre, les autres se montrent du côté du périnée ou du rectum.

On peut reconnaître les abcès prostatiques à des signes de cytiste du col : douleurs au périnée, miction difficile et douloureuse, ténesme anal et vésical, fièvre. Si l'on introduit une sonde, on est arrêté au niveau de la prostate sur laquelle la pression de l'instrument cause une vive douleur. Lorsque c'est dans le cours d'une uréthrite ou après des opérations de lithotritie que de tels phénomènes sont remarqués, il y a tout lieu de croire qu'il s'agit d'un abcès de la prostate.

Les abcès périprostatiques sont reconnaissables à des troubles dans l'émission de l'urine arrivant après des douleurs vives au périnée, du ténesme et des épreintes. Chez les vieillards atteints de cystite chronique ou d'anciens engorgements de la prostate, le mal arrive assez souvent d'une manière insidieuse. La rétention d'urine et la constipation sont les premiers phénomènes observés, il y a un état général adynamique grave qui pourrait faire croire à une néphrite si l'on ne touchait point par le rectum. C'est ce qu'avait observé souvent, à l'hospice de Bicêtre, D. Després, mon père, et qu'il m'avait montré au début de ma carrière. Ces abcès qu'il comparait aux abcès des li-

gaments larges gagnent souvent sur les côtés du bas-fond de la vessie, et forment une tumeur franchement fluctuante chaude, autour de la prostate. Après des opérations sur la vessie, de la fièvre rémittente, une douleur fixe au périnée, de la dysurie et de la douleur pendant la défécation, doivent éveiller l'attention du chirurgien. Le toucher rectal apprendra qu'à la place de la prostate, il y a une tumeur fluctuante douloureuse, qui est un abcès (1).

Les abcès qui s'ouvrent du côté du périnée forment une tumeur en avant de l'anus, qui a tous les caractères d'un abcès chaud. Seulement si l'abcès s'est étendu à la fois du côté de l'urèthre et du côté de la peau, et s'il y a une communication avec l'urèthre, il s'introduit de l'urine au moment de la miction, ce qui transforme l'abcès en un abcès urineux. Lorsque l'abcès s'est ouvert dans le rectum avant d'ouvrir la peau, des matières fécales s'engagent quelquefois dans le foyer de l'abcès périprostatique, ce qui cause un abcès stercoral au périnée.

Les *tubercules de la prostate* sont faciles à reconnaître quand ils existent en même temps que des tubercules du testicule : on sent des indurations limitées au lobe malade de la prostate, ou à la fois dans une vésicule séminale et dans la prostate.

Les abcès tuberculeux de la prostate ne diffèrent pas des abcès prostatiques ordinaires en tant que tumeur, mais ils ont une marche plus lente, et les troubles de la miction s'établissent progressivement; en même temps il y a des symptômes de la diathèse tuberculeuse. Quand des tubercules de la prostate sont reconnus, si l'on voit survenir tout à coup une dysurie, de la rétention plus ou moins complète d'urine et de la fièvre, s'il y a des écoulements purulents par l'urèthre, on peut diagnostiquer un abcès tuberculeux de la prostate, ou une suppuration autour d'une caverne de la prostate. De l'œdème du périnée est une raison pour diagnostiquer une tuberculisation étendue de la prostate.

L'*hypertrophie de la prostate* comprend l'hypertrophie totale de l'organe avec ou sans adénome des glandules prostatiques, et les hypertrophies d'un lobe tel que le lobe moyen.

L'*hypertrophie totale* de la prostate peut exister longtemps avant qu'elle soit reconnue, mais elle commence toujours par produire

(1) Béraud, *Des maladies de la prostate*, thèse de concours, 1860.

des troubles dans la miction et des pesanteurs au périnée. Si l'on touche par le rectum, on sent que l'organe est volumineux et dur, et l'on a quelquefois de la peine à trouver ses limites supérieures. Il est des cas où la glande est si grosse, qu'on la sent à la fois par le toucher rectal et par le palper abdominal (Nélaton). Dans ces conditions, on pourrait la confondre avec une rétention d'urine dans une vessie hypertrophiée, mais on arriverait, dans ce cas, sans peine au diagnostic en constatant une sorte de fluctuation par le toucher rectal, ce qui n'existe pas pour les prostates hypertrophiées ; la défécation est gênée, mais il ne faut pas s'attendre à trouver sur le bol fécal une rainure, car, pendant le passage des matières à l'anus, la déformation disparaît, ainsi que l'a établi Bichat. Un gros calcul logé dans la prostate simule une hypertrophie prostatique ; mais quand le calcul est assez volumineux pour être comparable à une hypertrophie prostatique, il y a une déviation de l'urèthre ; quelquefois le calcul a usé la glande, et une sonde métallique, en passant sur lui, produit un frottement sec. J'ai vu un malade chez qui une grosse pierre de la prostate fragmentée faisait entendre un bruit de frottement sec, quand on pressait sur la prostate ; la dureté de l'organe était considérable et analogue à celle du bois. Cette dureté excessive m'avait déjà fait soupçonner un calcul prostatique.

C'est par le cathétérisme qu'on reconnaît les *hypertrophies partielles* de la prostate. Lorsqu'il y a une rétention d'urine et quand la prostate est d'ailleurs assez volumineuse, ce qui est démontré par le toucher rectal, si la sonde est déviée à droite ou à gauche, quand son bec passe au niveau d'un des lobes prostatiques, on peut affirmer qu'il y a une hypertrophie latérale de la prostate ou au moins une tumeur, et alors c'est l'absence des signes de la constitution tuberculeuse ou cancéreuse qui peut mettre sur la voie. Un calcul enfermé dans la prostate ne pourrait être soupçonné qu'à la dureté considérable de la prostate touchée du côté du rectum.

L'*hypertrophie du lobe moyen* de la prostate peut être reconnue à la facilité de l'introduction d'une grosse sonde, comparée à la rétention complète d'urine. Lorsque l'on introduit une sonde à petite courbure et qu'on retourne son bec du côté du bas-fond de la vessie, si l'on cherche à le faire passer d'un côté à l'autre, on se sent arrêté. Ce signe est pathognomonique. Il y a bien ce que l'on appelle les fongus de la vessie qui cause un semblable obstacle ; mais comme le fongus vésical est plus mou, il se laisse déprimer et il saigne facilement. On

voit en effet, pendant l'exploration, un peu de sang sortir autour de la sonde. Les polypes de la vessie sont dans le même cas. Quant aux cancers, il est rare qu'ils causent une rétention d'urine, et lorsqu'ils sont ulcérés, ils donnent lieu à des hémorrhagies, et souvent l'urine porte une odeur cadavéreuse.

Il n'est pas douteux qu'il n'y ait dans la prostate des *adénomes* et des *adéno-sarcomes*, mais ces lésions ont été mal étudiées jusqu'ici, et il ne serait pas possible de faire un diagnostic différentiel autrement que par des suppositions plus ou moins rationnelles. Ce que l'on a appelé les corps fibreux, les cancers de la prostate, se comporte, ou comme le cancer du col de la vessie, ou comme des hypertrophies prostatiques. D'une part, la propagation du cancer aux parties voisines cause des accidents qui entraînent la mort des malades avant qu'il y ait des métastases et souvent des troubles dans l'émission des urines, qui masquent les caractères du cancer; de l'autre, les corps fibreux de la prostate que l'on peut considérer comme des adénomes et les kystes de la prostate à côté de parties hypertrophiées ont identiquement la même marche que les hypertrophies prostatiques.

Tumeurs de la vessie (1).

Les *polypes de la vessie* sont très-difficiles à reconnaître chez l'homme, et sauf des hématuries et quelquefois une rétention d'urine, rien ne conduit à les chercher. Quand on sonde les malades, on sent bien une grosseur qui donne la sensation d'un corps mou, mais c'est là tout.

Chez les femmes, au contraire, le polype tend à sortir par l'urèthre où il apparaît sous forme de bourgeons charnus, d'un rouge vif et saignant facilement; l'urèthre dilaté les circonscrit de toute part. Il n'y a pas de rétention d'urine, à moins que des lésions chroniques de l'urèthre ne soient venues compliquer le polype.

Il y a des femmes qui ont un chancre phagédénique de l'urèthre en voie de réparation et autour duquel il y a des *condylomes*, ou plutôt des portions de muqueuse hypertrophiée, que l'on peut prendre pour des polypes de l'urèthre ou de la vessie. On arrive facilement au diagnostic en sondant les malades. La sonde, en passant au niveau

(1) Voy. *Tumeurs de l'abdomen et du petit bassin.*

de l'ulcération, cause une sensation douloureuse, quelquefois même l'urèthre est rétréci en ce point. Dans le cas de polype de l'urèthre, un stylet que l'on passe autour du polype est arrêté quelquefois au niveau d'un pédicule. Dans le cas de polype de la vessie, une sonde fine introduite jusqu'au col peut passer tout autour du polype sans être arrêtée.

Tumeurs du rectum.

Les tumeurs du rectum sont des hémorrhoïdes, des polypes, des cancers, des hernies et des corps étrangers. Il a été question, aux hernies, de la rectocèle et des prolapsus du rectum. Les hémorrhoïdes ont été étudiées avec les varices (p. 82).

Les *polypes du rectum* ont été observés chez les enfants; ils forment des tumeurs pédiculées qui sortent quelquefois pendant la défécation. Quand on soupçonne l'existence d'un polype, il faut examiner le rectum après une garderobe. Si le malade est constipé, on donne un lavement, et l'on examine après que le lavement a été rendu. On sent, à l'orifice anal ou un peu au-dessus, une tumeur dure, globuleuse, indolente, pédiculée en général et rarement ramifiée.

Les polypes causent quelquefois des hémorrhagies et des écoulements muqueux. Dans d'autres circonstances, le polype cause une chute du rectum. Alors le diagnostic est singulièrement facilité, puisque l'on peut voir et toucher sur la muqueuse rectale sortie une tumeur pédiculée, un peu dure, surtout si le polype est de nature fibreuse.

Il y a, dans le rectum comme à la vulve, des végétations ramifiées; elles siégent presque toujours à une petite distance de l'anus, et il est commun qu'il y ait en même temps des végétations sur les plis de cet orifice. On reconnaît ces lésions aux caractères généraux des végétations.

Il a été présenté à la Société de chirurgie un fait unique peut-être : Un ganglion lymphatique hypertrophié était sorti du bassin en refoulant devant lui le rectum, et avait fini par sortir à travers l'anus, repoussant au-devant de lui la muqueuse en procidence, ce qui simulait tout à fait un polype fibreux pédiculé (1). Cette méprise était inévitable, car la tumeur était dure, régulièrement globuleuse.

(1) J. Roux, *Bull. Soc. de chir.*, 2e série, t. I, p. 251.

Le *cancer* du rectum est un épithélioma ou un encéphaloïde, et il a une marche moins ou plus rapide, suivant la nature intime du cancer.

La constipation, quelquefois de la diarrhée, du ténesme anal, éveillent l'attention des malades. Si l'on touche à ce moment, on trouve dans le rectum des mamelons durs, et l'on constate que le conduit a perdu son élasticité.

Lorsque le cancer est ulcéré, il y a du ténesme plus fort, de la diarrhée, des hémorrhagies anales, et souvent un écoulement presque continuel d'une sanie putride qui porte une odeur infecte. On sent alors, par le toucher rectal, des ulcérations autour desquelles existent des bords durs, qui néanmoins se déchirent et saignent facilement. Les malades sont maigres, ont la teinte pâle de la cachexie cancéreuse, et quelquefois il existe dans la fosse iliaque une tumeur dure, irrégulière, qui est due à une extension du mal dans l'S iliaque ou à des ganglions cancéreux. Le rectum est rétréci par les cancers, mais ce rétrécissement est moins serré que les autres rétrécissements ; il entraîne parfois la formation de fistules cutanées, ou vésico-rectales, ou recto-vaginales.

On peut confondre le cancer avec des hémorrhoïdes ulcérées, mais cette erreur n'est possible qu'autant que l'on néglige la consistance dure, tout à fait caractéristique des bords du cancer, et l'odeur putride des écoulements cancéreux par l'anus (1).

Les chancres phagédéniques du rectum sont entourés de mamelons fongueux qui sont mous ; ils ne saignent pas facilement, et les malades qui les portent ont souvent tous les attributs d'une belle santé; et une ulcération de l'anus chez les sujets de moins de trente ans doit toujours en principe être rattachée à un chancre phagédénique (2). Du reste, il a déjà été question de cette lésion à propos des végétations et des cancroïdes.

Quand des fistules existent, la confusion n'est plus possible entre le cancer et le chancre phagédénique ; car les ulcérations du cancer sont environnées de callosités dures et saignantes, tandis que les ulcères phagédéniques présentent des bords décollés ou sont environ-

(1) A la suite d'une ulcération du rectum, le col de l'utérus avait passé dans l'intestin et était senti par le toucher rectal. On a cru à un cancer; on aurait évité l'erreur si l'on avait pratiqué le toucher vaginal.

(2) A. Desprès, *Des chancres phagédéniques du rectum* (*Arch. de méd.*, mars 1868).

nés de fongosités infiltrées, ne saignant pas beaucoup. Puis il y a une altération profonde de la santé générale et une odeur cadavérique dans le cas de cancer. Rien de cela n'existe, s'il s'agit d'un chancre phagédénique; et quand les malades offrent des altérations de la santé générale, ce sont le plus souvent des accidents qui se rapportent à une tuberculisation pulmonaire.

Tumeurs du périnée chez l'homme.

Les tumeurs du périnée chez l'homme sont les abcès urineux et les infiltrations d'urine qui ont été étudiés (p. 46), des kystes sébacés, des abcès autour de la glande de Cooper, des abcès stercoraux à la marge de l'anus, ou des abcès dus à une inflammation du rectum; des tumeurs fibreuses, des lipomes, des végétations, des cancers et des hernies. Les corps étrangers volumineux du rectum font saillir le périnée.

Plusieurs maladies doivent être signalées ici : les abcès autour des glandes de Cooper, les abcès à la marge de l'anus, les végétations et les plaques muqueuses végétantes, les abcès périprostatiques qui font saillie au périnée (voy. TUMEURS DE LA PROSTATE), et la hernie périnéale.

C'est dans le cours d'une uréthrite blennorrhagique qu'on voit survenir l'*inflammation des glandes de Cooper*. Sur un côté du raphé périnéal, en avant de l'anus, on constate la présence d'une petite tumeur dure, douloureuse, avec rougeur de la peau et fluctuation, si le pus est formé. Le mal existe seulement depuis quelques jours, et il y a un écoulement uréthral. On ne pourrait confondre cet abcès qu'avec un furoncle; mais dans le cas de furoncle, la tumeur est mobile avec la peau sur les parties sous-jacentes, tandis que l'adénite de la glande de Cooper est beaucoup plus profonde, et il y a une fièvre quelquefois un peu forte.

Les *abcès à la marge de l'anus* sont reconnaissables à des douleurs, à une tuméfaction avec rougeur, chaleur et fluctuation. Quelle que soit l'origine de l'abcès, les signes ne changent pas; seulement on arrive à préciser, s'il s'agit d'un abcès périprostatique, en considérant l'état des voies urinaires et la lenteur quelquefois assez grande avec laquelle apparaît l'abcès. Le lecteur a vu, à propos des tumeurs de la

prostate, que l'abcès périprostatique pouvait se développer d'une façon insidieuse.

Les abcès stercoraux suivent une plaie du rectum ou son ulcération par des corps étrangers.

Les abcès dits des tuberculeux autour de l'anus arrivent après des diarrhées rebelles et prolongées.

Il est un bon moyen de préciser les rapports des abcès à la marge de l'anus avec le rectum : on introduit dans l'anus l'indicateur préalablement bien graissé, et si l'on peut, avec le doigt et le pouce, saisir l'abcès, cela indique toujours une inflammation périrectale plutôt qu'une inflammation périprostatique (voyez, pour les abcès urineux, p. 46).

A côté des abcès, il faut signaler un cas rare de rupture sous-cutanée d'un kyste hydatique au périnée. Une rétention d'urine avait existé, et tout à coup, à la suite de la production d'une tumeur au périnée, les urines avaient repris leur cours. « La tumeur, de la forme d'un cervelas, s'était produite subitement et s'étendait de l'ischion au scrotum. » La tumeur était irréductible, fixe, ce qui éloignait l'idée d'une hernie périnéale ; elle était indolente, et il n'y avait aucun signe d'obstruction intestinale. Cette tumeur, un peu fluctuante, a fini par s'abcéder et a donné issue à une hydatide (1).

Les *végétations* du périnée ne diffèrent pas des végétations ailleurs ; mais les plaques muqueuses végétantes offrent certaines particularités, et ceci est dit aussi bien pour les femmes que pour les hommes. Il existe, dans le pli génito-crural, des plaques muqueuses semblables à toutes les plaques muqueuses en voie d'hypertrophie. A l'entrée de l'anus, on trouve des élevures blanchâtres, aplaties, usées, pour ainsi dire, et marquées de points rouges : ce sont là des papilles hypertrophiées, effacées ou usées par la compression réciproque que les deux plaques muqueuses exercent l'une sur l'autre pendant les frottements des cuisses par suite de la marche.

La *hernie périnéale* chez l'homme est une tumeur molle, pâteuse, située le long de la branche ascendante de l'ischion, réductible par la pression et pendant le toucher rectal, augmentant ou reparaissant

(1) Voyez Chopart, *Malad. des voies urinaires*, t. II, p. 146, et Davaine, *Traité des entozoaires*, p. 520.

par la toux et la station verticale, causant des pesanteurs au périnée, des coliques et de la constipation.

Les abcès froids consécutifs à une altération osseuse de l'ischion ne sont pas en général situés au lieu où se trouve la hernie périnéale enflammée; ils occupent plutôt la fosse ischio-rectale, et ils présentent les caractères généraux des abcès froids.

Quand la hernie périnéale s'enflamme, des signes d'étranglement interne, le souvenir qu'ont gardé les malades de la réductibilité de leurs tumeurs, et la sensation d'une tumeur douloureuse du petit bassin pendant le toucher rectal, éclaireront suffisamment le chirurgien.

L'*ectopie testiculaire* périnéale existe chez les individus auxquels le scrotum manque. On rencontre alors au périnée, sur les côtés du pli génito-crural, en avant de l'anus, une tumeur arrondie, indolente, jouissant d'une sensibilité spéciale, existant depuis le jeune âge et de laquelle part un cordon qui se rend à l'anneau inguinal (1).

Tumeurs du périnée chez la femme.

Le diagnostic de ces tumeurs se confond avec ce qu'il y a à dire des tumeurs des grandes lèvres. Autour de l'anus, en effet, il y a les mêmes tumeurs que celles qu'on rencontre chez l'homme. Les abcès à la marge de l'anus, les végétations, les plaques muqueuses à l'anus ou à la vulve, les hernies périnéales même, sont les mêmes; seulement, pour cette dernière lésion, on a un moyen de diagnostic de plus : le toucher vaginal qui, combiné avec le toucher rectal, permet d'apprécier l'étendue de la hernie et de la saisir pour ainsi dire entre les doigts.

Les tumeurs des grandes lèvres sont des thrombus (voy. p. 16), des angioleucites, des abcès, des chancres, des kystes, des varices, des cancers et des hernies de la vessie et du rectum (voy. chapitre I).

Les *abcès des grandes lèvres* siégent à la partie inférieure, au niveau de la glande vulvo-vaginale; ils se développent très-rapidement, sont douloureux, chauds, rouges et fluctuants; ils contiennent quelquefois des gaz lorsqu'ils se sont ouverts dans le rectum, ou même sans qu'il y ait cette communication. C'est dans le cours d'une vaginite ou

(1) E. Godard, *Étude sur la monorchidie* (*Bull. Soc. de biologie*, 1856).

par suite de la propagation de l'inflammation d'un chancre mou au conduit de la glande que ces abcès surviennent. Les excès de coït seuls causent ce genre d'abcès.

Après la cicatrisation des abcès des grandes lèvres, il reste quelquefois une induration douloureuse sur le trajet du conduit glandulaire que les antécédents des malades font reconnaître.

Les *kystes de la glande vulvo-vaginale* forment une tumeur arrondie, globuleuse, fluctuante, indolente, située au lieu d'élection des abcès de la grande lèvre ; ils sont irréductibles, jouissent d'une certaine mobilité avec la grande lèvre, et ils existent pendant de longues années sans causer autre chose que de la gêne.

Ces kystes, une fois ouverts, récidivent quelquefois ; c'est quand ils sont causés par une oblitération du conduit de la glande et une accumulation de liquide dans ce conduit.

Il y a dans la grande lèvre un kyste que Regnoli a appelé l'*hydrocèle de la femme*, et qui se forme dans un vestige de la communication du péritoine avec la grande lèvre, sous le nom de canal de Nuck. Cette tumeur, qui peut exister à tous les âges, est constituée par une augmentation de volume de la grande lèvre, qui est tendue, offre de la fluctuation et conserve son volume, malgré toutes les pressions. On trouve de la transparence.

Les anciennes hernies inguinales réduites à un kyste sont encore une variété de kyste des grandes lèvres. Ce sont des tumeurs fluctuantes, bosselées, à cause de brides extérieures qui les étranglent.

Les *chancres indurés* des grandes lèvres sur la face cutanée offrent les exemples types de chancres indurés, dont il a été question à propos des tumeurs en général. Les chancres de la face muqueuse sont plus petits et ressemblent à des plaques muqueuses ulcérées ; mais le diagnostic différentiel est toujours facile, car lorsqu'il s'agit de celles-ci, les malades en ont toujours plusieurs, et il est constant qu'elles ont apparu ensemble ou à des intervalles de temps assez rapprochés. L'engorgement ganglionnaire multiple n'a pas une valeur absolue, car il est des malades qui ont des engorgements polyganglionnaires avec une simple écorchure, et quand les plaques muqueuses arrivent, on voit souvent des engorgements ganglionnaires qui ne sont pas encore entrés en voie de résolution.

Il y a une *angioleucite* ou un érysipèle de la vulve autour d'exco-

riations ; il cause un œdème des grandes lèvres et des engorgements ganglionnaires multiples : on l'observe chez les femmes qui, au moment de leurs règles, ont des rapports avec un malade syphilitique. L'œdème persiste quelquefois après que la rougeur a disparu, et l'on voit, à l'époque menstruelle suivante, des plaques muqueuses apparaître. Cette inflammation est pour les femmes une des voies les plus fréquentes de l'introduction de la syphilis dans l'économie.

Les *varices* sont reconnaissables par la simple inspection.

Les *fibromes* des grandes lèvres ont été étudiés dans ce qui a été dit de ces hypertrophies en général, et la consistance de la tumeur ainsi que son développement très-lent permettent d'arriver tout de suite au diagnostic.

Mais il y a des fibromes qui sont assez fréquents à la vulve : ce sont les fibromes molluscum ; ils naissent sur la grande lèvre ou dans

Fig. 17. — Fibrome molluscum, éléphantiasis, pédiculé de la grande lèvre.

l'épaisseur de la grande lèvre. Quelques-unes de ces tumeurs se développent à la fois du côté du bassin et du côté du périnée. D'autres molluscum sont franchement pédiculés (fig. 17).

Ces tumeurs sont régulières, molles, non fluctuantes, présentent

des inégalités de consistance et sont quelquefois œdémateuses quand elles ont été longtemps dans une position déclive. On trouve, sur la peau qui les recouvre, des rides hypertrophiées, des poils. Ces tumeurs présentent très-rarement des ulcérations. Les malades jouissent d'une bonne santé, et la tumeur ne retentit en aucune façon sur les parties voisines. La figure 17 en est un très-bel exemple. La malade qui la portait avait ce mal depuis de longues années, et ne s'en est fait débarrasser que parce qu'elle en éprouvait de la gêne.

L'absence de bosselures bien marquées est un des meilleurs éléments du diagnostic.

Le *cancer* des grandes lèvres est le plus souvent un cancroïde. On reconnaît les cancers à des ulcérations entourées d'indurations de la peau. Les chancres phagédéniques, qui existent quelquefois sur des sujets âgés, offrent ce caractère différentiel, qu'en des points il y a des parties cicatrisées, des bourgeons infiltrés, et qu'il n'y a pas d'induration au delà de l'ulcération.

En cas d'hésitation, il est toujours possible de retrancher une petite portion de la tumeur et de la soumettre à l'analyse microscopique. Autant que possible, lorsqu'on veut que l'examen soit significatif, il faut prendre une fongosité récente et une fongosité ancienne. Si l'on retrouve quelques éléments embryonnaires mal formés, des cellules embryoplastiques et des globes épidermiques, le diagnostic n'offre aucune difficulté, c'est un cancer. Si au contraire la fongosité se compose de vaisseaux et de cellules jeunes, de tissu conjonctif ou cytoblastion du professeur Robin, il s'agit de bourgeons charnus.

Il y a dans les grandes lèvres deux espèces de hernies : la *hernie vagino-labiale* et la hernie *inguinale*. On les reconnaît l'une et l'autre aux caractères généraux des hernies, et on les distingue au moment de la réduction, quand on les sent à l'anneau inguinal ou dans le vagin. Lorsque les hernies sont réduites, en faisant tousser les malades, on voit la hernie inguinale se reproduire, ou l'on sent l'intestin s'engager de nouveau dans le vagin.

La réductibilité de la tumeur est le signe caractéristique de ces hernies. Il ne fait pas même défaut si la hernie est adhérente. En effet, si l'on soupçonne une hernie, on n'a qu'à faire tousser fortement les malades ; cela tend la hernie, et en cherchant à réduire, on fait rentrer avec bruit une portion d'intestin, celle qui n'est pas encore adhérente.

Les hernies irréductibles forment des tumeurs qu'on pourrait prendre pour des lipomes ou des kystes; mais il y a toujours à invoquer les souvenirs des malades, et il est extrêmement rare qu'elles n'aient point connaissance que leur tumeur se réduisait autrefois.

Au moment de l'accouchement, il est important de reconnaître ces hernies. Des coliques autres que les coliques utérines appelleront l'attention. Des envies de vomir, des douleurs à la vulve, signes révélateurs d'une gêne de la circulation des matières intestinales, éveilleront toujours l'attention du chirurgien, si, dans les premiers touchers, il n'a pas déjà découvert la tumeur vaginale.

Les hernies vaginales peuvent contenir l'ovaire. On reconnaît quelquefois la présence de cette glande seule dans la hernie, quand il y a réduction brusque et sans bruit d'une petite masse arrondie et un peu dure.

Tumeurs de la hanche.

Parmi les tumeurs de la hanche qui offrent quelque chose de spécial, il y a les abcès sous-périostiques et les abcès par congestion, les hernies ischiatiques, les cancers des os du bassin sortis par l'échancrure sciatique, et les cancers fibro-plastiques de la fesse. Il suffira d'établir ici leur diagnostic différentiel.

Un *abcès sous-périostique* de la fosse iliaque externe existe d'ordinaire chez les enfants; il ne se montre qu'après une fièvre plus ou moins forte et des cris quand on les touche pour les remuer, cris que les parents et même le chirurgien sont disposés à rattacher au délire. Mais quand de tels symptômes arrivent subitement, et quand, en remuant les membres des enfants, on s'aperçoit qu'on provoque une douleur vive du côté d'une hanche, on trouve, en examinant bien, une tuméfaction sur laquelle il y a de la douleur à la pression.

Les abcès hématiques, suite de contusion, offrent les mêmes symptômes, sauf les accidents généraux.

Un *abcès par congestion* existe, qui provient d'une altération des vertèbres. Il est rare; cependant on le reconnaît à sa situation au niveau de l'échancrure sciatique ou sous le bord inférieur du grand fessier, suivant le trajet du nerf sciatique; il offre une espèce de réductibilité. Il y a à la région sacrée un abcès par congestion qui est quelquefois réductible; c'est un abcès qui vient du canal vertébral.

Mais il se montre à une époque où les lésions osseuses sont tellement évidentes, qu'on ne saurait méconnaître l'abcès.

Les abcès par congestion, suite de coxalgie, ne sont pas difficiles à reconnaître, en remontant aux antécédents et en considérant qu'ils siégent sous le muscle grand fessier. Les abcès tardifs pourraient être l'objet d'erreurs, car ils arrivent des années quelquefois après que la coxalgie est guérie par ankylose. Le siége de l'abcès, son indolence et les douleurs sourdes, mais rares, qui l'ont précédé, puis une fluctuation franche, ne permettent pas de doute.

Les anévrysmes, avant d'arriver à l'extérieur, proéminent du côté du bassin, où on les découvre par le toucher rectal (voy. TUMEURS DU PETIT BASSIN). Les anévrysmes de l'artère fessière ou ischiatique forment une tumeur arrondie, limitée, à l'inverse des cancers, et offrent l'expansion caractéristique.

Les *cancers* du périoste de l'os des iles, ou les cancers du petit bassin, passent quelquefois par l'échancrure sciatique et viennent y former une tumeur molle, fluctuante en apparence et un peu réductible. On les prendrait pour des abcès si l'on n'avait soin de demander depuis combien de temps ils existent et si l'on n'interrogeait pas la santé des malades et leurs fonctions. Il suffirait de pratiquer le toucher rectal pour reconnaître qu'il existe dans le petit bassin une tumeur volumineuse et qui se continue dans l'échancrure sciatique. Il faut savoir seulement que les cancers fibro-plastiques peuvent sortir par les ouvertures du bassin, sans même qu'on ait déjà soupçonné leur présence, et dans ce cas une erreur est bien difficile à ne pas commettre, mais on aura toujours la ressource d'une ponction exploratrice. Certains cancers offrent des battements et un léger bruit de souffle, mais ils sont durs et n'offrent pas d'expansion.

Les cancers de la fesse se développent quelquefois dans la bourse séreuse située sous l'ischion et dans le tissu cellulaire intermusculaire. Le produit fibro-plastique existe dans ces cancers de préférence à tout autre, et il a en ce point les caractères généraux qui ont été assignés à ces tumeurs dans le chapitre qui a trait à ces cancers en général.

La *hernie ischiatique* (Lassus) ne peut être reconnue que quand elle est un peu volumineuse. On sent profondément, et séparée de la peau par une couche épaisse de tissus, une tumeur molle, réductible, avec bruit quelquefois. Le toucher rectal peut apprendre qu'il existe une tu-

meur, et pendant la pression exercée sur la tumeur à l'extérieur, on peut sentir la tumeur qui se réduit. Si cette hernie venait à s'étrangler (Jones), on la reconnaîtrait à des signes d'étranglement interne et à une douleur fixe à la fesse, joints aux signes tirés de l'examen par le toucher rectal.

Tumeurs de la verge.

Les tuméfactions de la verge sont la balanite chancreuse, la rétention d'urine par suite d'oblitération du méat urinaire chez les enfants.

La *balanite chancreuse* est un œdème rouge, chaud, douloureux, accompagné ou non de phlébite et d'angioleucite de la verge. On sent des duretés profondes, et quelquefois un abcès se forme par suite de la destruction profonde des tissus par un des chancres de la couronne du gland dont l'inflammation ulcérative a causé la balanite.

La *rétention d'urine* dans le prépuce oblitéré existe chez les enfants (1). L'oblitération n'a pas besoin d'être complète pour qu'il y ait tumeur; celle-ci est reconnaissable à une tuméfaction globuleuse, transparente et qui augmente pendant que l'enfant urine.

Les tumeurs de la verge sont nombreuses. On a trouvé des chancres, des végétations, de petits lipomes, des varices lymphatiques, des tumeurs érectiles qui ont là les caractères qui les distinguent en général.

Les varices lymphatiques ont été vues sur le gland, où elles forment de petites vésicules transparentes qui se rompent et donnent lieu à de la lymphorrhagie.

Les *nœuds du corps caverneux*, dont les origines peuvent être très-diverses, une inflammation et un épanchement sanguin, par exemple, ont une dureté caractéristique lorsque la verge est à l'état de repos, et ils causent une déviation de la verge de leur côté pendant l'érection. Ces tumeurs se sont développées rapidement, et elles tendent à décroître quand elles sont arrivées à un certain volume.

La verge participe à l'éléphantiasis du scrotum. Lorsque le mal débute par la verge, ce qui est très-rare; il commence par les mêmes symptômes que tous les autres éléphantiasis, et quand il est confirmé,

(1) Guyon, *Des vices de conformation de l'urèthre*, thèse d'agrégation, 1863.

il ne diffère pas davantage de cette lésion dans les autres parties de la peau.

Le *cancroïde* de la verge a été déjà envisagé. Le cancer des corps caverneux et du prépuce offre les caractères des autres cancers, et il n'y a pas à le confondre avec les tumeurs syphilitiques qui existent chez les jeunes sujets, s'établissent vite, et sont accompagnées d'accidents du côté de la peau et des ganglions de très-bonne heure. Les ulcères phagédéniques ne peuvent être confondus avec un cancroïde, car, dans ceux-ci, les indurations ne s'étendent pas au delà de l'ulcération, et avec une vaste ulcération même les individus qui n'ont qu'un chancre jouissent des attributs de la santé.

Tumeurs des bourses.

Il y a sur le scrotum des kystes sébacés, des lipomes, des fibromes qui ne diffèrent pas des tumeurs dans les autres régions.

L'*hématocèle du scrotum*, c'est-à-dire un épanchement de sang dans les couches dartoïques, suit un coup ou une rupture d'une cirsocèle. On la reconnaît à une tumeur molle, pâteuse ou crépitante, comme les épanchements sanguins coagulés, et à une ecchymose étendue du scrotum. Les testicules intacts peuvent être retrouvés à côté de la tumeur.

L'*hydrocèle par diffusion* du scrotum est un œdème qui a tous les caractères des œdèmes dans les autres régions.

Les *hydrocèles des sacs herniaires*, ou hernies déshabitées, ont les caractères de l'hydrocèle ordinaire, avec cette différence que la tumeur descend moins bas que celle-ci dans le scrotum, qu'il y a eu autrefois une hernie qui se réduisait, enfin que le testicule peut être senti dans le scrotum, en arrière de la tumeur, où on le trouve à l'aide de la pression, qui réveille la sensibilité spéciale de la glande. D'ailleurs, au niveau de l'anneau inguinal, on trouve les vestiges d'une hernie ou même une hernie. Quelquefois le liquide contenu dans le sac peut refluer dans l'abdomen. Ces tumeurs peuvent s'enflammer et être accompagnées d'accidents graves, c'est-à-dire de péritonite.

Il y a un *phlegmon* gangréneux des bourses qui peut tenir à plusieurs causes : l'infiltration urineuse, le passage de l'injection

irritante dans le dartos pendant une injection dans une hydrocèle, une vaginalite suppurée. Cette inflammation est caractérisée par une tuméfaction œdémateuse énorme des bourses, avec rougeur, douleur et chaleur, tension considérable s'il s'agit d'une hydrocèle suppurée. Il y a de la fièvre. Lorsque le mal existe depuis deux ou trois jours, il existe des plaques gangréneuses, noirâtres ou blanchâtres sur le scrotum.

L'*érysipèle* du scrotum diffère du phlegmon en ce que la rougeur est plus pâle et que l'œdème conserve l'impression du doigt. En palpant avec soin, on arrive à sentir profondément le testicule, qui n'est pas douloureux. Des ganglions sont engorgés dans l'aine, et il n'est pas rare qu'il y ait sur les cuisses ou sur le pubis des traînées érysipélateuses.

L'*éléphantiasis* du scrotum offre les signes propres à l'éléphantiasis (voy. p. 40).

Les varices du scrotum sont reconnues par la simple inspection, à des cordons violets ou bleus situés sous la peau à la place des veines.

L'infiltration d'urine dans le scrotum se révèle par un phlegmon gangréneux et des signes antérieurs de lésion des voies urinaires (voy. p. 46).

M. Ricord a vu une pustule maligne sur le scrotum, qu'il a été facile de reconnaître à une plaque gangréneuse reconverte et entourée de vésicules remplies de sérosité.

Le scrotum renferme, en outre, toutes les tumeurs du testicule et de la tunique vaginale et des hernies. Deux maladies néanmoins doivent être citées ici: les inclusions fœtales et le cancer des ramoneurs.

Les *inclusions scrotales* existent au moment de la naissance, à l'inverse de l'hydrocèle congénitale, qui apparaît quelque temps après la naissance. La tumeur est lobulée et offre des inégalités de consistance. Lorsque la tumeur est observée à une époque, éloignée de la naissance, on apprend qu'elle existe depuis cette époque et, quoiqu'elle menace de suppurer, on retrouve les duretés et les bosselures caractéristiques, et quelquefois des kystes transparents. Si la tumeur est ulcérée et s'il sort des poils et des os, le diagnostic n'offre aucune incertitude. Il y a des enfants qui ont des cancers fibro-plastiques du testicule. Cette

tumeur peut simuler une inclusion, mais il est rare que le cancer se soit développé à une époque très-rapprochée de la naissance, et ses bosselures grosses, molles, diffèrent des bosselures dures de l'inclusion scrotale.

Les *kystes dermoïdes* du scrotum, qui sont congénitaux comme les inclusions fœtales, sont des tumeurs globuleuses, régulières, peu volumineuses en général et indolentes. On ne saurait donc les confondre avec les inclusions fœtales, et on les diagnostique par voie d'exclusion.

Le *cancer des ramoneurs* paraît être un adénome ulcéré des glandes sudoripares, ainsi que le pense M. Verneuil, ou un chancre phagédénique chronique. Cette lésion a besoin d'être mieux étudiée aujourd'hui pour en faire le diagnostic théorique. C'est, d'après Pott, une ulcération à bords un peu durs, suintant peu et gagnant en surface avec lenteur, sans altération grave de la santé générale. Un examen microscopique d'un petit fragment des bords de l'ulcère ou des bourgeons du fond de l'ulcère lèverait maintenant tous les doutes théoriques et pratiques.

Les *hernies scrotales* sont des hernies inguinales considérables qui sont descendues dans le scrotum. On les reconnaît aux caractères généraux des hernies et à leur continuation avec une tumeur occupant la région inguinale.

Les hernies scrotales adhérentes s'enflamment et causent une tumeur dure, douloureuse, dont il est aisé de reconnaître la nature en apprenant que la hernie se réduisait autrefois et en constatant les rapports de la tumeur avec l'anneau inguinal. Presque toujours il se réduit un peu du contenu de la tumeur ou au moins on entend un gargouillement pendant la pression sur le scrotum, qui est sonore à la percussion, surtout s'il y a du gros intestin dans la hernie. L'inflammation de ces hernies entraîne quelquefois une péritonite généralisée ou bien cause une perforation intestinale, puis un abcès stercoral du scrotum, que l'on reconnaît à la lenteur de sa formation coïncidant avec une amélioration apparente de l'état du malade. Les vomissements s'arrêtent en effet et les douleurs abdominales sont moins vives.

Les hernies rompues dans le scrotum causent un épanchement d'air facile à reconnaître à une crépitation emphysémateuse (voy. p. 9).

M. Vanzetti a présenté à la Société de chirurgie des pierres recueil-

lies dans des petites tumeurs situées sur le scrotum. De telles tumeurs sont des athéromes crétacés des glandes sébacées de la peau ; ce sont des kystes sébacés transformés (1).

Tumeurs du cordon.

Les tumeurs du cordon, que je place à côté des tumeurs des bourses, comprennent des hématocèles du cordon, des hydrocèles, des abcès, des varicocèles, des kystes et des cancers du cordon.

L'*hématocèle funiculaire* est un épanchement de sang diffus dans le cordon ou un épanchement de sang dans une hydrocèle enkystée.

L'hématocèle, succédant à la rupture de vaisseaux, forme une tuméfaction allongée en forme de boudin qui, en peu de temps, a occupé tout le cordon. La fluctuation est évidente et la douleur à la pression est modérée ; quelquefois on sent la crépitation de caillots sanguins. Lorsque le sang s'est accumulé dans un kyste, on trouve une tumeur circonscrite, non transparente, fluctuante, quoique tendue. Dans ces cas, lorsque la tumeur est près de l'épididyme, on sent toujours dans le scrotum le testicule et l'épididyme libres, à moins qu'il n'y ait aussi hématocèle du testicule ou de la tunique vaginale. Ces lésions sont faciles à reconnaître ; la rapidité de l'apparition et l'irréductibilité caractérisent l'hématocèle diffuse. Une tumeur préexistant avant le coup et le défaut de transparence avec une augmentation de la tumeur préexistante indiquent un épanchement de sang dans un kyste. Pott a signalé un cas d'hématocèle dans un kyste qui a été considéré comme une hernie, parce que l'on n'avait pas pris en considération l'absence de signes d'étranglement, et que la douleur et l'irréductibilité avaient semblé une indication de l'opération.

On reconnaît les *abcès du cordon* à des tumeurs rouges, chaudes, tendues, douloureuses, fluctuantes, siégeant le plus souvent à la racine du cordon. Ils se montrent dans le cours d'une blennorrhagie avec orchite, et en ce cas l'abcès marche quelquefois moins vite que dans les autres conditions, ou bien ce sont des suppurations de tubercules du cordon. Enfin les hématocèles du cordon, qui suppurent quelquefois, causent une variété d'abcès hématique. La rapidité de dévelop-

(1) Vanzetti, *Bull. Soc. de chir.*, 2e série, t. VIII, p. 427.

pement et l'absence de toute impulsion pendant la toux, ainsi que l'absence de troubles intestinaux, font éloigner l'idée d'une hernie enflammée.

Lorsque l'abcès suit une plaie ou une opération sur le cordon, le diagnostic n'offre aucune difficulté; les signes de l'inflammation et de l'abcès sont trop francs.

Les *tumeurs syphilitiques* du cordon sont des gommes qui ont beaucoup d'analogie avec les abcès du cordon et qui se résolvent quelquefois seules sous l'influence de cataplasmes et de l'iodure de potassium. On les reconnaît par voie d'exclusion quand il n'y a aucun signe de tubercules du testicule, pas de blennorrhagie, et quand le sujet est syphilitique.

La *varicocèle* est une tumeur allongée, noueuse, donnant la sensation de cordes molles, réductible, et se reproduisant avec facilité et surtout quand, après avoir réduit, on presse sur l'anneau inguinal externe, ce qui empêche de prendre la varicocèle pour une épiplocèle. Les *cirsocèles* ou varices cutanées se reconnaissent par la simple inspection.

Les *kystes du cordon* sont l'hydrocèle enkystée et des kystes isolés développés aux dépens des débris des corps de Wolf (Giraldès).

L'*hydrocèle enkystée* est une tumeur ovoïde, tendue, fluctuante, transparente, mobile dans le scrotum avec le cordon ; elle peut être congéniale et acquise, et s'est développée alors peu de temps après la naissance. La tumeur est mobile avec le cordon et est un peu réductible, mais le testicule la suit.

Tantôt l'hydrocèle enkystée communique avec le péritoine, tantôt elle communique avec la tunique vaginale et peut se vider par la pression dans l'une ou l'autre cavité. Dans le premier cas, la tumeur est vers l'anneau inguinal externe ; dans le second, elle est plus près du testicule que de l'anneau.

Tant que la tumeur est transparente, il n'y a pas de doutes possibles ; mais s'il y a eu un choc ou des froissements ou même une inflammation, la tumeur peut devenir opaque. Mais la forme, le siége et l'ancienneté feraient reconnaître le mal. Un lipome du cordon seul pourrait être diagnostiqué, mais on se rappellera que le lipome n'est pas aussi franchement arrondi qu'une hydrocèle enkystée et qu'il est plus fluctuant, c'est-à-dire plus mou.

On pourrait prendre un testicule arrêté dans le cordon pour une hydrocèle enkystée ; on évitera l'erreur en cherchant si le testicule est descendu. S'il n'est pas descendu, une hydrocèle enkystée est peu probable, et si c'est le testicule qui forme la tumeur, on lui trouve la sensibilité caractéristique.

L'*hydrocèle diffuse* du cordon est un œdème du cordon ou des kystes formés dans des débris de sac herniaire. Le cordon est engorgé dans une grande partie de son étendue ; il forme une tumeur allongée, mollasse, fluctuante en quelques points et un peu réductible. On ne confondra pas cet état avec une hernie épiploïque irréductible, parce que la hernie est constituée par des masses noueuses, dures, irrégulières, et que la tumeur s'est autrefois réduite, au dire des malades.

Les *kystes* du cordon dans les débris de l'organe de Rosenmuller sont des petits kystes gros comme des pois ou des noisettes, qui peuvent exister en plus ou moins grand nombre ou être isolés. Ils sont durs, indolents, et on ne les constate guère que par hasard ; peut-être ces kystes sont-ils l'origine de kystes plus volumineux qu'on a décrits comme des kystes épididymaires ou même des kystes spermatiques sans spermatozoaires. C'est dire que leur diagnostic peut être établi à l'aide des mêmes signes que ces derniers kystes. (Voyez plus loin.)

Les *lipomes du cordon* sont des lipomes ordinaires ou des hernies graisseuses appelées par M. Virchow des lipomes herniaires. On les reconnaît à leur consistance molle, à leurs lobules isolés qu'il est facile de sentir quand on explore avec soin, à leur indolence et à l'absence de tout dérangement dans les fonctions. Les lipomes offrent une certaine réductibilité, mais il est facile de voir que le testicule et le cordon suivent la tumeur.

Les *cancers du cordon* sont des cancers fibro-plastiques ou des enchondromes cancéreux, que l'on peut reconnaître à leurs caractères types. Il en sera reparlé à l'article Tumeurs de l'aine.

Les hernies du cordon sont les mêmes que les hernies inguinales, dont il sera question à propos des tumeurs de l'aine.

Les kystes hydatiques du cordon sont des tumeurs qu'on prend pour des kystes dans des sacs herniaires n'ayant plus de communication avec le péritoine, et pour des hydrocèles enkystées, une ponction

exploratrice seule peut préciser le diagnostic, car les caractères des tumeurs sont les mêmes.

Tumeurs du testicule.

Les tumeurs du testicule sont des hydrocèles, des hématocèles, des orchites, des tubercules, des kystes, des cancers et des inclusions fœtales.

Il y a une hydrocèle congénitale qui est due à la persistance de la communication du péritoine avec la tunique vaginale et qui apparaît quelques instants après la naissance (voy. TUMÉFACTION, p. 48).

Les *hydrocèles* de la tunique vaginale sont des hydropisies de la séreuse, du testicule ou des kystes, formés dans la tunique vaginale par des adhérences accidentelles. On reconnaît l'hydropisie de la séreuse à une tuméfaction ou tumeur uniforme d'une bourse avec conservation de la forme de la tunique vaginale, c'est-à-dire que la tumeur a la forme d'un rein ou d'une poire un peu étranglée, de façon que la masse soit divisée et pour ainsi dire bilobée. En approchant une bougie de la tumeur pendant qu'on regarde de l'autre côté à travers un stéthoscope appliqué sur l'hydrocèle, on trouve de la transparence, excepté en arrière, où une petite ombre représente le siége du testicule. La tumeur est fluctuante si elle est peu remplie; quand elle est très-tendue, il n'y a pas de fluctuation, mais alors si la tumeur est très-volumineuse, on peut percevoir le flot comme lorsqu'on explore l'ascite.

L'hydrocèle peut n'être pas transparente; les hydrocèles des pays chauds sont, depuis A. Cooper, reconnues capables de contenir un liquide lactescent. La galactocèle vaginale, décrite par Vidal de Cassis, semble être une hydrocèle de ce genre. La sécrétion de lait dans les bourses, de V. Carter, est quelque chose d'analogue.

La tumeur a mis longtemps à se produire, elle est toujours restée indolente et il n'y a pas de trouble de la santé générale. Il faut pourtant savoir que des hydrocèles apparaissent assez brusquement après une orchite ou dans le cours d'un rhumatisme, mais alors on voit le mal naître pour ainsi dire et le diagnostic n'offre aucune incertitude.

Il est très-commun qu'il y a une légère hydrocèle du côté opposé, surtout chez les habitants des pays chauds et chez les cavaliers.

Des individus atteints de hernie ont quelquefois une hydrocèle assez considérable de la tunique vaginale. En percutant la tumeur, on y constate un tremblotement particulier dû aux oscillations du liquide. Si l'on a quelques doutes après avoir réduit la hernie, on explorera le cordon, s'il n'y a rien dans le cordon et si l'on y sent la partie supérieure de la tumeur du scrotum bien limitée, si toutes les tentatives de réduction restent impuissantes et si la tumeur qui reste au dehors de l'anneau est franchement transparente et fluctuante, il n'y a pas de doute possible.

Quand une tumeur existe dans le testicule en même temps qu'une hydrocèle symptomatique, il y a des signes un peu différents qu'on retrouvera à propos des cancers du testicule.

Une *hydrocèle enflammée*, c'est-à-dire compliquée d'une vaginalite aiguë, peut être reconnue facilement (1). La tumeur présente les caractères de l'inflammation, douleur, rougeur, chaleur et fièvre, et cela tout à coup après être restée indolente et stationnaire pendant de longues années. Si l'inflammation est récente, on trouve encore de la transparence.

Les vieilles hydrocèles, celles qui ont subi des froissements, des violences extérieures ou qui ont offert à plusieurs reprises des signes d'inflammation, présentent les caractères des autres hydrocèles, avec cette différence que la tumeur est un peu plus arrondie tout en conservant une ressemblance éloignée avec une poire. La transparence a disparu, et lorsque les parois de l'hydrocèle se sont épaissies au lieu de trouver une fluctuation franche, on sent une paroi résistante, dure et égale en tous points. Il est difficile de trouver en arrière le testicule, qui est comme enchâssé dans des tissus fibreux. Il est toujours possible de diagnostiquer cette lésion en considérant son ancienneté, car c'est par cinq ou six années que l'on compte la durée du mal dans les cas où les parois de l'hydrocèle sont épaissies.

Les épanchements sanguins du testicule sont l'hématocèle du testicule et l'hématocèle de la tunique vaginale.

L'*hématocèle du testicule*, lésion très-rare, est le résultat d'un coup porté sur les bourses. Le testicule, que l'on sent parfaitement, est bosselé, dur au toucher. Ces signes sont observés, quand la tunique vaginale contient peu de sang ou peu de liquide. Une douleur exces-

(1) Nélaton *in* A. Desprès, *Diagnostic des tumeurs du testicule*. Thèse, Paris, 1861.

sivement violente ressentie par le malade au moment de l'accident et persistant après, serait au moins une preuve qu'il y a eu contusion du testicule (1).

L'*hématocèle traumatique* de la tunique vaginale succède à un coup qui a causé une douleur très-vive. Il existe de l'ecchymose aux bourses, surtout s'il y a hématocèle du scrotum en même temps qu'un épanchement de sang dans la tunique vaginale. Le scrotum est tuméfié et il est impossible de retrouver le testicule au milieu du liquide, comme cela a lieu s'il n'y a qu'une hématocèle du scrotum. On trouve de la fluctuation franche ou une fluctuation obscure et une certaine crépitation due à la collision de caillots sanguins. Une ponction donne issue à du sang noirâtre.

A cette hématocèle il faut rapporter l'hématocèle survenant par suite d'une piqûre du testicule pendant l'opération de l'hydrocèle.

Cette tumeur, ayant une forme semblable à celle d'une hydrocèle, est tendue, fluctuante, ou d'une consistance pâteuse et non transparente; on ne peut sentir le testicule. Il y a eu une douleur vive au moment où la ponction de la tunique vaginale a été faite, et le mal s'est reproduit en peu de temps après l'opération. Il n'y a jamais d'ecchymose aux bourses; les malades se souviennent quelquefois qu'il est sorti du sang pendant l'évacuation du liquide de l'hydrocèle. Lorsqu'on voit la tumeur à une époque éloignée de sa réapparition, les malades disent quelquefois qu'ils ont souffert : ce qui est l'indice d'une vaginalite consécutive.

Les hydrocèles volumineuses contusionnées sont le siége d'un épanchement sanguin, lequel est une cause d'inflammation plus ou moins légère. Ces tumeurs sont des *hydro-hématocèles*, elles ont les mêmes caractères que les grosses hydrocèles à parois épaisses et n'offrant pas de transparence; elles présentent la même consistance en tous points et rappellent toujours la forme de l'hydrocèle simple. Les malades quelquefois ont remarqué que, après un coup ou une chute, la tumeur est devenue plus volumineuse.

Ce que l'on décrit dans les livres sous le nom d'hématocèle spontanée de la tunique vaginale, est une vaginalite chronique; on la retrouvera plus loin.

L'*orchite*, avec toutes ses formes, offre des caractères très-tranchés;

(1) Béraud, *Hématocèle du testicule* (*Archives de médecine*, mars 1851).

les symptômes inflammmatoires francs, à un début brusque et est en général en relation avec une blennorrhagie, un traumatisme ou une fièvre grave. Son diagnostic a été fait à propos des tuméfactions glandulaires (voy. p. 24).

La *vaginalite chronique* (1) (*périorchite*, *sclérose ulcéreuse de la tunique vaginale* des Allemands), que M. Gosselin a pressentie, en disant que l'hémorrhagie dans l'hématocèle de la tunique vaginale provenait de fausses membranes, forme une tumeur d'un volume variable et qui met un temps assez long à se développer. Au début, la tumeur est petite, elle rappelle la forme du testicule, elle est régulière, également résistante en tous les points, cède légèrement sous la pression; opaque et jamais fluctuante, la tumeur est peu mobile dans le scrotum. Il n'y a pas de bosselures. Quand on fait une ponction exploratrice, on peut ne tirer que du sang pur si le trocart a été enfoncé trop profondément; dans le cas où l'on n'a pénétré que dans la tunique vaginale, il coule de la sérosité sanginolente ou un liquide couleur de chocolat. Les tumeurs ont une évolution extrêmement lente, à moins qu'elles ne soient une hématocèle suite de la ponction d'une hydrocèle. Cinq à vingt ans sont le laps de temps qui est nécessaire à l'évolution de la tumeur pour qu'elle acquière le volume d'une tête de fœtus. Quelquefois les malades disent avoir éprouvé quelque pesanteur dans les bourses qui correspondent à des poussées inflammatoires dans la tumeur, mais c'est là tout.

La peau du scrotum présente quelquefois une vascularisation et un léger œdème.

La vaginalite chronique est susceptible de s'ulcérer. M. Nélaton a vu une ulcération du scrotum qui conduisait dans une cavité qui n'était autre chose que la tunique vaginale. Il s'en écoulait une matière putride. Si l'on comprimait la poche de façon à appliquer ses parois l'une contre l'autre, puis si l'on cessait de presser, la poche revenait sur elle-même comme une poche de caoutchouc (2).

C'est presque toujours avec un cancer que l'on confond l'hématocèle; le diagnostic sera fait plus loin.

Il y a des *orchites chroniques*, les unes sont une persistance d'une inflammation aiguë entraînant la formation d'un abcès intra-testicu-

(1) A. Després, *Essai sur le diagnostic des tumeurs du testicule*, 1861, p. 29.
(2) Nélaton *in* Jamain, *De l'hématocèle du scrotum*, p. 62.

laire. On reconnaît cette variété à l'évolution du mal; il a débuté par une orchite blennorrhagique ou une orchite traumatique. Le testicule et l'épididyme sont gros, douloureux au toucher quelquefois. Il est rare qu'il y ait de la fluctuation, à moins que la peau amincie en un point ne soit soulevée par la tunique albuginée, distendue, sur le point de s'ulcérer.

D'autres orchites chroniques sont des engorgements subinflammatoires ou hypostatiques du testicule; le type de ces engorgements est celui qui existe chez les individus atteints de grosse hernie comprimant les vaisseaux du cordon. Cet engorgement est indolent; c'est une augmentation de volume du testicule et de l'épidyme régulière, sans bosselures apparentes. On le rencontre aussi chez les malades qui ont une affection chronique des voies urinaires, chez les enfants adonnés à la masturbation ou chez les ouvriers habitués à des travaux pénibles, qui exigent toujours la station debout. Quelquefois une hydrocèle existe dans la tunique vaginale autour de testicules ainsi engorgés; ces orchites peuvent être doubles.

La tunique albuginée épaissie, le tissu cellulaire épididymaire hypertrophié, constituent une troisième variété d'orchite chronique. La tumeur est très-dure, elle a une consistance fibreuse, l'épididyme et le corps du testicule semblent confondus ensemble, quelquefois il y a un peu d'hydrocèle. La tumeur est indolente, elle est quelquefois le siége de poussées inflammatoires caractérisées par de la douleur à la pression; on trouve toujours dans les antécédents des malades des blennorrhagies antérieures.

Le testicule dit *syphilitique*, qui a été admis depuis par A. Cooper, n'est pas précisé anatomiquement. Nul anatomiste n'a donné sa lésion élémentaire, qui caractérise cette lésion; pour moi, c'est une des variétés d'orchites chroniques dont il a été question plus haut, et qui se présente chez les syphilitiques, surtout chez ceux qui ont eu des lésions uréthrales ou vésicales et qui ont des métiers pénibles. L'efficacité de l'iodure de potassium et du mercure est très-problématique dans plusieurs des observations de Curling comme de A. Cooper, et il n'y a pas plus de certitude pour les observations modernes.

Qu'il y ait des gommes au testicule, cela est possible, puisque l'on a vu des gommes dans quelques glandes; mais pour que l'on décrive les gommes du testicule, il faudrait qu'il y eût, aujourd'hui, une observation bien authentique de cette lésion.

L'expérience par le traitement antisyphilitique des accidents ter-

tiaires par l'iodure de potassium servira à diagnostiquer les engorgements testiculaires, même doubles, des cancers.

Le testicule arthritique ou l'orchite rhumatismale dont parle M. Bouisson, sont des vaginalites, des hydrocèles ou des orchites chroniques chez des arthritiques ou des rhumatisants; leur diagnostic est celui des orchites chroniques.

Les *tubercules du testicule* se présentent sous deux formes, correspondant à la tuberculisation pulmonaire aiguë ou pneumonie tuberculeuse, et à la tuberculisation chronique. Il y a, pour dire autrement les choses, une orchite tuberculeuse et des dégénérescences tuberculeuses de la substance testiculaire.

Les tubercules de la première variété existent dans les testicules ou dans les épididymes. Les secondes existent d'ordinaire dans l'épididyme, soit à la tête, soit à la queue, et rarement ils siégent d'emblée dans le testicule.

C'est ordinairement dans le cours d'une orchite que se manifeste la tuberculisation aiguë du testicule, et l'orchite présente ceci de particulier qu'elle arrive chez des sujets qui ont une légère chaudepisse, ou qu'elle est le résultat de la masturbation ou d'un effort. A l'inflammation succède un gonflement persistant, dur, et qui occupe l'épididyme ou le testicule. Lorsque l'induration existe sur l'épididyme, il présente quelques bosselures, et celles-ci ne tardent pas à se ramollir et à suppurer en donnant lieu à des fistules conduisant sur des masses indurées. Lorsque le testicule est le siége des tubercules, il reste dur, douloureux, et l'on voit peu à peu un abcès se former et donner issue à des lambeaux du tissu testiculaire sphacélés. C'est ce genre d'abcès tuberculeux du testicule qui est suivi de la production d'une variété de fongus bénin du testicule.

Il est de règle que quand il y a des tubercules dans le testicule, on en trouve dans la prostate ou les vésicules séminales; ceci est un moyen de diagnostic presque certain, que les tubercules soient dans le testicule ou l'épididyme. Quand le testicule est seul malade, il n'est pas commun qu'il y ait un épanchement séreux dans la tunique vaginale.

Les tubercules du corps du testicule ont été souvent pris pour des testicules dits syphilitiques, et surtout quand ces tubercules étaient dans leur première période. Il n'y a pas de diagnostic différentiel à faire, si ce n'est entre les tubercules et l'orchite chronique; mais il n'y

a pas de tubercules sans orchite chronique, et c'est la fin seule qui peut juger si l'orchite chronique avait lieu autour de tubercules. Quand cependant les individus se tuberculisent à la suite de tubercules du centre de la glande testiculaire; on voit survenir des lésions prostatiques, de l'œdème des bourses et du périnée, qui indiquent des lésions profondes en même temps que les malades s'épuisent et toussent.

Les tubercules à marche lente siégent d'ordinaire dans l'épididyme, où ils constituent des tumeurs extrêmement dures à petits lobules, et quand les indurations épididymaires sont étendues, elles enchâssent le testicule comme un gland dans son calice. Dans cette variété de tuberculisation testiculaire, les deux organes présentent souvent les mêmes indurations à un degré plus ou moins avancé. Dans quelques cas, d'un côté, il y a déjà des abcès et des fistules quand, de l'autre côté, il n'y a encore que les petites indurations lobulées.

La tumeur est indolente, à moins que les tubercules ne soient dans le testicule. L'accroissement est lent après un début obscur. On a vu ces tumeurs sur des sujets de tous les âges, des enfants, des adultes et des vieillards; mais c'est en général de dix-huit à vingt-neuf ans qu'on observe le plus de tubercules du testicule.

Des indurations existent en même temps au niveau des vésicules séminales et quelquefois dans le cordon.

Les tubercules de cette sorte ne peuvent être confondus avec aucune autre maladie, surtout lorsqu'ils occupent l'épididyme, et quand il y a en même temps les signes rationnels ou physiques de la tuberculisation pulmonaire.

Mais il y a des tubercules développés dans le testicule et qui localement ne sont révélés que par une augmentation du testicule devenu plus dur et offrant quelques petits lobules. Il y a une hydrocèle qui récidive après les ponctions, et l'on peut croire qu'il s'agit d'un cancer au début; même quand le mal est dans l'épididyme, on peut avoir des doutes.

J'ai vu un remarquable exemple de ce genre que j'ai rapporté dans ma thèse sur le diagnostic des tumeurs du testicule. Un homme, âgé de quarante-sept ans, n'ayant jamais eu de blennorrhagie ni de chancres, avait depuis dix jours, et à la suite d'un long voyage, l'épididyme droit gonflé. La tumeur était dure, allongée, il y avait deux lobes saillants sur l'épididyme, une légère hydrocèle existait, la douleur à la pression était peu marquée, mais il y avait des douleurs de

reins vives. Le seul symptôme un peu caractéristique était une induration peu marquée de la vésicule séminale droite, constatée par le toucher rectal. Il n'y avait dans sa famille ni antécédents de cancer, ni antécédents de tubercules; il n'avait jamais eu ni blennorrhagie ni chancre. A sa sortie de l'hôpital, après deux ponctions de son hydrocèle, le malade avait un peu maigri. Dans ce cas on devait rester dans le doute, mais le diagnostic de tubercule du testicule était cependant le plus probable.

Quand un malade se présente avec une tumeur du testicule qu'on soupçonne être des tubercules, le repos et les cataplasmes améliorent toujours un moment la tumeur; si l'effet de ces médications est nul, si le malade est pâle, si ses fonctions génésiques sont troublées, elle peut se rapporter à un cancer aussi bien qu'à des tubercules, mais un léger écoulement a une certaine signification en faveur de tubercules. Il en est de même des écoulements de sperme sanguinolent, mais ces deux accidents sont si rares qu'on ne peut fonder sur eux un diagnostic.

Lorsqu'on est dans le doute entre un cancer et des tubercules, s'il survient du côté du col de la vessie une inflammation, il est probable que la tumeur est constituée par des tubercules, car la lésion vésicale se rapporte à des tubercules prostatiques.

On enlève aujourd'hui encore, de temps en temps, des testicules tuberculeux, croyant qu'ils sont cancéreux, mais c'est surtout quand le mal a débuté par le testicule. Dans ce cas, en effet, les signes de tubercules pulmonaires manquent. En interrogeant les antécédents des malades, leur genre de vie, on arrive quelquefois à trouver les conditions de la tuberculisation, ce qui est un indice, mais il est de meilleurs signes. Les testicules tuberculeux sont toujours peu volumineux; quand ils simulent des cancers, ils offrent une consistance moins grande pour un volume égal, car ce n'est que quand les indurations sont petites qu'elles sont dures. S'il s'agit d'une tuberculisation aiguë des organes génitaux, le mal a marché plus vite qu'un cancer; s'il s'agit de tubercules à marche lente, le cancer s'est développé plus vite; enfin, dans la première condition, le mal peut avoir commencé comme une orchite.

Lorsqu'il y a une hydrocèle et une tumeur du testicule de nature douteuse et quand on hésite entre un cancer et des tubercules, on fait une ponction et l'on examine plus librement la tumeur. De cet examen, il résulte quelquefois des signes locaux qui précisent le diagnostic.

La tunique vaginale offre des *épaississements*, des *ossifications*, des *cartilaginifications*, si l'on peut ainsi dire, comme toutes les membranes fibreuses ; on reconnaît ces états à une hydrocèle ancienne dont on sent les parois dures, crétacées, et quand le liquide de l'hydrocèle est évacué, on arrive quelquefois à palper des corps durs roulant sur le testicule et qui sont des corps mobiles de la tunique vaginale; il n'est pas difficile de les reconnaître, le toucher qui permet de constater leur dureté et leur mobilité en dit assez au chirurgien.

Virchow a représenté, dans son *Traité des tumeurs*, sous le nom d'hydrocèle avec péri-orchite, plusieurs de ces hydrocèles où la membrane vaginale a subi des transformations de toutes sortes.

Les kystes du testicule sont : la spermatocèle et les kystes spermatiques.

La *spermatocèle* est une tumeur douloureuse, apparaissant sur l'épididyme d'une façon intermittente, à la suite du coït ou pendant l'érection ; la tumeur disparaît ensuite.

Les *kystes spermatiques*, dilatation des conduits spermatiques ou kyste simple, forment des tumeurs petites en général, quelquefois lobulées, d'un volume égale à celui d'une noisette ou d'une noix attachées à l'épididyme, le testicule et l'épididyme ayant d'ailleurs leur volume et leur consistance normales. Ces kystes sont les uns transparents, les autres opaques, la fluctuation s'y fait parfois sentir. Ce mal est indolent, il existe depuis longtemps et ne tend pas à s'accroître. Il n'y a aucun dérangement de la santé générale. Quelquefois les individus ont remarqué un affaiblissement des fonctions génésiques.

Les kystes de l'épididyme qui ont été transparents peuvent devenir opaques. Cela tient à ce qu'il y a des spermatozoïdes qui ont été introduits dans le kyste primitivement séreux (1).

Une contusion sur un de ces kystes peut les transformer en un kyste sanguin, fluctuant, opaque, et qui, à la ponction exploratrice, laisse écouler un liquide brun. Si le malade se souvient qu'il avait une tumeur avant de recevoir un coup, le diagnostic sera certain; le siége de la tumeur indiquera, du reste, un kyste épididymaire.

M. Gosselin a vu des petits kystes pendus à l'épididyme; ces petites

(1) Curling, *Maladie du testicule*, traduit et annoté par M. Gosselin. Notes de M. Gosselin.

tumeurs paraissent être formées aux dépens des *vasa aberrantia*, ils sont pédiculés et n'atteignent pas un grand volume.

A côté des kystes de l'épididyme, il faut citer l'*hydrocèle épididymaire*, hydrocèle enkystée du testicule de Curling; celle-ci se produit entre le testicule et l'épididyme ou dans une loge secondaire accidentelle de la tunique vaginale; elle offre les caractères de l'hydrocèle simple, sauf que parfois elle n'est pas transparente, ce qui est dû, suivant M. Robin, à un épanchement de sperme dans l'hydrocèle. Velpeau assignait à cette tumeur le caractère suivant : Le testicule, facile à reconnaître à sa sensibilité caractéristique, est situé au bas de la tumeur et semble enchâssé par elle, de manière à représenter avec celle-ci une brioche renversée. Une ponction exploratrice lèverait tous les doutes, si la durée du mal, son indolence et le siége du testicule en bas et en avant n'avaient déjà éclairé le chirurgien.

La maladie kystique du testicule ne doit pas être envisagée à titre de kyste; on la retrouvera plus loin.

Le *fongus bénin* du testicule a été l'objet de nombreuses controverses; mais on est à peu près d'accord aujourd'hui pour admettre, avec Deville, que c'est une hernie du testicule; avec J.-L. Petit, Callisen et Jarjavay, que c'est une excroissance de la substance testiculaire à travers une éraillure de la tunique albuginée (1).

Le fongus bénin du testicule, qui est une hernie du testicule, est une tumeur végétante sortant d'une ulcération du scrotum. La surface du fongus est granulée, rouge, saigne assez facilement; si l'on cherche le testicule dans le scrotum, il n'y est plus, un vide existe à sa place. C'est à la suite d'une inflammation des bourses que le mal s'est montré; il n'y a aucun retentissement sur la santé générale; les douleurs ne sont pas vives, un seul testicule est malade de la sorte. Le fongus bénin vrai est une masse de bourgeons charnus, exubérants, développée sur une perte de substance de la tunique albuginée. Des bourgeons charnus saignant facilement, sans induration de la peau, constituent tout le mal. Tantôt il y a, au milieu de ces bourgeons charnus, une masse blanche sphacélée qui est ou une masse tuberculeuse ou des tubes séminifères qui s'éliminent. C'est à la suite d'un abcès du testicule que le mal s'est montré. On sent encore le testicule à sa place

(1) Jarjavay, *Mémoires sur le fongus bénin du testicule* (*Archives de médecine*, 4e série, tome XX). — Deville, *Fongus bénin du testicule* (*Moniteur des hôpitaux*, 1858).

au-dessous de la tumeur, à moins que le mal ne soit déjà ancien et que la substance testiculaire ne soit déjà éliminée à travers l'ouverture de la tunique albuginée. Ce fongus bénin peut être double, et c'est chez les sujets atteints de tubercules du corps du testicule que cela s'observe, ainsi que l'a justement fait remarquer Malgaigne.

Il est impossible de confondre le fongus bénin avec un cancer du testicule, parce que le mal ne débute pas de la même façon. Le début inflammatoire franc du fongus contraste avec la marche progressive du cancer. L'indolence et le peu de retentissement du fongus sur la santé générale contrastent encore davantage avec les complications qui accompagnent la tumeur cancéreuse. On ne voit point de cancer du testicule, chez les adultes, capable de s'ulcérer avant que la cachexie cancéreuse soit établie.

L'*hypertrophie du testicule* est assez commune dans les pays chauds; elle semble être un engorgement chronique qui attaque les deux testicules et ressemble singulièrement aux engorgements chroniques qu'on observe chez nous sur les malades atteints de varicocèles ou de hernies.

Il y a aussi dans nos pays une hypertrophie du testicule supplémentaire, si je puis ainsi dire. Chez les malades dont un des testicules s'atrophie, l'autre testicule augmente. Autrefois, lorsqu'on enlevait les testicules tuberculeux, il était commun de voir le testicule sain augmenter de volume, ce qui portait les chirurgiens à faire une seconde castration. Dupuytren a évité une erreur de ce genre (1).

S'il y a un *adénome* du testicule, c'est assurément la tumeur fibreuse dont parle M. Cruveilhier, et les maladies kystiques du testicule sans mélange d'enchondromes ni de tissu fibro-plastique. J'emprunte à la thèse de M. Conches un fait qui semble se rapporter à cette variété de tumeurs (2), sous toutes réserves néanmoins, en attendant de nouvellles études sur ce point. — Voici la description du mal (elle est empruntée à une observation du travail de M. Conches):

« La tumeur est non-transparente, résistante en masse, bien qu'offrant une dépressibilité locale plus ou moins prononcée. Dans quelques points qui correspondent aux élevures les plus volumineuses, les doigts rapprochés perçoivent une fluctuation non douteuse; éloignés,

(1) Dupuytren, *Leçons orales*, tome IV, p. 250.
(2) Conches, *De la maladie kystique du testicule*. Lyon, 1865.

au contraire, ils ne la sentent plus. Une forte pression au niveau de ces points dépressibles permet d'y enfoncer légèrement le doigt et de reconnaître qu'ils correspondent à des cavités séparées les unes des autres par des cloisons résistantes. » Il n'y avait pas de sensibilité à la pression, pas de ganglions lombaires engorgés; le testicule du côté opposé était sain et les fonctions génitales étaient conservées. Le soldat qui portait cette tumeur en faisait remonter le début à deux ans, et il jouissait d'une bonne santé. M. Salleron, chirurgien-major, a diagnostiqué une maladie kystique du testicule. Le testicule enlevé contenait un kyste multiloculaire entouré d'une couche de substance testiculaire saine en haut et en arrière. Il y avait des kystes contenant des masses molles et gélatiniformes; d'autres kystes contenaient un revêtement d'épithélium nucléaire et un liquide albumineux. Deux ans après, le malade, en très-bon état, était bien guéri et n'était menacé d'aucune récidive.

La vingt-septième observation de ma thèse inaugurale (1) pourrait encore être rapportée, quoique je l'aie placée dans les cancers, aux adénomes testiculaires siégeant dans l'épididyme et le corps d'Highmore, car le malade était d'une belle santé; son mal, qui avait débuté deux ans auparavant, avait crû lentement et sans douleurs; il a été opéré en 1861, et aujourd'hui, mai 1868, il jouit d'une bonne santé et n'a aucune récidive.

Les *cancers* du testicule sont des encéphaloïdes, des enchondromes cancéreux et des sarcomes kystiques ou des cancers fibro-plastiques ou squirrheux.

Tous les cancers du testicule ont une marche rapide, en y comprenant même les cysto-sarcomes ou adéno-sarcomes kystiques: six mois, un an ou dix-huit mois; et lorsque la tumeur semble plus ancienne, elle a du moins, dans les derniers mois, pris un accroissement considérable. Il y a une cause d'erreur assez grave dans l'appréciation de la durée des cancers, c'est le moment de l'apparition d'une hydrocèle. Il est habituel, en effet, que toutes les tumeurs du testicule qui occupent l'épididyme causent un épanchement de sérosité dans la tunique vaginale, mais on a souvent pour s'éclairer un brusque changement dans l'état de santé des malades, de l'amaigrissement, et quelquefois des indurations du cordon et des engorgements

(1) A. Després, *Diagnostic des tumeurs du testicule*, 1861, p. 67.

dans une fosse iliaque, puis souvent des douleurs lancinantes ou des douleurs de reins. Rien de cela n'existe quand il y a seulement une hydrocèle et une orchite chronique.

Les deux testicules peuvent être atteints de cancer à la fois (Hawkins, Roux, MM. Denonvilliers et Gosselin). C'est encore là une cause d'incertitude qui peut faire confondre des testicules tuberculeux avec des testicules cancéreux. Mais le testicule tuberculeux est toujours moins volumineux que le testicule cancéreux. Il offre des petites bosselures, et quand il se ramollit, presque toujours on trouve, par le toucher rectal, des indurations à la région prostatique ou autour des vésicules séminales (1).

Il est très-rare que les cancers du testicule adhèrent à la peau; le fait est tellement exceptionnel, qu'on peut dire qu'on ne l'a pas vu depuis longtemps ; la tendance aux adhérences propre au cancer en général ne se manifeste que par des adhérences du feuillet pariétal de la tunique vaginale aux testicules, ce qui cloisonne quelquefois l'hydrocèle symptomatique consécutive qui vient compliquer le cancer.

Le cancer qui occupe l'épididyme diffère un peu du cancer qui occupe le corps du testicule.

Quand il y a une tumeur de l'épididyme et du corps d'Highmore, il existe une hydrocèle ; alors on aperçoit à l'extérieur une tumeur qui a tous les caractères de l'hydrocèle et en arrière de laquelle on sent une masse dure, irrégulière, présentant une résistance plus ou moins considérable et des lobes. En déprimant le liquide à la partie antérieure, on arrive à sentir le testicule augmenté de volume, surtout si l'épanchement de sérosité est peu considérable. L'hydrocèle, dans ce cas, offre toujours de la fluctuation. Les douleurs à la pression sont nulles. Après une ponction de l'hydrocèle, on peut bien se rendre compte de l'état de la tumeur.

Le cancer qui occupe le testicule ne s'accompagne que rarement d'hydrocèle. Il forme une masse arrondie, peu bosselée, inégalement dure dans quelques cas, franchement fluctuante dans d'autres cas, c'est-à-dire offrant une fausse fluctuation analogue à celle du lipome. Et ce sont ces cancers mous limités au testicule qui simulent le plus les vaginalites chroniques ou hématocèles spontanées. Il a déjà été dit que dans la vaginalite chronique, la peau présentait une vasculari-

(1) Dufour, *De la tuberculisation des organes génitaux de l'homme*, thèse de Paris, 1854.

sation marquée, que la peau semblait adhérente à la tumeur et que celle-ci offrait partout une consistance égale et était élastique; ceci n'est point le propre des cancers, qui sont fluctuants et qui se meuvent dans le scrotum à peu près comme un testicule normal. Quand il y a des indurations cancéreuses sur le trajet du cordon ou dans la fosse iliaque, aucune incertitude ne peut exister.

Longtemps on a fait du poids apparent de la tumeur testiculaire un moyen de diagnostic; c'était une illusion. En effet, ce qui ôte du poids à la tumeur, c'est son accolement au pubis, et il en résulte que les tumeurs les mieux pédiculées, c'est-à-dire les plus petites, sont celles qui ont un poids appréciable relativement plus considérable. D'ailleurs, la différence du poids spécifique de l'eau et des chairs peut-il être apprécié avec la main ?

Les cancers encéphaloïdes du testicule sont ceux qui sont les plus mous, ceux dont les bosselures apparaissent le plus vite; à moins qu'ils ne soient enfermés profondément dans le testicule, ils offrent de la fluctuation.

Les cancers cartilagineux offrent une dureté considérable, ils ont généralement un petit volume; quelques-unes de leurs bosselures offrent une fluctuation appréciable.

Ce qu'il y a à dire à propos de ces cancers se confond avec l'exposé des symptômes de la *maladie kystique* maligne ou adéno-sarcome kystique, sauf la rapidité du développement. On retrouve les symptômes de la maladie kystique dont il a été plus haut question : des points mous à côté de points plus durs. Quelquefois la tumeur est très-mobile dans le scrotum quand le testicule est pris entre les doigts. Il y a un développement variqueux des veines du cordon. Des ponctions exploratrices dans ces tumeurs donnent des résultats variables; suivant M. Conches, il peut sortir de la sérosité, du sang, puis de la sérosité pendant que l'on retire doucement la canule, ce qui indique que l'on a traversé plusieurs kystes. La maladie kystique se développe comme les autres cancers du testicule à un âge assez peu avancé; enfin les maladies kystiques ont, en général, une durée un peu plus longue que les autres cancers; seulement, pour ces tumeurs comme pour les adénomes cancéreux en général, il y a un moment où elles prennent un accroissement très-rapide qui devient tout à fait caractéristique.

Les tumeurs fibro-plastiques du testicule sont plus rares que les autres cancers; elles existent chez les enfants, où elles forment de grosses tumeurs offrant des lobes volumineux et croissant avec rapidité après

être restés assez longtemps stationnaires. Le squirrhe du testicule est le cancer, qui occupe l'épididyme et le corps d'Highmore; il marche avec plus de lenteur que les autres cancers et s'accompagne tardivement d'indurations sur le cordon et dans la fosse iliaque.

Il a été observé des cancers encéphaloïdes avec des masses phymatoïdes à l'intérieur des cancers encéphaloïdes, autour des poils situés au centre du testicule, c'est-à-dire autour d'une hétérotopie plastique (1). Rien à l'intérieur ne peut faire soupçonner ces lésions.

Le diagnostic des cancers du testicule ne présente de sérieuses difficultés que lorsqu'on hésite entre un cancer et une vaginalite chronique avec épaississement de la tunique vaginale. En principe, en cas de doutes, si le mal a une courte durée et s'il n'a été précédé d'aucune opération sur les bourses, s'il n'y a eu aucune contusion, il est raisonnable de penser qu'il s'agit d'un cancer. Toutes les erreurs qui, dans ces derniers temps, ont été commises, ont été causées par l'oubli de ce précepte.

Les tubercules du corps du testicule qui existent sans tubercule de l'épididyme et sont le point de départ d'une orchite chronique, à peu près indolente, peuvent être confondus avec un cancer; mais il y aurait peut-être lieu de remarquer que, dans ces cas encore mal étudiés aujourd'hui, il y a une hydrocèle de la tunique vaginale moins considérable que dans les cas où il y a cancer. Mais c'est seulement dans les premiers temps du mal qu'il peut y avoir des incertitudes. Car, si une tuberculisation générale prochaine ne vient pas éclairer, un abcès du testicule menaçant de s'ouvrir lèverait les doutes.

Les *inclusions* fœtales dans le testicule ou accolées au testicule offrent les mêmes caractères que les inclusions scrotales, à cela près que l'on peut sentir le testicule bien isolé dans le premier cas.

Les hétérotopies plastiques dont la congénialité, quoique réelle, n'est pas évidente, peuvent être reconnues par voie d'exclusion; la tumeur indolente restant stationnaire, n'étant ni transparente ni fluctuante et n'offrant pas des bosselures comme le cancer, enfin la santé générale ne dépérissant pas, on peut diagnostiquer le mal en constatant sa présence peu de temps après la naissance. Si la tumeur s'enflamme, les antécédents d'indolence suivis d'un abcès ne seront pas l'objet de méprises (2).

(1) *Bulletin de la Société anatomique*, 1867.

(2) Verneuil, *Inclusions scrotale et testiculaire* (*Archives de médecine*, juin 1855).

L'*inversion testiculaire* peut être prise pour une tumeur du testicule; il faut être prévenu de cette disposition congéniale; on la reconnaît par la palpation, et en comparant les deux testicules, on arrive à voir que le testicule et l'épididyme ont les mêmes proportions des deux côtés. (Voy. TUMEURS DE L'AINE pour les tumeurs du testicule arrêté à l'anneau.)

Tumeurs de l'aisselle.

L'exploration de l'aisselle doit être faite suivant certaines règles. C'est quand le bras est placé à angle droit avec le tronc que l'on peut mieux examiner le creux axillaire, mais une fois que la tumeur est sentie, on fait varier la position du bras pour s'assurer si la tumeur tient à l'humérus. En élevant le bras, on arrive quelquefois à mieux circonscrire la tumeur. C'est au chirurgien à chercher ce qui facilite le plus son examen.

La tuméfaction de l'aisselle comprend des œdèmes, des emphysèmes, des épanchements sanguins (1).

On a observé dans l'aisselle des anévrysmes diffus primitifs et consécutifs après des déchirures de l'artère axillaire pendant la production d'une luxation ou pendant sa réduction.

Les premiers sont reconnus à une tuméfaction énorme de l'aisselle apparue subitement, animée quelquefois de pulsations isochrones à celles du pouls et à une disparition du pouls radial. Il y a dans plusieurs cas un certain frémissement; c'est ce qui a fait croire à Desault, dans un cas analogue, qu'il y avait de l'emphysème. Les seconds sont reconnus à ce qu'ils paraissent peu de temps après la réduction d'une luxation, et alors la tumeur présente tous les caractères de l'anévrysme : battement, bruit de souffle et diminution considérable du pouls radial.

Les anévrysmes diffus traumatiques peuvent se rompre et causer un vaste épanchement sanguin, qui est reconnaissable à la tuméfaction subite et à la fluctuation après qu'on a constaté les signes d'un anévrysme. M. Dolbeau a rapporté un exemple remarquable de cette lésion et qu'il a emprunté à la pratique de notre maître, M. Nélaton,

(1) Leroy, *Annales de la Société de médecine de Caen*, 1860.

et, chose curieuse, cet épanchement sanguin s'est ouvert et le malade a guéri (1).

La rupture des veines (Foriep) et des petites artères (Leudet) cause un épanchement considérable sans que le pouls radial ait cessé de battre ; la tumeur apparue subitement est fluctuante, peu douloureuse, à moins qu'il n'y ait une forte contusion qui accompagne la luxation de l'épaule. C'est là, en effet, une complication de la luxation, la peau distendue semble sur le point de se rompre.

Le gonflement consécutif à des plaies, à des fractures et à des arthrites est reconnu aux caractères propres à ces tuméfactions (voy. première partie, TUMÉFACTION).

Seulement il faut se rappeler que, dans les cas de fractures du col anatomique de l'humérus avec déchirure étendue de la capsule, on trouve quelquefois une tumeur dure, mobile, dans l'aisselle, qui n'est autre que la tête humérale libre.

Les *abcès de l'aisselle* sont des abcès cutanés ou sous-cutanés : les premiers, développés autour des glandes sudoripares, forment de petites tumeurs fluctuantes, douloureuses au toucher, existant rarement seules et se succédant quelquefois pendant assez longtemps; on reconnaît leur début à une simple cuisson, ou à quelques élancements chez des malades qui ont un érythème intertrigo après des sueurs abondantes. Quelquefois, au-dessous d'un de ces abcès il se forme un véritable petit phlegmon sous-cutané qui donne naissance à un abcès bien circonscrit et bien fluctuant, recouvert par le tégument rouge et tendu. Ces abcès, appelés abcès tubéreux de l'aisselle, apparaissent le plus souvent l'été.

Les abcès de l'aisselle, qui sont la conséquence d'une *adénite*, sont constitués d'abord par un œdème douloureux, entourant un ganglion dur, douloureux et immobilisé par un gonflement étendu de l'aisselle, accompagné de fièvre et de difficulté des mouvements du bras. Si le mal est déjà un peu ancien, on trouve un point rouge et fluctuant au-dessous de l'œdème qui indique le siége du pus ; enfin, si le mal a duré plus de dix jours et si l'adénite était superficielle, on voit un abcès bien limité, saillant sous la peau de l'aisselle et présentant la fluctuation caractéristique. Ces abcès ont eu une marche assez rapide et ont succédé soit à une plaie située sur une partie du membre, soit à une angioleucite.

(1) Dolbeau, article AISSELLE, *Dictionnaire encyclopédique*, 1865.

Les *phlegmons profonds* de l'aisselle causent immédiatement une tuméfaction énorme qui comble le creux axillaire. Il y a des frissons et de la fièvre, et un œdème existe à la racine du bras et du côté de la poitrine. Au bout de quelques jours, après le début du mal, la fluctuation devient apparente, et on la trouve sous l'omoplate et sous le grand pectoral ; le pus a, en effet, une grande tendance à fuser. Lorsque ces abcès proviennent de la bourse séreuse qui est sous l'omoplate, on peut préciser cette origine en apprenant que la tuméfaction n'a pas commencé par le creux de l'aisselle, mais bien par sa paroi postérieure. Si le phlegmon est dû à une pleurésie ouverte du côté de l'aisselle, des signes du côté du thorax ont précédé la formation de l'abcès, et il y a de la sonorité et de la crépitation dans le foyer (voy. p. 58). Si le pus fuse du côté du cou et même du côté des médiastins, il y a de la suffocation (voy. TUMEURS INTRA-THORACIQUES), une recrudescence et des accidents généraux, c'est-à-dire des phénomènes d'infection purulente.

Il y a des *abcès métastatiques* dans l'aisselle, qu'on voit apparaître soudainement, sans douleur locale et sans réaction inflammatoire, du côté de la peau. Il y a également des abcès de l'aisselle, suite d'*arthrite* suppurée, ce que l'on reconnaît aux caractères généraux des abcès succédant à une arthrite franche, suite de plaie ou de contusion.

On a rencontré des abcès dans le muscle grand pectoral, dans les maladies infectieuses, et on leur a trouvé le caractère des abcès musculaires, c'est-à-dire la tension pendant la contraction du muscle; la fluctuation et une marche rapide avaient fait reconnaître le foyer purulent (voy. p. 25).

Des *abcès chroniques* existent dans l'aisselle, ce sont des abcès ganglionnaires enkystés dans le ganglion, qui résultent généralement de la fonte d'un ganglion chroniquement enflammé à la suite d'une adénite chronique ou tuberculeuse. On les reconnaît à une tumeur existant depuis plusieurs semaines ou plusieurs mois, molle, recouverte par une peau violacée et qui semble sur le point de se rompre. Quelquefois la peau est saine, mais alors c'est qu'il s'agit d'un kyste ganglionnaire. En général ces abcès sont encore douloureux, et quelquefois on trouve, dans le voisinage, d'autres ganglions engorgés et les individus présentent les attributs de la constitution scrofuleuse,

ou au moins une lésion chronique du membre qui explique des adénites chroniques multiples.

Les *abcès froids* de l'aisselle proviennent quelquefois d'une altération des vertèbres du cou. Ils existent quand l'omoplate est malade, ou quand l'articulation scapulo-humérale est le siége d'une ostéo-périostite. On les reconnaît aux caractères des abcès froids, tumeur indolente, fluctuante, sans changement de couleur à la peau, un peu réductible ou plutôt dépressible, existant depuis plusieurs mois, après des douleurs à la nuque ou dans la région de l'omoplate. Cette tumeur a crû avec lenteur; elle coïncide avec un amaigrissement des malades.

Les *kystes* de l'aisselle sont assez nombreux: ainsi les kystes sébacés et les kystes hématiques, puis un kyste dans la bourse séreuse située sous l'omoplate. Celui-ci s'enflamme souvent et cause, quand l'inflammation passe à l'état chronique, une variété d'abcès qui est entièrement comparable à un abcès froid.

Un *kyste ganglionnaire* est une tumeur arrondie, quelquefois bilobée, fluctuante, indolente, existant depuis longtemps, mobile dans l'aisselle et irréductible; il coïncide avec d'autres engorgements ganglionnaires ailleurs, et il n'est pas rare qu'il y ait eu autrefois des adénites axillaires.

Sur le trajet du tendon de la longue portion du biceps, on trouve quelquefois une tumeur allongée, fluctuante et un peu réductible et indolente. C'est une hydropisie de la bourse synoviale. Si l'on y aperçoit une crépitation fine, c'est un *kyste à grains hordéiformes*. Blandin a vu un kyste séreux au niveau du tendon du grand rond. Cette tumeur a été facilement reconnue à son siége à la forme globuleuse et à la fluctuation, ainsi qu'à l'absence de réductibilité et de douleur.

Une tumeur globuleuse survenue peu de temps après une plaie, une fracture, une luxation ou un effort, dure, tendue, fluctuante et animée de battements isochrones à ceux du pouls, présentant un bruit de souffle correspondant au premier temps de la pulsation cardiaque, et accompagnée d'un affaiblissement du pouls radial, est un *anévrysme artériel* de l'artère axillaire. Lorsque la tumeur est récente, elle est réductible en partie; elle est irréductible si l'anévrysme date de plus de trois mois.

Les *anévrysmes artérioso-veineux* sont caractérisés par des battements, un double bruit de souffle et le thrill, une dilatation des veines et un œdème assez considérable du membre. L'œdème et la tumeur sont réductibles par la compression.

Il y a des *tumeurs érectiles veineuses* dans l'aisselle; elles sont réductibles, molles et fluctuantes, et opaques si l'on peut rechercher ce signe. Elles augmentent pendant les efforts. La congénialité de la tumeur, à elle seule, suffirait pour commander le diagnostic, du moment que la tumeur est réductible.

Les tumeurs érectiles capillaires sont toujours reconnues quand elles occupent à la fois la peau et les parties profondes.

M. Nélaton a observé des *varices* oblitérées par des coagulations, dans les creux axillaires, il a diagnostiqué le mal que d'autres chirurgiens croyaient être un cancer, à ce que la tumeur existait depuis la jeunesse et à ce que les douleurs qui avaient existé commençaient à disparaître (1).

Voici comment M. Nélaton est arrivé au diagnostic : la tumeur présentait des bosselures, les unes dures, les autres fluctuantes. Des douleurs sourdes existaient dans la tumeur. Quand on élevait le bras du malade, la tumeur augmentait; elle diminnait quand le bras était abaissé. La tumeur avait durci depuis deux mois, et elle s'était formée là où, depuis l'enfance, il existait un paquet variqueux.

Les varices simples sont reconnues à l'inspection, à cause de la réductibilité et surtout parce qu'il y a en même temps des veines superficielles.

Les *tumeurs érectiles transformées*, contenant des petits kystes et existant depuis la naissance, peuvent être diagnostiquées par voie d'exclusion. Si le malade dit qu'autrefois la tumeur a changé de volume, il y a un excellent signe de plus.

Les *adénomes lymphatiques* sont assez fréquents dans l'aisselle, et quelques-uns acquièrent un très-grand volume et sont susceptibles de se pédiculer, d'autres s'ossifient.

On reconnaît l'adénome à une tumeur conservant la forme d'un ganglion ovoïde, faussement fluctuante, à moins que ses parois ne

(1) Nélaton, *De l'influence de la position dans les maladies chirurgicales.* Thèse de concours, 1851, p. 35.

soient ossifiées. Toujours, ou presque toujours, il y a au voisinage ou au cou des ganglions engorgés et durs. Chez les malades scrofuleux ou leucocythémiques, qui présentent un chapelet de glandes hypertrophiées dans l'aisselle. Le bras est rarement œdématié et il n'y a de phlegmatia alba dolens que si des veines profondes sont comprimées. Certains malades sont anémiques et dépérissent, ce qui est dû à la cessation des fonctions d'une partie du système lymphatique.

Les ganglions ossifiés sont durs, mais ils représentent encore un ganglion. Une ancienne adénite existe quelquefois dans les antécédents, et il y a de la graisse autour du ganglion. Il est notoire, en effet, que là où il y a eu, autrefois, une inflammation, il y a, plus tard, de la graisse.

Un *lipome* de l'aisselle forme une tumeur telle que celles qu'on observe dans les autres régions ; chez la femme, les lipomes du sein gagnent souvent du côté de l'aisselle.

Les *chondromes* de l'aisselle naissent sur l'humérus et forment plus tard des exostoses ostéogéniques, vu leur siége. Il y a des chondromes qui prennent naissance sur le bec coracoïdien (Velpeau). Ces tumeurs sont très-dures, elles offrent de petits lobules et sont indolentes ; celles qui s'attachent à l'humérus suivent le bras dans ses mouvements, les autres sont immobiles et on les sent du côté de l'aisselle et dans la région claviculaire. M. Dolbeau a enlevé un de ces chondromes qui avait le volume d'une tête d'adulte. C'était un chondrome kystique d'une dureté élastique en certains points et très-dure en d'autres, le mal était semblable à celui qui a été représenté (fig. 9). La santé générale des malades n'est pas altérée, et le mal existe depuis de longues années, pendant lesquelles il est resté indolent.

Les *névromes* du creux axillaire sont constitués par des tumeurs globuleuses dures, allongées dans le sens du bras, spontanément douloureuses, sensibles au toucher, et mobiles dans l'aisselle, avec le paquet vasculo-nerveux. Si l'on comprime les nerfs au-dessus de la tumeur, la sensibilité à la pression diminue ; il est rare qu'il y ait un névrome dans l'aisselle sans qu'il y en ait sur les nerfs du bras, où ils se montrent avec les caractères essentiels des névromes. Les névromes fibro-plastiques sont plus gros que les névromes simples, et ils offrent des lobules beaucoup plus gros que ces derniers, ils croissent avec rapidité après être restés stationnaires pendant assez longtemps.

Les *adénomes* des glandes sudoripares ont été observés dans l'aisselle, et ils y forment une tumeur qui représente le type de l'adénome sudoripare (voy. p. 128).

Les *cancers* de l'aisselle offrent toutes les variétés de cancer. La plus fréquente est le cancer fibro-plastique du tissu cellulaire et du périoste. On observe aussi un cancer ganglionnaire surtout à titre de récidive du cancer du sein.

M. Teevan a réuni plusieurs exemples de cancers intermusculaires sous le grand pectoral et qu'il a rattachés au cancer des muscles. Ces tumeurs ne diffèrent pas des autres cancers fibro-plastiques, leur situation, leur marche rapide et leur indolence à leur début sont tout à fait caractéristiques (1).

La dureté des ganglions, peu volumineux et non douloureux, doit toujours faire craindre un cancer, surtout s'il n'y a eu aucune plaie ou ulcération sur le bras et s'il y a, actuellement, une tumeur de nature douteuse sur la poitrine ou le bras, ou des accès de suffocation survenus subitement. (Voy. TUMEURS INTRA-THORACIQUES.)

Les ganglions de l'aisselle sont quelquefois le siége de mélanose, ce qu'on reconnaît à une tumeur molle, inégale et présentant quelques bosselures qui distendent la peau et laissent voir, par transparence, une coloration noirâtre ou violacée.

Les *hernies consécutives du poumon* dans l'aisselle causent une tumeur molle, pâteuse, crépitant sous les doigts, réductible et sonore à la percussion; pendant la respiration, à chaque mouvement, la tumeur augmente et diminue. Le souvenir d'une lésion traumatique de la poitrine, joint aux signes précédents, ne laisse pas de doute.

Les *kystes hydatiques* de l'aisselle se développent en général dans le voisinage des muscles et forment des tumeurs d'un volume variable, irréductibles, globuleuses, fluctuantes, indolentes pendant longtemps, mobiles avec la peau ou attachées à la gaîne d'un muscle et qui, à la ponction exploratrice, donnent issue à un liquide citrin ne se coagulant pas par la chaleur et contenant des crochets d'échinocoque.

Quand la tumeur a un certain volume et est fluctuante, on peut arriver facilement au diagnostic, surtout quand la tumeur est attachée au muscle grand dorsal (2), mais quand elle est située sous le

(1) Teevan, *British and foreign review*, 1863, vol. XXXII, p. 504.

(2) Velpeau, *Moniteur des hôpitaux*, 1853, p. 371.

grand dentelé et fixée au thorax, les incertitudes sont beaucoup plus grandes; mais il y a de la fluctuation qu'on peut reconnaître malgré la tension de la peau, la tumeur est globuleuse et n'a jamais été accompagnée de douleurs, une ponction exploratrice avec un trocart capillaire peut lever tous les doutes.

Un kyste hydatique enflammé ressemble à un abcès ganglionnaire, mais est situé toujours un peu plus près des parois de l'aisselle que ne l'est un ganglion. En interrogeant, du reste, les antécédents des malades, on apprendrait que la tumeur existait depuis longtemps et qu'elle était indolente avant que la peau rougît (1).

Tumeurs de l'aine (2).

Les tuméfactions de l'aine sont des épanchements sanguins, des anévrysmes diffus, de l'emphysème, des phlegmons et des infiltrations urineuses. Toutes les tumeurs qu'on peut rencontrer dans le corps de l'homme ont été observées à l'aine.

Il y a à l'aine des *adénites chroniques*, dont le type est le bubon indolent qui accompagne les chancres indurés, ou les anciennes érosions de la vulve. Plusieurs ganglions sont durs et pressés contre les autres, ils ne semblent former qu'une seule masse à lobes durs, où l'on reconnaît la forme des ganglions. Lorsqu'avec de pareilles adénites les malades marchent, on voit quelquefois la tumeur devenir plus molle, la peau prendre une coloration violacée; cela indique qu'un ganglion suppure à son centre. Comme la tumeur est molle, on croira souvent qu'il y a du pus, mais il faut ici se garder d'ouvrir trop tôt, on ne tombe pas toujours sur le point où le pus se forme, et, si l'on a ouvert, il reste une fistule qui est quelquefois très-longue à se fermer. La durée de l'adénite et son origine ne permettent pas d'erreurs, lorsqu'il s'agit de malades marchant avec un bubon indolent, consécutif à une lésion des organes génitaux.

Parmi les autres tuméfactions de l'aine, on doit compter les hydropisies de l'articulation de la hanche et les arthrites chroniques, mais

(1) *Bulletin de la Société anatomique*, 1868, *kyste hydatique de l'aisselle.*

(2) Consulter l'article AINE de M. Verneuil, dans le *Dictionnaire encyclopédique*, t. II, 1865.

comme la tuméfaction s'étend à la fesse et à la hanche, comme il y a eu ou il y a des douleurs articulaires qui ont précédé ou qui accompagnent la tuméfaction, le diagnostic n'offre pas de difficultés ; on pourrait seulement songer à un abcès, mais l'erreur ne serait pas considérable, puisque dans ces cas l'action chirurgicale n'est pas immédiatement réclamée. Ainsi, dans ces cas, la tuméfaction étendue hors des limites de l'aine est un premier élément de diagnostic.

Les *abcès* de l'aine sont très-nombreux et leur diagnostic réclame essentiellement la recherche de la manière dont ils ont commencé.

Un abcès chaud formé, après un engorgement d'un ganglion dur, roulant sous les doigts, douloureux au toucher, est une *adénite suppurée;* il est toujours possible, dans ce cas, de remonter à une lésion des organes génitaux externes, du col de l'utérus chez la femme, de l'anus ou de la jambe, et, suivant la nature de l'ulcération originelle, il y a ou il n'y a pas adénite virulente, la connaissance des antécédents est le point capital de tous les diagnostics des abcès inguinaux.

Un abcès survenant à la suite d'une contusion et s'accompagnant de douleurs vives et de fièvre sans coliques, quand une tumeur existait déjà à l'aine, est un abcès hématique dans un kyste.

Un abcès lentement formé après des troubles intestinaux plus ou moins graves, chez un enfant qui a eu des vers, ou chez un individu qui a avalé des corps étrangers, quand la tumeur n'est point mobile avec le tégument et semble plus profonde qu'un bubon, est un abcès vermineux, ou contenant un corps étranger sorti de l'intestin.

Quand chez un hernieux il y a des symptômes d'étranglement, quand ces symptômes s'amendent et quand on voit la peau rougir et un abcès se former, si celui-ci semble profond, si l'on y trouve une crépitation emphysémateuse, on doit diagnostiquer un abcès stercoral autour d'une hernie gangrenée.

Une tumeur rouge, tendue, chaude, douloureuse, apparaissant au niveau de l'arcade crurale et ayant les caractères d'un abcès chaud, sous-cutané, développé après de la fièvre, des coliques et même des signes de péritonite, après des troubles du côté des organes génito-urinaires chez la femme ou du côté du rein et de la fosse iliaque chez un homme, est un *phlegmon* de la fosse iliaque *suppuré.* (Le lecteur a vu, à propos des phlegmons des ligaments larges et de la fosse iliaque, les signes caractéristiques de ces lésions, p. 28.)

Il y a de ces abcès qui ont eu pour origine des tubercules des or-

ganes génitaux urinaires, une suppuration d'un corps fibreux de l'utérus ou une pelvipéritonite tuberculeuse, ou une périostite de l'os des iles. On reconnaît toujours facilement l'abcès et l'on précise son origine en interrogeant les antécédents des malades.

Une condition gêne singulièrement le diagnostic de ces abcès profonds. Lorsque la peau n'est point rouge et lorsqu'il y a une péritonite, le gonflement de l'abdomen masque la tuméfaction qui siége dans la fosse iliaque. Mais on apprend que le mal a débuté par le flanc, qu'il y a eu là une dureté, et en palpant en dehors des vaisseaux, on sent une tension assez considérable et parfois une fluctuation qui n'est pas douteuse. Dans des cas semblables, il y a un œdème révélateur à la racine de la cuisse qui indique le pus dans la fosse iliaque.

Il y a des abcès profonds développés autour de ganglions, dans le triangle de Scarpa. Ces abcès ne sont révélés, comme les abcès profonds, que par une douleur sourde, de la douleur pendant les mouvements et un empâtement œdémateux. L'artère fémorale bat superficiellement. La fluctuation n'apparaît que tardivement.

Il n'est pas nécessaire de se hâter pour diagnostiquer et surtout pour ouvrir l'abcès ; s'il s'agit d'une adénite suppurée, rien ne presse. Le pus se réunira peu à peu en foyer et le diagnostic deviendra très-facile. Ce serait seulement dans le cas où l'on trouverait des signes d'étranglement qu'il faudrait inciser. Le diagnostic serait alors fait pendant l'opération.

Les abcès et les anévrysmes inguinaux offrent de nombreux points de contact, mais c'est seulement quand l'anévrysme est ancien, et cette première considération est déjà un précieux élément de diagnostic. Un abcès soulevé par les battements de l'artère fémorale peut aussi en imposer. Mais si l'on a le soin d'explorer l'artère tibiale du même côté et de comparer l'intensité de ces battements avec ceux de l'artère du côté opposé, les hésitations cessent.

En général, une tumeur qui existe depuis quatre jours au moins ou douze jours au plus, qui est chaude, douloureuse, fluctuante et qui offre une certaine mollesse à son point culminant, est un abcès chaud. S'il s'agit d'un abcès autour d'un anévrysme ne battant plus, on sent une tumeur dure à côté d'une tumeur fluctuante, et c'est dans ce cas surtout qu'il faut explorer les battements de l'artère tibiale postérieure avec le sphygmographe. Si l'anévrysme est dur, en effet, il y a

une diminution considérable des battements de l'artère tibiale du côté correspondant.

Les anévrysmes de l'artère fémorale profonde enflammés sont beaucoup plus difficiles à distinguer d'un abcès. Cette lésion est rare et peut-être, en présence de faits de ce genre, les plus habiles pourraient se tromper; aussi c'est le cas de rappeler ce qui a été dit plus haut, que, dans le cas de tumeur douteuse du triangle de Scarpa, il faut attendre. Les signes de l'abcès s'accuseront s'il existe, ou au moins on verra apparaître de l'œdème de la racine de la cuisse au bout de quelques jours. S'il s'agit d'un anévrysme enflammé, le mal pourra rester stationnaire.

Il faut être aussi en garde contre les méprises auxquelles peuvent donner lieu les anévrysmes récidivés après la ligature. On a vu en effet des récidives de l'anévrysme et des abcès consécutifs à la chute de la ligature (1); mais il faut savoir que les abcès se développent pendant la période de cicatrisation de la plaie ou peu après, tandis que les récidives d'anévrysme ont lieu plus tard sous forme d'une tumeur fluctuante, indolente, et quelquefois sans pulsations et surtout sans signes d'inflammation aussi caractérisés que ceux d'un abcès.

Les abcès enfin ne sauraient être confondus avec les anévrysmes durs, quoique ceux-ci soient enflammés, en raison des duretés qui environnent le point fluctuant.

Ce sont les abcès chauds idiopathiques ou les adénites suppurées qui ont été le plus souvent confondus avec des anévrysmes. Un traumatisme et surtout des lésions sur la jambe, les organes génitaux externes ou l'anus, éclaireraient mieux que tout autre signe.

A tous les abcès de l'aine qui viennent d'être cités, il faut joindre les abcès rares qui servent de voie d'expulsion à des hydatides ou à du pus provenant de kystes ovariques et qui sont des abcès froids.

Les abcès froids de l'aine sont dus à un mal de Pott ou à une ancienne coxalgie.

L'abcès par congestion qui vient de la fosse iliaque forme, au-dessous de l'arcade crurale, une tumeur molle, fluctuante, un peu réductible, n'augmentant pas par les efforts de toux.

Quand il y a une tumeur au niveau de la crête iliaque ou dans la fosse iliaque, on sent le flot qui se communique de la tumeur extérieure à la tumeur intra-abdominale. Si c'est une carie des vertèbres

(1) Follin, *Path. externe*, t. II, p. 476.

qui a donné lieu à l'abcès, on trouve une gibbosité commençante ou au moins une douleur limitée à un point de la colonne vertébrale. Si l'os iliaque a été malade, des douleurs ont existé au niveau de la crête de cet os et à la racine de la cuisse.

On ne peut confondre l'abcès, congestion volumineuse, avec aucune autre tumeur, surtout avec un anévrysme. Les collections enkystées de cette région seules peuvent le simuler ; mais les gros abcès menacent de temps en temps de s'ouvrir, ce que l'on constate par la chaleur de la peau et une tension plus grande du foyer, les kystes au contraire restent stationnaires et offrent toujours la même tension ; il y a des veines dilatées sur la peau qui recouvrent les abcès, et les malades maigrissent toujours un peu.

Les abcès par congestion, suite d'anciennes coxalgies qui apparaissent à l'aine, forment des tumeurs mal limitées, fluctuantes obscurément, entourées quelquefois de parties dures et soulevées par des battements exceptionnellement. Jusqu'au moment où ils arrivent sous la peau, leur diagnostic est très-obscur, et, sauf des douleurs qui ont préexisté à la formation de la tumeur, sauf une coxalgie dans les antécédents des malades, on n'a rien autre que ces signes rationnels pour diagnostiquer l'abcès. C'est en général dans le triangle de Scarpa que ces abcès se montrent. La circulation du membre inférieur n'est point troublée. Cette tumeur ne ressemble pas à un anévrysme, qui est toujours mieux circonscrit.

L'*hématocèle* de sacs herniaires et l'inflammation donnent lieu à des tumeurs que l'on peut prendre pour des hernies étranglées ; mais il faut toujours se garder de négliger les antécédents. Seulement, dans des cas comme dans celui de M. Flaubert (1), où il y avait des signes antérieurs de hernie réductible et où une contusion avait été portée sur une hernie, les symptômes d'étranglement intestinal ou de péritonite arrivés peu après auraient dû, sinon faire diagnostiquer une hernie étranglée, au moins conduire le chirurgien à ouvrir la tumeur pour s'assurer s'il n'y avait pas d'étranglement.

Les *kystes* de la région de l'aine (2) sont des hernies déshabitées ou des sacs herniaires ne contenant plus d'intestin et dont la communi-

(1) Flaubert, thèse. Paris, 1839, et Broca, *De l'étranglement dans les hernies*, p. 44 et suiv.

(2) Duplay, *Collections séreuses et hydatiques de l'aine*, thèse de Paris, 1865.

cation avec le péritoine a été oblitérée; des hygromas, des kystes glandulaires, des anévrysmes et des dilatations vasculaires.

Les *kystes herniaires* forment des tumeurs généralement irrégulières, fluctuantes, indolentes, réductibles en partie et transparentes. Il arrive quelquefois cependant que des inflammations successives aient épaissi les parois du kyste, ce qui masque ces derniers signes. Comme il y a eu autrefois une hernie, le diagnostic est très-facile, malgré l'absence de transparence. Quand la tumeur siége à la fois dans l'aine et dans le scrotum ou les grandes lèvres, les hésitations sont encore moins permises.

Les hydrocèles enkystées des sacs herniaires existent en même temps dans le cordon et dans le canal inguinal, ce qui donne à la tumeur l'aspect d'un bissac. Certaines hydrocèles enkystées de la tunique vaginale sont capables de remonter aussi dans l'aine. La transparence et la fluctuation de ces tumeurs sont le signe caractéristique auquel on les reconnaît.

Il y a aussi des kystes au devant des sacs herniaires qui semblent être ou des bourses séreuses accidentelles, ou d'anciens sacs secondaires dont la communication avec le péritoine est oblitérée. On les reconnaît facilement quand la hernie est réductible. En effet, après que l'intestin a été réduit, on sent une tumeur plus ou moins arrondie, fluctuante, irréductible et indolente, qui persiste à la place de la hernie.

Toutes ces tumeurs enkystées peuvent être enflammées, suppurer même (1) et causer, par propagation de l'inflammation, une péritonite, laquelle simule un étranglement hernia re. Elles peuvent être le siége d'une hémorrhagie, ce qui constitue une sorte d'hématocèle, ainsi que l'a vu M. Quain, en 1855 : H. Bell, dans sa thèse inaugurale, en avait rapporté un exemple en 1834.

Quand la tumeur est grosse, quand les malades disent que depuis longtemps elle ne rentre plus, on doit *à priori* éliminer l'idée d'un étranglement herniaire; mais comme il y a des exemples qu'une hernie peut se produire dans une hydrocèle et s'étrangler, il faut bien examiner la nature des accidents; si le ventre n'est pas très-douloureux, s'il n'y a pas beaucoup de fièvre et une altération remarquable des traits, le soupçon d'un étranglement doit revenir à l'esprit, et il faut ouvrir la tumeur afin de préciser le diagnostic (2). Enfin une her-

(1) Chassaignac, *Mém. sur les hernies déshabitées* (*Revue méd.-chir.*, t. XVII).
(2) Dupuytren, *Leçons orales*, t. III, p. 306 et suiv.

nie peut se trouver étranglée en arrière d'un kyste, et cela est assez connu pour que Scarpa ait posé en principe qu'en cas de doute, il vaut mieux opérer surtout si les accidents d'étranglement ont une marche rapide.

Les *kystes du cordon* à la région inguinale peuvent être compliqués ou plutôt accompagnés d'une hydrocèle et d'une hernie. On reconnaît facilement ces lésions multiples à leurs caractères propres. Il n'y a quelques incertitudes que quand la hernie est irréductible depuis longtemps.

L'*hygroma* de la bourse séreuse du psoas (Velpeau, Chassaignac, Richet), dont cette année même, dans la *Gazette des hôpitaux*, M. Richet a observé un exemple, forme une tumeur située au-dessous de l'arcade crurale, soulevant l'artère et même la veine, gênant les mouvements de la jambe.

La tumeur est globuleuse; immobile pendant que la cuisse est dans l'extension, mobile pendant qu'elle est dans la flexion. Quelquefois on sent, dans la tumeur, une crépitation comme celle qui existe dans les kystes à grains hordéiformes. Cette tumeur a un développement rapide quelquefois, et coïncide avec des douleurs plus ou moins vives, et lorsqu'elle est ancienne on trouve presque toujours, dans les antécédents, la trace d'une période inflammatoire. Quand la tumeur est située profondément au bas du triangle de Scarpa et quand la tumeur est bien globuleuse et fluctuante, le diagnostic est facile. M. Velpeau a diagnostiqué un kyste articulaire dans un de ces cas; c'était bien près du diagnostic précis.

Des *bourses séreuses* se forment autour des tumeurs de l'aine, exostoses du bassin ou du fémur, ou tumeurs fibro-plastiques. Elles n'acquièrent pas en général un très-grand volume; elles sont fluctuantes, indolentes et sont des plus propres à induire en erreur un chirurgien non prévenu. Mais si l'on cherche au voisinage de la tumeur et si l'on trouve des duretés à côté d'une tumeur franchement fluctuante, on doit penser à une bourse séreuse accidentelle. M. Verneuil a vu une bourse séreuse du volume d'une noix, globuleuse et transparente, chez une vieille femme qui avait des ganglions engorgés profondément dans l'aine.

Autour des hernies, il y a des kystes qui ressemblent à des bourses séreuses accidentelles, mais il est probable que ce sont d'anciens sacs herniaires ou des sacs sans viscères qui ont été transformés. Le dia-

gnostic de ces tumeurs n'est guère faisable que quand il y a en même temps une hernie ou quand elles offrent les signes de l'inflammation. A la région crurale de l'aine, ils sont quelquefois inappréciables.

Des *kystes ganglionnaires* existent dans l'aine; ils se forment dans les ganglions d'une manière lente et paraissent être des transformations des produits de l'inflammation. Ces kystes semblent quelquefois avoir la marche d'un abcès froid. La tumeur est superficielle, un peu mobile avec la peau sur les parties profondes, fluctuante, indolente, et l'on retrouve dans les antécédents quelque phlegmasie ou quelque traumatisme, soit de l'aine, soit de la jambe, soit du périnée. Quelquefois les kystes très-volumineux peuvent être jugés des kystes ganglionnaires, à ce signe que primitivement la tumeur était petite, arrondie, roulait dans l'aine et n'était pas réductible. A la ponction exploratrice, ces kystes donnent un liquide séreux ou une sérosité un peu visqueuse, légèrement jaunâtre et quelquefois susceptible de déposer une sorte de caillot blanc quand on a tiré une assez grande quantité de liquide.

Tous les kystes de l'aine subissent une certaine impulsion pendant la toux, mais cette impulsion n'est susceptible d'induire en erreur que quand la tumeur est profonde. Si elle est superficielle, on la sent mobile et sans pédicule, ce qui permet d'éviter les erreurs.

Certains kystes situés dans le cordon sont réductibles ou en partie réductibles lorsque l'on presse sur eux, mais ils ressortent avec persistance dès que l'on cesse la compression, comme lorsqu'il s'agit d'une petite hernie étranglée. Cela n'avait pas échappé à Boyer.

Les kystes qui sont en communication avec le péritoine n'offrent pas, à proprement parler, de la réductibilité; ils diminuent sous la pression et deviennent flasques, mais ils ne semblent pas rentrer dans l'abdomen. Les petits kystes de la région crurale de l'aine, au contraire, poussés fortement vers les parties profondes, s'y cachent et simulent une réduction. Seulement, si l'on considère que la tumeur se reproduit entière aussitôt après, on arrive facilement à éliminer l'idée d'une hernie.

Les *anévrysmes inguinaux* sont plus ou moins apparents à l'extérieur. Les *anévrysmes artériels* récents forment des tumeurs arrondies, pulsatiles, indolentes ou causant des battements incommodes. On sent l'expansion caractéristique de l'anévrysme; on entend un bruit de souffle simple. En pressant sur la tumeur, on en diminue

le volume. Les artères du membre battent avec moins de force que celles du membre du côté opposé. La compression exercée par un anévrysme un peu gros sur la veine cause un œdème de la cuisse et de la jambe. Lorsque l'anévrysme est ancien, lorsqu'il renferme des caillots fibrineux, il est dur; les battements sont forts, puis l'expansion est moins appréciable. Mais la tumeur est toujours arrondie; elle existe depuis longtemps, et les malades disent avoir senti des battements dans la tumeur. La tumeur alors ne diminue en rien par la pression.

Les anévrysmes artérioso-veineux offrent une fluctuation et un souffle plus marqués que l'anévrysme artériel. Les battements sont bien accusés, et il y a un œdème du membre et des dilatations des veines superficielles ; on aperçoit dans celles-ci une ondulation, une sorte de pouls veineux. C'est à la suite d'un traumatisme que la plaie a paru, et la direction de la blessure, lorsqu'il y a eu plaie par un instrument tranchant, devient un élément de diagnostic.

C'est seulement quand l'anévrysme est enflammé qu'on peut le prendre pour un abcès, mais ce ne peut être que par un défaut d'attention, car si l'on considère la durée du mal avant l'inflammation, ce qui ne peut échapper aux malades, on ne peut croire à un abcès chaud simple. Sans doute, on pourrait penser à un abcès symptomatique d'une lésion osseuse; mais alors, en examinant le pouls tibial, soit avec les doigts, soit avec le sphygmographe, on reconnaîtrait bien vite qu'il s'agirait d'un anévrysme s'il y avait une diminution notable du pouls. En parlant des abcès de l'aine, ce point de diagnostic a été traité plus haut.

Quand il y a un œdème considérable du membre, une tumeur dans la fosse iliaque et le pli de l'aine, dure, indolente chez un sujet d'une bonne santé générale, comme le malade que M. Verneuil a vu chez Lisfranc, on doit supposer un anévrysme rempli de caillots et non un ostéo-sarcome. En examinant le pouls des artères tibiales, on reconnaît que la tumeur est située sur l'artère, car un cancer qui a assez comprimé les artères pour altérer le pouls ne peut manquer de produire une cachexie qui n'existait pas chez le malade de Lisfranc, objet d'une erreur qui servira d'exemple.

Certaines tumeurs anévrysmales guéries peuvent être prises pour toute autre chose. Casamayor en cite deux exemples. Ce n'est que par un défaut d'interrogation que l'on peut être induit en erreur.

En principe, toutes les fois qu'il existe une tumeur de l'aine où il

y a des battements et des soulèvements, il faut être sur ses gardes, et il ne faut jamais manquer d'explorer le pouls du membre. Une tumeur qui existe depuis plus de quinze jours et qui ne s'est pas accompagnée de fièvre et de douleurs pendant son développement, qui offrait des battements disparus depuis quelques jours au moment où des douleurs se sont montrées, doit éveiller l'attention.

Les *tumeurs érectiles veineuses* de la région inguinale ne diffèrent pas des autres tumeurs veineuses. La congénialité et l'indolence sont deux signes capitaux d'une grande valeur.

Une *varice de la veine saphène* existe au niveau de l'anneau crural et acquiert un volume plus ou moins considérable. On reconnaît cette lésion à une tumeur molle, fluctuante, réductible, située en dedans des vaisseaux fémoraux, augmentant pendant la station verticale, se réduisant spontanément dans le décubitus dorsal. Quand on réduit la tumeur, si l'on presse sur l'anneau ou sur la crête du pubis, la pression fait reparaître la tumeur au lieu de la maintenir réduite. Cette varice peut être le siége de coagulations, ce qui se reconnaît à des symptômes inflammatoires quelquefois et, le plus souvent, à ce qu'il y a de l'œdème et une induration qui se prolonge dans la veine saphène.

Une tumeur molle, lobulée, fluctuante, sans changement de coloration à la peau, bleuâtre quelquefois, réductible pendant le décubitus dorsal et réductible sans produire de gargouillement, existant le plus souvent sur les deux aines à la fois, indolente, n'entraînant pas d'altération de la santé générale, développée sur des sujets encore jeunes et qui ont habité les pays intertropicaux, est une *adéno-lymphocèle*, ou varices des lymphatiques de l'aine (Amussat, Nélaton, Trélat). Il existe quelquefois des dilatations variqueuses du périnée en même temps qu'il y en a dans l'aine (1). Ce sont les hernies épiploïques et les lipomes qui simulent le plus les adéno-lymphocèles, mais les lipomes ne sont pas réductibles et les hernies épiploïques sont plus dures que les adéno-lymphocèles. Certaines hernies déshabitées, peu remplies de liquide, peuvent encore en imposer, mais ces tumeurs sont quelquefois transparentes ; elles ne sont pas réductibles par le

(1) Th. Anger, *Des adéno-lymphocèles*, thèse de Paris, 1867.

décubitus dorsal; enfin il y a eu autrefois une hernie qui semble commander le diagnostic.

Les *adénomes lymphatiques* inguinaux ne diffèrent pas des adénomes lymphatiques dans les autres régions.

Il y a à l'aine des *chondromes*, des *exostoses* et des *ossifications* qui ne peuvent être confondus avec aucune autre lésion. La dureté des tumeurs, leur fixité, leur développement lent, ne laissent aucun doute. Les ossifications ne sont pas méconnues lorsqu'elles sont une phase de l'arthrite sèche; on arrive également bien à les reconnaître quand elles existent en vertu de cette sorte de diathèse qui conduit à l'ossification multiple des muscles. Je signalerai seulement ici une ossification des muscles psoas et iliaque qui avait amené une fausse ankylose de l'articulation coxo-fémorale et qui pour ce motif avait été méconnue. Cependant, cette lésion quoique rare serait facilement reconnaissable à une saillie dure sur le trajet des muscles psoas et iliaque (1). Comme ce fait était le premier observé, les chirurgiens avaient cru à un ostéo-sarcome, mais ils n'avaient point exploré les fosses iliaques. Une ankylose de l'articulation de la hanche sans signes d'arthrites devrait mettre le chirurgien sur ses gardes.

Le siége des enchondromes et des exostoses peut être reconnu quand on fait exécuter des mouvements à la cuisse du malade. Si la tumeur suit l'os déplacé, elle siége sur le fémur.

Ces dernières tumeurs profondément situées sont quelquefois recouvertes par une bourse séreuse; il faut en être prévenu. Mais en explorant avec soin, il est rare qu'on méconnaisse cette complication. Il est possible en effet de trouver au-dessous des points fluctuants une tumeur dure, qui a existé depuis longtemps, est restée indolente et est stationnaire depuis une certaine époque. (Je parle ici des enchondromes ossifiables et des exostoses ostéogéniques.)

Il a été trouvé des enchondromes libres dans la région de l'aine qu'à leur dureté, leur élasticité et leur forme lobulée, ainsi qu'à leur longue durée, on a bien reconnus. Ces enchondromes, suivant M. Dolbeau, seraient des anciens enchondromes liés aux os, et qui, pédiculés ensuite, ont fini par devenir libres, tout en restant fixés à un pédicule celluleux contenant les vaisseaux qui nourrissent la tumeur; celle-ci est toutefois plus lobulée que les fibromes.

(1) *Bull. Soc. anat.*, 2e série, t. VII, p. 400.

Les *fibromes* de la région de l'aine sont des tumeurs profondes ou superficielles. Les tumeurs profondes semblent provenir du périoste et siégent dans la fosse iliaque (Huguier, Michon, Gosselin, Chassaignac, Nélaton, Philippeaux). On les reconnaît à leur dureté, à leur forme arrondie et à leur mobilité réelle ou apparente sous la main qui les presse ; elles sont indolentes, ne causent aucun état général grave et ne gênent aucune fonction. Leur diagnostic est facile, et on ne peut les prendre que pour des enchondromes. Mais ceux-ci offrent des lobules qui manquent dans la tumeur fibreuse.

Il existe des tumeurs fibreuses sous-cutanées de la région de l'aine. J'en ai publié un fait qui a été observé dans le service de M. Denonvilliers. Une tumeur dure, arrondie, globuleuse, mobile sous la peau, existait depuis six ans chez un jeune homme de vingt-deux ans. La tumeur s'était développée lentement et progressivement. L'absence de tout pédicule unissant la tumeur aux parties profondes, la situation de la tumeur beaucoup plus superficielle qu'un ganglion avait commandé le diagnostic fibrome (1).

Les *lipomes* de l'aine sont très-rares, et cependant on en connaît plusieurs exemples qui ont donné lieu à des erreurs de diagnostic. Les tumeurs sont molles, fluctuantes, et elles offrent les caractères d'un abcès, mais elles sont indolentes et elles existent depuis longtemps. En cherchant bien, du reste, on devra trouver des lobules mous assez faciles à distinguer les uns des autres sous la peau.

Les hernies graisseuses, celles qui ne sont pas des épiplocèles adhérentes, mais bien des pelotons graisseux développés autour des anneaux ou autour de sacs herniaires, forment des tumeurs petites en général, molles, un peu lobulées et qui, lorsqu'elles sont saillantes au niveau des orifices, ont, ainsi que l'a justement fait remarquer M. Bernutz, un pédicule très-étroit, beaucoup plus petit que celui d'une hernie. Il y a bien une certaine réductibilité, mais c'est une réductibilité en masse, et la tumeur tend à ressortir. Ajoutez à cela qu'elle reste stationnaire depuis longtemps et que ce sont les sujets gras surtout qui les portent. La région crurale de l'aine est avec la région ombilicale le siége le plus fréquent des hernies graisseuses.

On retrouvera plus loin ce qui a trait aux épiplocèles, mais il y a des hernies graisseuses qui sont des surcharges graisseuses de sacs

(1) *Gaz. des hôp.*, 1864, p. 294.

herniaires ne contenant plus d'intestin. On les reconnaît aux caractères des hernies graisseuses à ce qu'il n'y a pas de fluctuation comme dans un kyste herniaire et à ce que les malades avaient une hernie avec troubles intestinaux, reconnue autrefois et pour laquelle ils ont porté des bandages (1).

Les *cancers* de la région de l'aine sont des cancers glandulaires et des cancers des os ou des cancers fibro-plastiques.

Le cancer glandulaire est un épithélioma ou du tissu encéphaloïde lorsqu'il est une récidive de cancer. Dans ce cas, c'est un engorgement ganglionnaire, dur, arrivant une ou deux années après une opération de tumeur de la verge ou du membre inférieur ou de tumeur du testicule après que les ganglions de la fosse iliaque sont d'abord atteints du mal. A ce moment, les malades ont toujours à un plus ou moins haut degré la cachexie cancéreuse.

Le cancer primitif des ganglions est une variété de cancer glandulaire dont les éléments anatomiques sont un mélange de cellules de la couche corticale des ganglions et de cellules analogues à celles du cancer encéphaloïde et même fibro-plastique. Ces cancers à la longue finissent par se comporter comme des cancers encéphaloïdes. Quand leur enveloppe s'est rompue, ils grossissent rapidement et se manifestent avec les caractères du cancer encéphaloïde, tumeur molle, lobulée, dure, adhérente à la peau et aux parties profondes et se ramollissant par places, en même temps les malades maigrissent.

Les cancers mélaniques des ganglions de l'aine ont le même aspect et la même consistance que les cancers encéphaloïdes et présentent seulement, sur les points où la tumeur se ramollit, une coloration noirâtre ou violacée.

Le cancer fibro-plastique des parties molles est constitué par une petite tumeur indolente d'abord et qu'on peut prendre pour un ganglion, et qui, après être restée stationnaire pendant un certain temps, prend tout à coup un accroissement considérable et forme une tumeur d'une consistance plus ferme que celle d'un lipome, offrant de gros lobes (2), n'adhérant pas à la peau et ne retentissant pas d'une manière appréciable sur la santé générale. On le voit, ce sont là les

(1) Voyez Chassaignac, *Bull. Soc. de chir.*, 1re série, t. IX, p. 529; Lisfranc, *Gaz. méd.*, 1836, p. 28, et Bernutz, thèse de Paris, 1846.

(2) Voyez Chassaignac, *Bull. Soc. de chir.*, t. IX, p. 40.

caractères généraux des cancers fibro-plastiques du tissu cellulaire.

Le cancer fibro-plastique, simple ou uni à des myéloplaxes, offre une marche différente; un gonflement uniforme apparaît d'abord et s'accompagne de douleurs nocturnes ou de quelques élancements. Quand la tumeur a acquis un certain volume, elle a de gros lobes durs, sur lesquels la peau adhère à la longue. Les parties voisines sont plus ou moins comprimées ; ainsi la vessie et le rectum peuvent être aplatis et serrés contre les os, ce qui entraîne du ténesme anal et vésical. C'est quand la tumeur adhère à la peau qu'on voit des ganglions inguinaux engorgés. Quand les choses en sont arrivées là, il y a de l'œdème de la cuisse, du périnée et de la paroi abdominale. Un bon nombre des individus sont cachectiques et éprouvent des douleurs vives. Le toucher rectal ou vaginal donnera toujours d'excellents éclaircissements sur le siége de la tumeur, sur sa dureté, et ce sera un moyen de diagnostic différentiel entre l'enchondrome cancéreux du bassin et les cancers fibro-plastiques.

Quoique le cancer fibro-plastique soit le propre de tous les âges, il est cependant plus fréquent à la période moyenne de la vie.

Le cancer colloïde existe aussi à l'aine. C'est un cancer fibro-plastique qui, ramolli de bonne heure, adhère promptement à la peau et s'ulcère assez rapidement.

L'*enchondrome cancéreux* ou cancer cartilagineux est une lésion assez fréquente, relativement aux autres espèces de cancer dans la même région, et c'est principalement sur les sujets encore jeunes qu'il a été observé.

Un des exemples les plus remarquables est une observation du mémoire de M. Dolbeau (1) emprunté à M. Letenneur, de Nantes. Un malade âgé de quarante-six ans avait présenté à la suite d'une chute une tumeur dans le triangle de Scarpa et à la fesse. Cette tumeur était dure et à peu près indolente. A ce moment, aucun diagnostic n'avait été porté ; toutefois le soupçon d'un cancer des os était admis.

A un moment, la tumeur avait continué de s'accroître, on avait entendu, dans la masse dure qui siégeait au niveau de l'aine, un bruissement particulier et des battements, mais les signes d'un anévrysme

(1) Dolbeau, *De l'enchondrome du bassin* (journ. *Progrès*, 1860). L'enchondrome dont il est question contenait des éléments fibro-plastiques à côté d'éléments cartilagineux.

n'étaient pas évidents. Du reste, le toucher rectal n'avait pas été pratiqué et l'on n'avait pas exploré le pouls du membre inférieur.

Plus tard, la tumeur cessa d'être fortement pulsatile ; elle grossit de nouveau avec rapidité en présentant des bosselures dures. La tumeur envahissait le bassin et la racine de la cuisse ; les douleurs n'étaient pas cependant très-vives, seulement les mouvements de la cuisse sur le bassin étaient impossibles. Ceci se passait dix mois après la première constatation de la tumeur.

Enfin, pendant les sept mois qui se sont écoulés depuis ce moment jusqu'à la mort du malade, les bosselures ont grossi ; elles étaient les unes dures, les autres fluctuantes, et celles-ci même se sont rompues et ont été ouvertes. Elles ont alors donné issue à de la matière colloïde. Le malade avait maigri. Les fonctions du rectum et de la vessie étaient gênées ; la compression des nerfs du plexus lombaire et sacré causait des douleurs intolérables, et un œdème, suite de compressions veineuses, avait envahi la cuisse et la paroi abdominale. A ces symptômes, le mal ne pouvait être méconnu.

Chez un jeune homme observé dans le service de M. Nélaton, il y avait une tumeur grosse comme une tête d'adulte à la place de la branche horizontale du pubis. La tumeur offrait de gros lobes, d'une dureté élastique et qui n'étaient point ramollis ; il y avait des douleurs extrêmement vives, de nature névralgique, dans le membre inférieur, et le malade dépérissait. C'était un garçon de vingt-deux ans et qui avait son mal depuis dix-huit mois ; sous nos yeux le mal augmentait.

La durée des enchondromes cancéreux est assez longue, dix-huit mois ou deux ans, mais il est probable qu'elle est un peu plus longue. Il est en effet certain que chez le malade de M. Letenneur le mal existait avant le traumatisme, puisque l'entrée du blessé à l'hôpital a eu lieu peu de jours après l'accident.

A côté des cancers de l'aine, il faut signaler la récidive de cancer du testicule dans le cordon et qui forme ou bien une tumeur dure, lobulée, adhérente aux parties voisines, ou bien un champignon fongueux à la place de la cicatrice de l'opération, saignant facilement et laissant écouler des produits ayant une mauvaise odeur, que les malades offrent ou non les signes de la cachexie cancéreuse.

Les *hernies* de l'aine sont les hernies crurale, inguinale et sous-pubienne ou obturatrice.

Outre les signes tirés de la réductibilité de la tumeur, de son impulsion pendant la toux et de la rapidité ou de la lenteur de sa réduction avec bruit, suivant qu'il y a ou qu'il n'y a pas d'épiploon dans la hernie, les hernies présentent encore quelques caractères propres qui indiquent le siége précis de l'ouverture qui donne passage à la hernie. Ainsi une hernie inguinale est allongée dans le sens du cordon; une hernie crurale est arrondie et se trouve située près des vaisseaux fémoraux qui sont placés en dehors d'elle. Cependant il y a quelquefois des difficultés de diagnostic. Malgaigne a donné un excellent moyen de reconnaître le siége de la hernie. Quand elle est réductible, on réduit les viscères et l'on place l'index sur l'épine du pubis; on fait tousser le malade, et suivant que la hernie sort au-dessous ou au-dessus du doigt, la hernie est crurale ou inguinale. Quand l'intestin est sorti par une éventration, le siége insolite est déjà un avertissement, et quand les vaisseaux cruraux sont en dedans de la hernie, le diagnostic n'offre pas les incertitudes qu'on pourrait supposer.

Une hernie arrondie, enfermée dans le canal, est une hernie qui traverse la paroi postérieure du canal inguinal. Une hernie allongée suivant le cordon est une hernie interstitielle dans le canal sortie par l'anneau inguinal interne. Une hernie arrondie, située immédiatement sur le bord du muscle droit antérieur, est une hernie inguinale directe. Une grosse hernie qui a un large pédicule au niveau du cordon, près de l'anneau inguinal, et qui descend dans le cordon et le scrotum, où elle n'offre pas de transparence, mais est sonore à la percussion, est une hernie scrotale. Une hernie à large pédicule et qui est dure et s'étend depuis le testicule jusqu'à l'anneau inguinal, dont on sent l'orifice par-dessous la peau, est une épiplocèle inguino-scrotale.

Les petites *hernies crurales* sont quelquefois annoncées seulement par des douleurs vagues à la racine de la cuisse avec un peu d'impulsion pendant la toux. Une cause d'erreur existe quelquefois, car un ganglion est ordinairement situé en avant des petites hernies et apparaît sous le doigt. Mais il arrive souvent qu'en pressant on entend un petit bruit, un gargouillement brusque qui est le signal de la réduction de l'intestin. En explorant à plusieurs reprises, on reproduit le même phénomène.

Une petite hernie éloignée des vaisseaux fémoraux est une hernie à travers le ligament de Gimbernat. Les grosses hernies, celles qui s'étalent dans la fosse ovale, apparaissent à l'extérieur sous forme de

tumeur arrondie, bilobée ou multilobée, sur lesquelles des signes des hernies sont retrouvés. Les hernies graisseuses sont très-faciles à confondre avec une hernie crurale. Cependant, quand la tumeur est sortie, si l'on ne lui sent pas de pédicule et si, quelque tentatives que l'on renouvelle, on ne peut la réduire avec bruit, il est probable que ce n'est qu'une hernie graisseuse. Les sacs herniaires graisseux sont plus difficiles à reconnaître, et cela doit être, car très-souvent, en arrière d'une hernie graisseuse, comme l'a observé A. Bérard, il y a une petite hernie péritonéale où une anse intestinale peut s'engager.

Il n'est pas facile de diagnostiquer toujours quelles sont les viscères herniées. Certes, entre la hernie épiploïque et la hernie intestinale, les différences sont tranchées et très-accessibles à nos moyens de recherches, mais l'ovaire, l'utérus et la vessie, je ne dis pas l'estomac et la vésicule biliaire (cela est très-exceptionnel), existent dans des hernies sans qu'on soupçonne leur présence. On a vu déjà quels caractères pouvaient indiquer les hernies ovarique et utérine (voy. p. 175 et 178).

La cystocèle inguinale et la cystocèle crurale ne peuvent être reconnues que quand, pendant les efforts de réduction, les malades ont des envies d'uriner, quand la tumeur est franchement fluctuante et se réduit sans bruit. S'il y avait une tumeur dure dans la hernie, ce serait un indice et l'on devrait diagnostiquer un calcul dans une hernie de la vessie.

Le testicule retenu dans l'abdomen a été trouvé dans une hernie crurale. Un corps arrondi, sensible à la pression dans une hernie crurale, alors que le scrotum ne contient pas le testicule, correspond au testicule hernié.

L'ovaire dans une hernie peut présenter des kystes multiloculaires et former une tumeur qui devient irréductible. Cette hernie compliquée, excessivement rare, a été observée chez une petite fille par M. Guersant.

Les *hernies inguinales irréductibles* sont de grosses hernies, pour lesquelles il ne peut pas y avoir d'erreurs, si l'on considère la sonorité de la tumeur, les gargouillements que l'on y entend et la réductibilité toujours possible d'une portion de l'intestin. Les hernies épiploïques adhérentes sont quelquefois plus douteuses, car il y a des indurations de l'épiploon qui forment une sorte de bouchon épiploïque, mobile, dur, offrant des inégalités, adhérent au cordon et qui ne peut passer à travers l'anneau inguinal. On peut croire alors à une tumeur du cordon. Je ne dis pas un kyste, car celui-ci est toujours

régulièrement arrondi, mais à une tumeur graisseuse extérieure au sac. Pour arriver au diagnostic, il suffit cependant de savoir si la hernie a été réductible; et si, en faisant tousser le malade il vient de l'intestin jusque sur le bouchon épiploïque, il n'y a pas d'incertitudes.

Pour les *hernies crurales irréductibles*, le diagnostic est encore facile si la hernie est grosse, mais si elle est petite il n'y a plus de doutes, et c'est alors qu'il faut avoir présent à l'esprit que les hernies graisseuses ont un pédicule étroit, à l'inverse des hernies qui ont un pédicule large ; enfin on doit savoir que les petites hernies crurales sont dures et qu'elles donnent toujours de l'impression pendant la toux. Puis il est commun que la pression sur la hernie cause un peu de bruit par suite du passage des gaz de l'intestin hernié dans le reste de l'intestin.

Un abcès par congestion sorti par l'anneau crural ne peut pas être confondu avec une hernie crurale, parce que la tumeur réductible est fluctuante et diminue lentement et sans bruit, parce que l'on trouve en même temps une tumeur dans la fosse iliaque et souvent une gibbosité commençante à la région dorsale.

Desault a distingué un kyste hydatique d'une hernie crurale à cause de la transparence de la tumeur.

La varice de la vessie saphène se distingue des hernies crurales parce qu'elle se reproduit après la réduction, quelle que soit la persistance avec laquelle on presse sur l'anneau.

A propos des kystes de l'aine, le diagnostic différentiel avec les hernies a été fait. (Voy. p. 267.)

Les *hernies congénitales* siégent à la région inguinale. On les reconnaît aux caractères généraux des hernies intestinales en général, car elles ne contiennent pas d'épiploon ; elles contiennent quelquefois beaucoup de liquide, et le testicule peut être situé en avant de la tumeur. Les éléments du cordon sont dissociés. Ces deux signes sont propres à faire reconnaître plus tard la hernie congénitale chez les adultes, si ceux-ci ont perdu la mémoire du début de leur hernie.

Les *hernies étranglées* ne sont pas difficiles à reconnaître quand les malades font usage d'un bandage et quand déjà leur hernie a été l'objet d'un diagnostic. Mais quand un malade qui ne portait pas de bandages à la suite d'un coup, ou d'une chute, ou d'un effort, se présente avec une tumeur douloureuse de l'aine, des coliques et des vomissements, des erreurs peuvent être commises, parce que des hernies graisseuses, des kystes enflammés du cordon, des adénites profondes

de l'aine, causent une péritonite par propagation de l'inflammation au péritoine. A propos des hernies en général, cela a déjà été dit, toutes les fois qu'il y a une petite tumeur un peu douloureuse au niveau d'un anneau et des signes évidents d'étranglements, il faut opérer. Le diagnostic se fait sous le couteau.

Deux exceptions à cette règle doivent être faites. Si le ventre est douloureux partout, s'il y a une fièvre intense et de l'altération des traits, il faut s'abstenir, car il y a déjà une péritonite généralisée.

Si la tumeur qui siége aux anneaux n'est nullement douloureuse à la pression, il est évident que là n'est point la cause des accidents, ou au moins que la hernie est plutôt enflammée qu'étranglée.

Enfin, il faut toujours s'enquérir auprès des malades ou auprès de ceux qui les entourent s'il y avait autrefois une hernie qui se réduisait et qui ressortait.

Par opposition à ces conditions, il en est d'autres où la hernie existant, étant irréductible, s'enflamme et suppure, et où l'on prend pour un bubon une hernie enflammée. Ce n'est que par un défaut d'interrogation des malades que de pareilles erreurs peuvent être commises. Quand il y a eu inflammation herniaire, il y a toujours eu des troubles digestifs, des coliques et des vomissements qui ont appelé l'attention des malades. Puis il y avait là autrefois une hernie qui n'a pu échapper aux malades. Que l'on s'informe donc toujours des antécédents des malades atteints de tumeur de l'aine.

Les *hernies déshabitées* enflammées et suppurées ou avec épaississement et surcharge graisseuse du sac herniaire, lorsque la communication avec le péritoine est oblitérée, forment de véritables kystes ou des lipomes herniaires ou des abcès dont le diagnostic est quelquefois difficile. Je répète ici que la forme plus ou moins irrégulière de la tumeur, une irréductibilité avec l'antécédent de hernie réductible, caractérisent les hydrocèles herniaires, que des tumeurs ayant eu autrefois les caractères d'une hernie et qui sont devenues irrégulières et fluctuantes, avec ou sans transparence, sont des sacs herniaires devenus des kystes.

Enfin, quand il y a des masses graisseuses autour du sac et quand on retrouve tous les caractères de la hernie graisseuse avec des antécédents de hernie réductible, à part que le volume est plus considérable, il y a lipome herniaire.

Il y a de grosses hernies irréductibles au su des malades, peu douloureuses, qui sont accompagnées de vomissements et de constipation;

ces hernies rappellent ce qui a été dit autrefois de l'engouement. La marche lente des accidents, l'absence de douleurs et de ballonnement du ventre suffisent pour confirmer le diagnostic.

Une hernie existe dans la partie profonde de la région inguinale, c'est la *hernie obturatrice* ou *sous-pubienne* observée par Garengeot pour la première fois.

L'attention des malades est éveillée par quelques coliques et une douleur à la racine de la cuisse; si par hasard on pratique le toucher rectal ou vaginal, on trouve une tumeur sur le côté du pubis. Plus tard, il y a une tumeur à l'aine, allongée dans le sens de la cuisse, cette tumeur disparaît par la pression en faisant entendre un gargouillement, car la hernie ne contient que de l'intestin; si l'on touche par le vagin ou le rectum, on sent la hernie qui se réduit.

Quand la hernie est très-volumineuse, elle occupe la région crurale de l'aine un peu en dedans, et les vaisseaux sont assez loin en dehors; lorsque l'on réduit la hernie, on sent un orifice qui est en dedans des vaisseaux fémoraux et beaucoup au dessous du ligament de Poupart et du ligament de Gimbernat.

Lorsque la hernie obturatrice est étranglée, on la prend pour une hernie crurale étranglée, si la tumeur est volumineuse; on la méconnaît si la tumeur est très-petite. Dans le premier cas, le diagnostic se fait sous le couteau; dans le second cas, la douleur, l'empâtement de la racine de la cuisse et les symptômes d'étranglement évidents, devraient conduire à opérer après que l'on se serait assuré par le toucher, rectal ou vaginal, s'il y a quelque bride ou quelque tumeur douloureuse au niveau du trou obturateur.

Les *kystes hydatiques* de l'aine comprennent des kystes de l'épiploon hernié. Il n'y a que deux exemples de cette lésion. Ledran dit en avoir fait une fois le diagnostic. Pipelet rapporte une observation de Larmorier. La tumeur principale siégeait dans les bourses. Le chirurgien avait cru à une hydrocèle, car la tumeur était transparente. Les kystes petits sont pris pour des hernies; les gros kystes simulent une hydrocèle, et une ponction exploratrice, dans ce dernier cas, juge la question.

Des tumeurs hydatiques de la cavité abdominale et du bassin font

(1) Pipelet, *De la ligature de l'épiploon* (*Mém. acad. de chir.*), Ed. Didot, tome VIII; grande édition, tome III, p. 404.

saillie à la région inguinale; jusqu'ici leur diagnostic n'a pas été fait, on les a pris pour des abcès froids autour du pubis, ou pour des hydropisies enkystées des ovaires. Lorsque la tumeur proémine à l'extérieur et quand il est bien évident qu'elle est irréductible, on fera une ponction exploratrice qui indiquera la nature du kyste, car les tumeurs hydatiques ont franchement les allures d'un kyste.

Les kystes développés d'emblée dans la région inguinale sont assez rares, c'est dans le voisinage des muscles qu'on les trouve; ils ont le caractère franc des kystes. La meilleure observation connue jusqu'ici est celle de M. Pasturel, en voici la substance pour ce qui a trait au diagnostic.

Un jeune homme de dix-huit ans, d'une très-belle santé et ayant un système musculaire bien développé, avait une tumeur grosse comme le poing, située un peu au-dessus du ligament de Poupart, molle, fluctuante, surtout en un point où la peau paraissait amincie, le reste de la tumeur était un peu irrégulier avec des saillies et des dépressions, et était entièrement irréductible; elle semblait néanmoins accolée au cordon. Le frémissement hydatique a été perçu et en auscultant la tumeur, on y entendait un bruissement particulier analogue à celui de la contraction musculaire (je ferai remarquer que, déjà à propos d'un kyste hydatique du petit bassin, Rayer avait entendu un bruissement dans la tumeur, et qu'il l'avait comparé au bruit du tambourin, voy. p. 308); ce bruit augmentait quand on percutait la tumeur en même temps qu'on l'auscultait. Le mal datait de six mois, il avait succédé à quelques douleurs de l'aine, puis une tumeur avait été constatée et elle avait acquis progressivement le volume du poing (1).

Cet exemple servira d'exposé des signes diagnostiques pour les kystes hydatiques récents, mais pour les kystes hydatiques anciens, pour ceux qui ont présenté des signes d'inflammation, c'est la durée du mal, son indolence au début, puis son état stationnaire qui éclaireront le chirurgien. La constatation de la fluctuation et une ponction exploratrice feront le reste du diagnostic. Mais qu'on n'oublie pas que ce sont toujours les abcès froids qui sont confondus avec les kystes hydatiques. Aussi faut-il, lorsque les signes d'un abcès froid sont évidents, ne pas manquer de chercher depuis combien de temps le mal

(1) Pasturel, *Gazette des hôpitaux*, 1866, p. 414.

existe; il n'y a pas d'abcès froid qui dure aussi longtemps qu'un kyste contenant des hydatides flétries.

Tumeurs formées par le testicule arrêté à l'anneau inguinal.

Les tumeurs du testicule, arrêté à l'anneau, sont : l'orchite, l'hydrocèle et les cancers. Certes, les tubercules et les orchites chroniques, l'hydrocèle même (Richet), s'y rencontrent aussi bien que les autres tumeurs, mais, toute proportion gardée, elles y sont beaucoup plus rares que le cancer (1).

Et d'abord, il faut reconnaître le testicule arrêté à l'anneau en dehors de toute lésion. Pour cela, lorsqu'une tumeur arrondie apparaît dans le canal ou au niveau de l'anneau inguinal et simule une hernie, il faut examiner si le scrotum contient les deux testicules, s'il n'en contient qu'un seul; et si la tumeur, située à l'aine, jouit d'une sensibilité comparable à la sensibilité de l'autre testicule, il est certain que la tumeur arrondie, molle, que l'on sent, est le testicule arrêté à l'anneau. La tumeur, lorsqu'elle est réductible, se réduit brusquement et sans bruit, ce qui la distingue d'une hernie intestinale, indépendamment de sa forme bien arrondie; mais, comme grâce à un usage intempestif de bandage, il arrive souvent que le testicule est fixé à l'anneau, on ne trouve plus de réductibilité.

Quand le testicule est atrophié, la sensibilité testiculaire manque, mais elle est conservée sur un cordon qui représente le cordon inguinal.

Deux cas peuvent se présenter, qui rendent le diagnostic un peu difficile, la présence d'une hernie dans le canal inguinal ou d'une hydrocèle congéniale ; mais il resterait toujours ces deux signes caractérsitiques, l'absence de testicule du côté correspondant à la tumeur, et la sensibilité spéciale d'une portion de la tumeur. Après avoir réduit la hernie, on retrouverait à la tumeur restant les caractères d'un testicule.

L'*orchite* est révélée à ce seul symptôme, que c'est dans le cours d'une blénorrhagie qu'elle apparaît. La tumeur prise pour une hernie autrefois, devient tout à coup douloureuse et l'on sent une de ses

(1) E. Godard, *Mémoire sur la monorchidie* (*Bulletin de la Société de biologie*, 1856), et tirage à part, Paris, V. Masson, 1857, p. 96.

parties qui se tuméfie, l'épididyme ordinairement ; la peau est un peu rouge au devant de la tumeur ; il n'y a d'ailleurs aucun signe d'étranglement intestinal. Une grosseur dans l'aine, devenue subitement douloureuse chez un malade qui n'a qu'un testicule dans le scrotum, ne peut être méconnue, eu égard surtout à la coexistence d'une blennorrhagie. Pott a fort insisté sur les douleurs de reins que les malades éprouvent quand on comprime la tumeur.

Pott a encore rapporté un exemple d'orchite traumatique observée sur un malade qui avait reçu un coup sur l'aine, cette partie s'était tuméfiée. Comme cet homme accusait une ancienne hernie, et comme il avait des vomissements et de la constipation, on crut à une hernie étranglée, mais un purgatif ayant amené une selle copieuse et les cataplasmes sur l'aine ayant amené une amélioration, on reconnut bientôt que la tumeur était une orchite traumatique.

Quand il y a une *hydrocèle* dans le lieu où est le testicule, le diagnostic est très-facile en considérant que le testicule manque dans le scrotum, on le vérifie après la ponction de l'hydrocèle, en retrouvant le testicule à l'anneau.

Les *cancers* des testicules arrêtés à l'anneau sont chose assez fréquente, même chez les sujets jeunes. Lorsque la tumeur est tout à fait à son début, elle est dure, indolente, insensible, même irréductible ; elle siége au-dessus de l'épine du pubis et du ligament de Poupart et le testicule du côté correspondant manque dans le scrotum. A ce moment, on ne saurait prendre le mal pour un bubon, car ce n'est pas la place des ganglions, et on ne retrouve sur la verge ou la cuisse aucune lésion ancienne capable de causer une adénite.

Quand le testicule offre des bosselures, il y a un état général cachectique et des douleurs caractéristiques, et l'on apprend que le mal a augmenté, depuis quelque temps, avec rapidité. Le testicule absent dans le scrotum est un bon signe rationnel, ainsi que des engorgements ganglionnaires dans la fosse iliaque.

Le cancer est, en général, un cancer fibro-plastique et il ne s'ulcère que tardivement.

Tumeur formée par le testicule, arrêté dans la région crurale.

Le testicule arrêté dans la région crurale est une hernie consécutive du testicule retenu dans l'abdomen, c'est avec une hernie qu'il sort et alors de nombreuses difficultés naissent quand il s'agit de reconnaître sa présence. Ce n'est que par hasard qu'on le reconnaîtra à la sensibilité spéciale qu'il possède, et à ce que l'on ne trouvera pas de testicule dans le scrotum du côté correspondant.

Tumeurs du coude.

Toutes les tumeurs inflammatoires, les épanchements sanguins, des arthrites, des adénites, des abcès chauds, des abcès symptomatiques, des hypertrophies, des kystes, des cancers, des corps mobiles des articulations, ont été observées au coude, où elles présentent les mêmes caractères que dans les autres régions (voy. 1re PARTIE). Quelques tumeurs cependant méritent une mention spéciale.

Les tumeurs érectiles sous-cutanées forment des tumeurs animées de faibles battements, mais réductibles, et elles existent depuis la naissance; elles sont indolentes.

Il a été observé au coude, à la partie inférieure du muscle triceps et dans le carré pronateur, des tumeurs dures, indolentes, qui étaient restées stationnaires depuis longtemps et semblaient congénitales. Ces tumeurs paraissent être des tumeurs érectiles transformées (1). L'adhérence de la tumeur avec le muscle est, avec la congénialité, un des meilleurs signes qui puissent faire reconnaître ces tumeurs.

Les anévrysmes du pli du coude sont des anévrysmes artériels ou des anévrysmes artérioso-veineux. Lorsque le mal est récent, il ne présente pas de difficultés de diagnostic; seulement il est quelquefois difficile de décider s'il y a un anévrysme intermédiaire ou une phlébartérie ou un anévrysme artériel. Mais ce que l'on peut toujours préciser, c'est s'il y a une communication entre une artère et une veine, même quand l'anévrysme est enflammé, car l'inflammation est

(1) A. Després, *Des tumeurs des muscles*, thèse de concours, 1856.

plus fréquente dans l'anévrysme artériel que dans l'anévrysme artérioso-veineux. L'œdème de l'avant-bras avant toute inflammation, les dilatations veineuses, correspondent à l'anévrysme artérioso-veineux. Quand la tumeur est dure, et quand elle est ancienne, on peut dire que c'est un anévrysme artériel, ou au moins qu'il y a un sac anévrysmal qui dépend de l'artère ; cela tient à ce que les caillots fibrineux ne se déposent que dans les poches artérielles.

Le bruit de thrill existe dans les anévrysmes artérioso-veineux pendant toute la durée de l'anévrysme : le bruit de souffle de l'anévrysme artériel peut disparaître. Les autres signes des anévrysmes constatés, aident d'ailleurs au diagnostic, et le souvenir d'une saignée, qui a précédé de peu de temps la formation de la tumeur, est un excellent signe rationnel. Il indique aussi bien un anévrysme artériel qu'un anévrysme artérioso-veineux, mais si la tumeur a suivi immédiatement la saignée, il est plus que probable qu'il y a anévrysme artérioso-veineux.

Ce n'est que par un défaut d'interrogation, qu'on peut prendre un anévrysme enflammé pour un abcès.

Les *anévrysmes cirsoïdes* de l'avant-bras remontent quelquefois jusqu'au coude ; on a vu des *varices* des plis du coude ; l'une et l'autre affections ont toujours été reconnues à première vue.

Les *névromes* du nerf médian sont faciles à reconnaître aux signes propres aux névromes ; mais il existe des *névromes fibro-plastiques* qui prennent le volume du poing en peu de temps et marchent comme des cancers ; ils causent moins de douleurs que les névromes fibreux et ne sont pas aussi sensibles à la pression, mais ils sont mobiles sous l'aponévrose et quelquefois ils offrent quelques battements quand ils sont soulevés par l'artère.

Une tumeur molle, un peu lobulée, arrondie, faussement fluctuante, située sur le trajet du nerf médian et de l'artère humérale, développée assez rapidement, est un névrome fibro-plastique du pli du coude.

Parmi les autres tumeurs du coude, il faut citer cette tumeur enlevée par M. Sédillot sur un avant-bras d'une marchande qui portait souvent un panier à son bras. C'était une *hernie musculaire irréductible* datant de huit années et ayant le volume d'une pomme. Cette

tumeur était molle, mobile avec les muscles pendant leur contraction ; elle était indolente et à peine gênante (1).

A la région postérieure du coude. On trouve des névromes du nerf cubital, des adénites des ganglions sus-épithrochléens, et des inflammations et kystes de la bourse séreuse olécrânienne. Ces lésions ont en tous points les mêmes caractères que dans les autres régions.

L'*arthrite sèche* du coude ancienne est quelquefois l'occasion de productions cartilagineuses et crétacées qui se développent dans l'articulation et qui forment des *corps mobiles* en assez grande abondance; on les reconnaît à des tumeurs dures, mobiles les unes sur les autres, en produisant un bruit de collision. Les concrétions tophacées des goutteux sont du même genre que ces corps mobiles, et offrent des caractères analogues.

Il y a des ossifications des muscles autour des articulations, on les reconnaît à une dureté allongée dans le sens d'un muscle et à de la roideur, ou à une fausse ankylose de l'articulation.

Tumeurs du jarret.

On trouve dans cette région toutes les tumeurs du tégument du tissu cellulaire et des os qu'on rencontre partout. Comme ailleurs, elles présentent, dans le creux poplité, les attributs exposés à propos des tumeurs en général. Un mot sera dit utilement sur les anévrysmes du creux poplité, les kystes et les tumeurs fibro-plastiques.

Les anévrysmes poplités sont artériels et artérioso-veineux; quand les tumeurs sont récentes, il est facile de les reconnaître. L'anévrysme artérioso-veineux seul présente quelquefois des difficultés. En général, l'anévrysme artérioso-veineux est la conséquence d'une plaie, et si le thrill, le double bruit de souffle sont douteux, la direction de la blessure peut faire soupçonner la nature de l'anévrysme, et c'est surtout pour les anévrysmes anciens que ce signe a de la valeur (Nélaton). Les anévrysmes artérioso-veineux enflammés causent une tuméfaction énorme du jarret et même du genou, un œdème considérable du pied et de la jambe. Les battements sont énergiques; il est rare qu'un anévrysme artériel cause des battements aussi forts. Les ané-

(1) Compte rendu du service de M. Sédillot (*Gazette médicale de Strasbourg*, 1859, p. 36).

vrysmes artériels aussi anciens que les anévrysmes artérioso-veineux sont toujours plus durs, ils causent moins d'œdème et ils sont toujours proportionnellement mieux circonscrits.

Les anévrysmes du creux poplité rompus, donnent lieu à une tuméfaction considérable avec œdème et tendance à la gangrène. Le souvenir de la tumeur pulsatile mettrait facilement sur la voie du diagnostic, dans le cas où les malades seraient observés au moment où leur mal présente de si redoutables complications.

Les *kystes du creux poplité* qui viennent de l'articulation, sont assez tendus, fluctuants, réductibles; ils ont une forme assez régulière parce qu'ils sont situés profondément. Il est ordinaire qu'il y ait en même temps une hydarthrose.

Lorsque les kystes ont cessé de communiquer avec l'articulation, ils offrent les mêmes signes moins la réductibilité et une hydarthrose, car celle-ci peut être guérie. La profondeur de la tumeur au-dessous des jumeaux ou entre leurs insertions serait déjà une présomption, l'artère soulevée par eux et battant superficiellement pourrait faire croire à un anévrysme, mais comme on peut suivre l'artère sur la tumeur, l'erreur n'est pas plus longtemps possible. On pourrait prendre un kyste pour une adénite chronique des ganglions lymphatiques; mais ces tumeurs sont rares à cause du peu de ganglions qui occupent le creux poplité (il n'y en a pas plus de quatre) et elles ont, en général, été précédées de quelques lésions sur la face dorsale du pied ou sur son côté externe.

Les kystes des bourses séreuses des tendons superficiels forment des tumeurs un peu allongées, suivant le sens du tendon, fluctuantes, irréductibles, transparentes quelquefois et indolentes. Il est possible que le mal ait commencé par une ténosité plus ou moins douloureuse, et cet antécédent n'est pas sans valeur.

Les kystes situés sous le jumeau externe ont les mêmes apparences que les kystes articulaires.

Les individus atteints d'hydarthroses volumineuses ou d'épanchements sanguins articulaires, ont parfois une tuméfaction considérable dans le jarret. On reconnaît la nature de la tuméfaction en cherchant le flot d'un cul-de-sac antérieur de la synoviale au jarret, ce signe est pathognomonique.

Il y a dans le creux poplité des *lipomes*; ceux-ci, lorsqu'ils sont volumineux, offrent des masses de lobules et se prolongent dans divers

sens entre les muscles. Ils ont une consistance molle et offrent une fluctuation qui tromperait si l'on ne considérait la forme irrégulière de la tumeur, et quelquefois la crépitation produite par le froissement de ces lobules les uns contre les autres.

Un abcès froid ne saurait être confondu avec ces lipomes, car l'abcès froid au creux poplité est régulier; il est globuleux, la peau qui le recouvre est violacée ou brunâtre, si le mal est assez ancien pour qu'il puisse être comparé avec un lipome de même volume.

Les *tumeurs fibro-plastiques* du creux poplité ont une ressemblance frappante avec les lipomes, mais c'est d'ordinaire quand la tumeur a pris un grand accroissement; en effet, il y a des bosselures multiples, quelquefois séparées par des bourses séreuses, qui donnent une fluctuation franche; la santé générale des malades n'est pas altérée. Au début, au contraire, la tumeur est plus dure, offre quelques lobes appréciables et qui sont beaucoup plus gros que ceux d'un lipome.

Les grosses tumeurs fibro-plastiques peuvent être distinguées des lipomes, grâce à plusieurs particularités. C'est seulement dans les derniers six mois que le mal a fait de grands progrès, et il est rare que la première constatation du mal remonte à plus de trois ans. Quoique mobile comme un lipome, la tumeur fibro-plastique contracte des adhérences avec les muscles et paraît faire corps avec eux.

Une ponction exploratrice faite sur des points franchement fluctuants, donne issue à de la sérosité si l'on est tombé dans une bourse séreuse, et alors on sent, à la place du kyste et autour de lui, des bosselures plus ou moins grosses.

La peau qui recouvre les lipomes est sillonnée de veines dilatées; il en est de même lorsqu'il s'agit d'une tumeur fibro-plastique seulement, on voit quelquefois un des lobes de la tumeur fibro-plastique adhérer à la peau et l'amincir en ce point, ce qui n'a point lieu pour le lipome.

Tumeurs des membres.

Toutes les tumeurs qui ont été observées sur les membres ont été signalées, soit à propos des tumeurs en général, soit à propos des tumeurs de l'aisselle et de l'aine, du coude et du jarret.

On a vu quels étaient les signes au moyen desquels on pouvait reconnaître les inflammations, les abcès, les kystes, les anévrysmes, les

cancers, les hydatides et les corps étrangers; il serait superflu de recommencer pour ces régions ce qui a été dit des tumeurs en général, car c'était la plupart du temps aux tumeurs des membres qu'il était fait allusion.

Quelques généralités, cependant, trouveront ici leur place.

Le caractère des tumeurs cutanées est d'être mobiles avec la peau, quel que soit leur volume, à moins qu'il ne s'agisse de cancers déjà anciens, qui ont déjà contracté des adhérences avec les parties profondes.

Les tumeurs sous-cutanées sont aussi mobiles et la peau est mobile par-dessus les tumeurs.

Les tumeurs profondes qui sont nées sur les os et qui ont un volume assez considérable pour former une tumeur extérieure, jouissent encore de mobilité, mais c'est suivant le sens où on les fait mouvoir; ainsi, à la cuisse, une tumeur mobile dans un sens perpendiculaire à l'axe du membre, qui ne l'est pas dans le sens parallèle, adhère aux os.

Une tumeur qui est située dans un muscle, est mobile pendant le relâchement de ce muscle, dure et immobile pendant sa contraction.

Une tumeur immobile au niveau d'un os ou d'une articulation, est une tumeur manifestement fixée à l'os; ainsi les exostoses même profondes, fussent-elles même recouvertes par une bourse séreuse, n'échappent pas à cette loi.

Les tumeurs qui sont situées à la face interne des membres sur le trajet du paquet vasculo-nerveux, sont des tumeurs des vaisseaux ou des nerfs, et leur mobilité avec le paquet des vaisseaux et des cordons nerveux est un excellent signe.

Toutes les fois qu'il y a une tumeur sur le trajet d'un membre auprès des vaisseaux, il est bon d'interroger le pouls avec le sphygmographe, au-dessous de la tumeur, afin de savoir comment la circulation se comporte dans le voisinage de la tumeur.

Toutes les tumeurs des membres qui, dès leur apparition, ne retentissent pas sur les ganglions, ou qui ne causent point de fièvre, ne sont point des tumeurs d'origine inflammatoire.

Les tumeurs des membres offrent souvent des pulsations qui sont dues à des soulèvements des tumeurs; pour reconnaître cette disposition, on n'aura qu'à placer le sphygmographe sur la tumeur même. Les tumeurs soulevées par une artère ne battent jamais comme un anévrysme.

Comme il est possible d'explorer, à l'aide de la lumière, la transpa-

rence des tumeurs des membres, on ne doit jamais manquer, lorsque la tumeur a les attributs d'une tumeur enkystée, de chercher si elle est translucide.

Une ponction exploratrice est toujours autorisée pour les tumeurs des membres, quand il est certain que la tumeur n'est point un anévrysme.

Une fracture spontanée ou après un effort très-léger, chez un malade qui éprouvait de temps en temps des douleurs sourdes, sans signe de nécrose antérieure, annonce une tumeur intra-osseuse, et si le sujet est maigre et dépérit, le soupçon d'un cancer des os doit être accepté.

Il est bon de rappeler ici, toutefois, plusieurs tuméfactions et tumeurs. Le lecteur se reportera à la page 34 pour les inflammations des gaînes tendineuses du poignet et du cou-de-pied.

La phlébite, l'angioleucite ou lymphangite et certaines tumeurs pulsatiles des os ont aux membres un cachet particulier.

La *phlébite*, que l'on commence à considérer de nouveau comme une inflammation, ainsi que les thromboses veineuses, se présente avec des caractères semblables dans tous les cas, au moins eu égard au signe local, un cordon dur sur le trajet d'une veine. Le cordon est plus ou moins volumineux et il est dur; lorsqu'il est superficiel, la peau est rouge à son niveau. Quelquefois, lorsque les parois de la veine sont malades, il y a un petit point induré qui ne tarde pas alors à devenir fluctuant. Il y a de l'œdème du membre au-dessous du point où une ou plusieurs veines sont oblitérées par un caillot, ici il y a une phlegmatia alba dolens, là il y a simplement un œdème blanc et cela tient au siége de l'oblitération veineuse.

Quand des oblitérations veineuses existent dans les petites veines, on voit quelquefois, à la suite d'un effort ou de la marche prématurée, un accès de suffocation survenir, et entraîner même la mort dans quelque circonstance, par suite de la migration d'un caillot dans le cœur et les poumons.

Il y a la racine des membres des oblitérations veineuses qui causent de l'œdème et de la phlegmatia alba dolens, mais ces oblitérations ne sont point révélées par des cordons noueux sur le trajet des veines masquées par l'œdème.

L'*angioleucite* ou inflammation des vaisseaux lymphatiques, existe souvent aux membres; on la reconnaît à des douleurs apparaissant brusquement après l'inflammation d'une plaie de la main ou du pied;

on trouve alors sur la face interne des membres des cordons rouges, douloureux, sinueux, s'étendant depuis un point présentant de l'œdème rouge, c'est-à-dire un érysipèle jusqu'à un ganglion lymphatique. Ces cordons sont généralement multiples, mais on en trouve ordinairement un ou deux, ils s'anastomosent quelquefois ensemble. Leur siége est manifestement dans l'épaisseur de la peau, car ils sont mobiles avec le tégument sur les parties profondes. Il est des cas où un des cordons est entouré d'un plateau rouge induré sur lequel on peut sentir de la fluctuation peu de jours après le début de l'angioleucite. Cela indique qu'il y a un abcès autour du vaisseau malade. On ne saurait confondre une angioleucite avec une phlébite, d'abord parce que les cordons phlébitiques sont toujours plus profonds que les cordons angioleuciques, ensuite parce que si la lymphangite se montre autour des plaies superficielles enflammées, la phlébite existe de préférence à la suite de plaies profondes. On ne trouve pas, lorsqu'il y a phlébite, un œdème rouge, c'est-à-dire un érysipèle avec œdème au niveau de la main ou du pied, comme cela arrive lorsqu'il s'agit d'une angioleucite.

Quelle que soit la nature des inflammations qui se propagent du côté des lymphatiques, les signes sont les mêmes, syphilis, infection purulente, morve, piqûre anatomique ou anthrax, les traînées angioleuciques sont les mêmes.

Il a été trouvé, aux membres, principalement sur les extrémités des os longs, tels que l'humérus, le fémur et le tibia, des *tumeurs pulsatiles des os* que l'on ne peut ranger au nombre des tumeurs hypertrophiques à myéloplaxes et des tumeurs franchement cancéreuses. Voici un tableau résumé des caractères de ce mal d'après M. Richet (1) : et d'abord, le fait capital sur lequel on peut s'appuyer est cette particularité, que les tumeurs ont pu disparaître par une ligature, que, après la guérison du mal, on sent une perte de substance dans l'os, là où autrefois l'on avait trouvé une tumeur pulsatile.

Au début, sans que l'on puisse rattacher la production du mal à un autre accident qu'une violence extérieure, on voit apparaître une tumeur pulsatile, dont les battements disparaissent par la pression et par la compression de l'artère principale du membre. Plus tard, et il existe un fait emprunté à la pratique de M. Richet qui le démontre, les vais-

(1) A. Richet, *Des tumeurs pulsatiles des os* (*Arch. gén. de méd.*, janvier et février 1865).

seaux et le tissu où ils se trouvent peuvent être détruits, et la tumeur est alors constituée par une poche sanguine fluctuante, où l'on peut entendre un bruit de souffle doux, en même temps que les pulsations disparaissent.

Est-il possible, sur le vivant, de distinguer ces tumeurs singulières, qui ne sont ni des tumeurs érectiles, ni des anévrysmes cirsoïdes, d'une tumeur à myéloplaxe simple ou cancéreuse? Cela est très-difficile, parce que, à mon sens, ces tumeurs vasculaires peuvent être une vascularisation excessive d'une tumeur hypertrophique, et c'est ce qui explique pourquoi, encore aujourd'hui, l'on mêle, ainsi que l'a fait M. Nélaton, les anévrysmes des os et les tumeurs à myéloplaxe.

Voici comment s'exprime M. Richet à l'égard des signes :

« La marche des tumeurs vasculaires des os est rapide et leur développement accompagné de vives douleurs ; elles présentent des battements isochrones à ceux du pouls. On y a rencontré un bruit de souffle intermittent. La crépitation parcheminée due à la rupture de la coque osseuse enveloppante a été également notée dans quelques observations, enfin la peau et les tissus sous-cutanés sont sillonnés par des veines variqueuses, et la mollesse y simule parfois à s'y méprendre la fluctuation véritable. »

Mais, ajoute l'auteur, les tumeurs à myéloplaxe commencent par être dures et les battements apparaissent ensuite, tandis que dans les cas de tumeurs vasculaires on constate de suite des battements.

Suivant M. Richet, les tumeurs offrent une réductibilité évidente et l'on sent à leur place une perforation de l'os. C'est là un excellent signe, dit-il, parce qu'il paraît appartenir en propre aux tumeurs vasculaires des os. (Il est évident, en effet, que ce caractère indique une tumeur érectile ou un anévrysme cirsoïde, à cette considération près que la tumeur siége dans le périoste et a usé l'os, au lieu d'être née dans l'intérieur de l'os. On comprend ainsi que ce qui a été dit plus haut des tumeurs érectiles des os est encore vrai.) La compression de l'artère principale de la région fait aussi disparaître les battements « et la tumeur se reproduit lentement, après une longue série de pulsations, comme si le sang n'y abordait qu'avec une certaine difficulté. »

M. Richet pense qu'une erreur est inévitable, lorsqu'il s'agit d'un de ces cancers pulsatiles des os qui offrent des symptômes, battements, bruit de souffle, réductibilité partielle, et il pense que ce sont des signes tirés d'examens répétés qui parviendront à éclairer le chirurgien. Ainsi la sensation de parties dures à côté de points fluc-

tuants, les lobes multiples de la tumeur, l'altération de la santé générale et les antécédents de famille devraient faire songer au cancer.

Dans les cas de ce genre, il n'est pas possible de fonder son diagnostic sur la rapidité de l'évolution du mal ; elle est à peu près la même, qu'il y ait cancer ou tumeur à myéloplaxe vasculaire, ou tumeur vasculaire, on ne peut tirer aucun signe distinctif précis de l'âge des sujets, car il y a eu de ces tumeurs des membres à tous les âges.

FIN DU DIAGNOSTIC DES TUMEURS.

TABLE DES MATIÈRES

INTRODUCTION 1

Ire PARTIE. — **Diagnostic des tumeurs en général.**

CHAPITRE PREMIER. — DES TUMÉFACTIONS.

I. — Emphysème et tuméfactions gazeuses. — Emphysème du cou, de la poitrine; emphysème généralisé ; emphysème traumatique. — Pneumatocèle 4

II. — Hydropisie. — Ascite; hydarthroses. — Œdème; phlegmatia alba dolens. 11

III. — Épanchements sanguins. — Anévrysme diffus. — Bosses sanguines. — Thrombus. — Épanchement de sang veineux. — Épanchement sanguin hors des vaisseaux capillaires. — Céphalématome. — Hématocèle périutérine 14

IV. — Tuméfaction inflammatoire. — Phlegmon. — Phlegmon profond du cou. — Adénites. — Thyroïdite. — Parotidite. — Orchites. — Vaginalite. — Myosite. — Psoïtis. — Ostéomyélite et Périostite. — Nécrose phosphorée 20

Phlegmons profonds. — Phlegmon périnéphrétique. — Phlegmon de la fosse iliaque. — Phlegmon des ligaments larges. — Phlegmon de la paroi abdominale 27

Adhérences péritonéales 30

Panaris 31

Tumeurs blanches. — Arthrite sèche 32

Inflammation des gaînes synoviales 34

Tuméfaction érysipélateuse. — Érysipèle. — Cutite 34

Éléphantiasis 36

Sclérodermie 44

V. — Tuméfactions diverses. — Galactocèle. — Infiltration d'urine. — Tumeur formée par le liquide céphalo-rachidien. — Tumeur ombilicale causée par l'ascite. — Hydrocèle congéniale. — Hydrocèle traumatique 45

CHAPITRE II. — DES TUMEURS PROPREMENT DITES.

I. — Tumeurs causées par des produits morts destinés à être éliminés et susceptibles d'être résorbés en partie et de causer une infection purulente

ou putride. — Abcès chauds et froids. — Abcès hématiques. — Abcès autour de corps étrangers. — Abcès des parois thoraciques. — Abcès sous-périostiques. — Abcès tuberculeux..... 53
Tumeurs virulentes. — Pustule maligne. — Charbon. — Œdème malin des paupières. — Anthrax. — Chancre induré. — Gommes. — Gomme de la langue et du voile du palais..... 61
Tubercules et mélanoses..... 66
II. — Tumeurs formées par des dilatations ou des oblitérations de conduits naturels ou formés de toutes pièces, et contenant des produits normaux modifiés ou altérés plus ou moins promptement. — Kystes et dilatations vasculaires..... 70
Kystes congénitaux. — Kystes du cou et du périnée. — Tumeurs érectiles. — Kystes dermoïdes..... 71
Kystes glandulaires. — Kystes dans les tumeurs hypertrophiques. — Kystes sébacés..... 75
Kystes vasculaires accidentels. — Anévrysmes artérioso-veineux. — Anévrysmes cirsoïdes. — Hémorrhoïdes. — Varices. — Grenouillettes sanguines. — Adénolymphocèles et varices lymphatiques..... 78
Kystes sanguins. — Anévrysmes faux primitifs et faux consécutifs. — Kystes en communication avec des veines. — Hématocèles enkystées. — Hématomes. — Kystes sanguins des gaînes musculaires. — Kystes sous-péritonéaux..... 86
Kystes des séreuses. — Kystes articulaires. — Kystes du péritoine. — Kystes multiloculaires du péritoine. — Ganglions. — Hygroma simple. — Kyste sanguin des bourses séreuses. — Kystes des coulisses tendineuses..... 89
Kystes multiples..... 97
Kystes des os..... 98
III. — Tumeurs hypertrophiques..... 99
Lipomes..... 101
Fibromes. — Névromes plexiformes. — Tumeur fibreuse pérididymaire. — Hypertrophie fibreuse de la mamelle. — Hypertrophie de la prostrate. Corps fibreux de la langue. — Corps fibreux de l'utérus. — Polypes nasopharyngiens. — Végétations des muqueuses. — Molluscum. — Végétations cutanées..... 105
Chéloïde..... 115
Chondromes. — Corps cartilagineux des articulations..... 116
Ostéomes. — Exostoses. — Exostose intra-crânienne. — Ossifications.... 120
Hypertrophies glandulaires. — Adénomes. — Adénome ganglionnaire. — Hypertrophie des glandes sudoripares..... 125
Hétéradénomes..... 129
Odontomes..... 130
Tumeurs à myéloplaxes; épulis..... 130
Productions cornées..... 132
IV. — Cancers..... 133
Cancer épithélial. — Papillome; épithélioma ulcéreux. — Cancroïde de la vulve, du rectum, du col de l'utérus, des paupières..... 136
Cancer glandulaire..... 140
Cancer encéphaloïde. — Cancer mélanique. — Gliome..... 143

Cancer squirrheux..... 146
Cancer cartilagineux..... 148
Cancer fibro-plastique. — Sarcome fibro-plastique. — Colloïde fibro-plastique. — Fibro-plastique avec myélopaxes..... 149
V. — Tumeurs formées par des parasites. — Kystes hydatiques. — Cysticerques. — Inclusions fœtales et accolements de germes parasitaires..... 162
VI. — Corps étrangers. — Calculs..... 164
VII. — Hernies. — Hernies intestinales (inflammation, étranglement, adhérences). — Hernies intestinales congéniales. — Hernie du rectum. — Hernie de l'estomac.— Hernie du foie. — Hernie du testicule. — Hernie de l'ovaire. — Hernie de la vessie..... 167
Hernie de l'utérus..... 178
Hernie du poumon..... 181
Hernie des muscles..... 182
Hernie de l'iris..... 183
Hernie des milieux de l'œil..... 183
Hernie de l'encéphale et de ses membranes. — Hydrorachis spina bifida... 183

IIe PARTIE. — **Diagnostic des tumeurs dans les régions.**

Tumeurs du crâne. — Tumeurs intra-crâniennes..... 189
Tumeurs de l'orbite.— Tumeurs périorbitaires, palpébrales et oculaires. — Tumeurs du globe de l'œil..... 196
Tumeurs de la face.— Tumeurs du sinus maxillaire. — Tumeurs des fosses nasales..... 218
Tumeurs de la bouche. — Tumeurs des arcades dentaires. — Tumeurs du maxillaire inférieur. — Tumeurs de la voûte palatine et du voile du palais. — Tumeurs de la langue. — Tumeurs du plancher de la bouche..... 223
Tumeurs de la région parotidienne..... 235
Tumeurs du pavillon de l'oreille et du conduit auditif..... 244
Tumeurs du cou. — Tumeurs de la glande sous-maxillaire. — Tumeurs de la glande thyroïde..... 247
Tumeurs de la poitrine. — Tumeurs intra-thoracique..... 257
Tumeurs de la mamelle. — Tumeurs de la mamelle chez la femme. — Tumeur du sein chez les enfants. — Tumeurs du sein chez l'homme.... 263
Quelques tumeurs de la région mammaire..... 276
Tumeurs de l'abdomen.— Tumeurs des parois abdominales. — Tumeurs de la région ombilicale chez les enfants..... 277
Tumeurs intra-abdominales. — Tumeurs du foie. — Tumeurs de la rate.— Tumeurs du pancréas. — Tumeurs du rein. — Tumeurs du péritoine. — Tumeurs du mésentère. — Tumeurs des intestins..... 285
Tumeurs des trompes et des ovaires..... 288
Tumeurs de l'abdomen en rapport avec une grossesse..... 302
Tumeurs de l'utérus appréciables du côté de la paroi abdominale antérieure. 304
Tumeurs anévrysmales, abcès par congestion et hydatides de l'abdomen.— Tumeurs formées par la distension de l'estomac et des réservoirs biliaires..... 307

Tumeurs de la région lombaire..... 310
Tumeurs du petit bassin. — Tumeurs de l'utérus.— Tumeurs du vagin.— Tumeurs de la prostate et du col de la vessie.— Tumeurs de la vessie. Tumeurs du rectum..... 311
Tumeurs du périnée chez l'homme..... 326
Tumeurs du périnée chez la femme..... 328
Tumeurs de la hanche..... 332
Tumeurs de la verge..... 334
Tumeurs des bourses..... 335
Tumeurs du cordon..... 338
Tumeurs du testicule..... 341
Tumeurs de l'aisselle..... 356
Tumeurs de l'aine..... 363
Tumeurs du testicule arrêté aux anneaux..... 384
Tumeurs du coude..... 386
Tumeurs du jarret..... 388
Tumeurs des membres..... 390
Table..... 397

FIN DE LA TABLE DES MATIÈRES.

ERRATA.

Page 22, ligne 28, *au lieu de : substendinosum*, *lisez : subtendinosum.*

Page 66, ligne 16, *ou lieu de :* doute, *lisez :* doute, tels que le jetage par les narines.

Page 115, ligne 11, *au lieu de* : t. VII, 2e série, *lisez :* t. VIII, 2e série.

Page 150, ligne 23, *au lieu de :* ce fibro-plastique, *lisez :* le fibro-plastique.

Page 330, ligne 15, *au lieu de :* Fibrome molluscum, éléphantiasis, *lisez :* Fibrome molluscum éléphantiasique.

Paris. — Imprimerie de E. Martinet, rue Mignon, 2.

868D

RD651
868D

Date Due

Demco 293-5